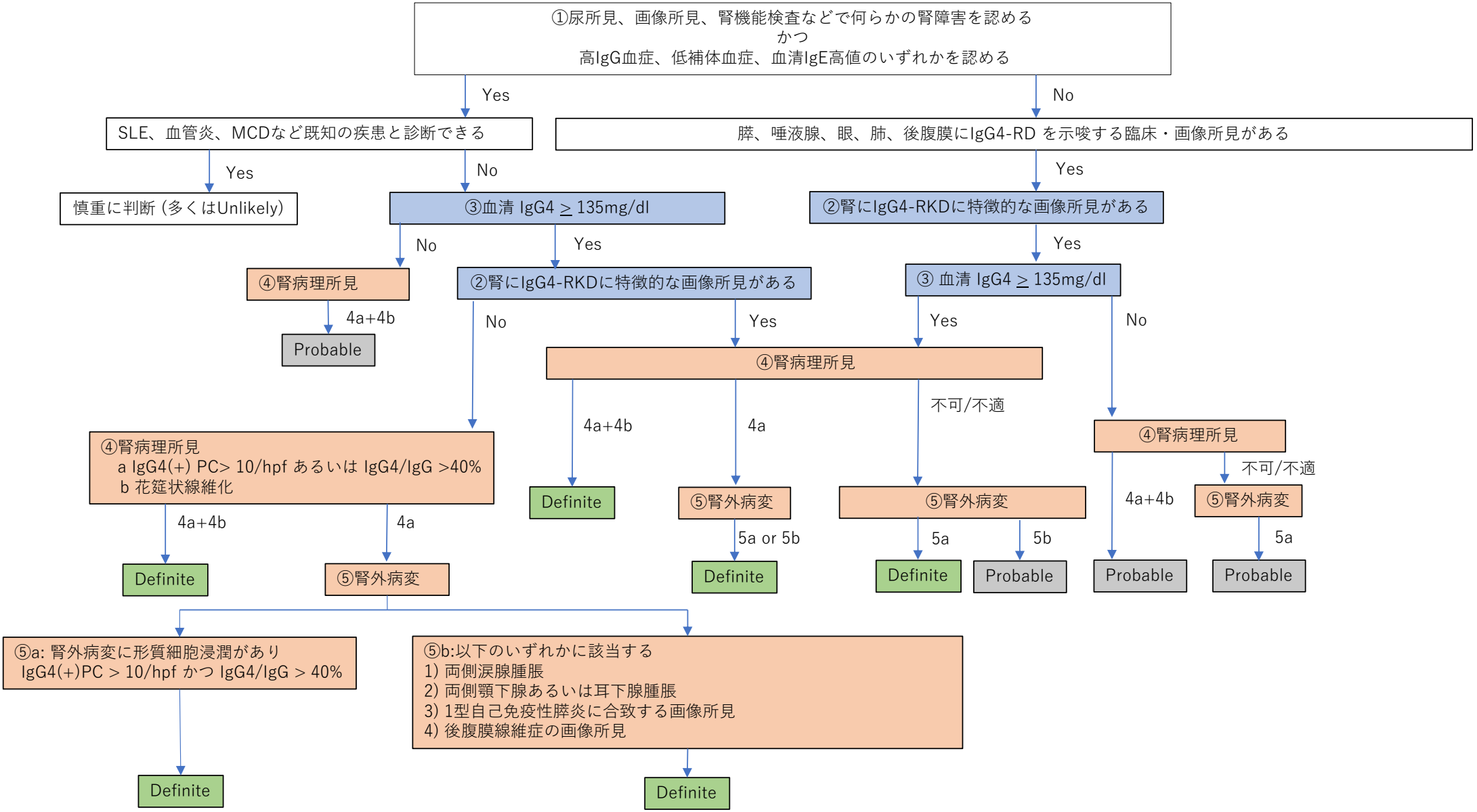
①尿所見、画像所見、腎機能検査などで何らかの腎障害を認める
かつ
高IgG血症、低補体血症、血清IgE高値のいずれかを認める
Yes
No
SLE、血管炎、MCDなど既知の疾患と診断できる
膵、唾液腺、眼、肺、後腹膜にIgG4-RD を示唆する臨床・画像所見がある
Yes
慎重に判断 (多くはUnlikely)
No
③血清 IgG4 ≥ 135mg/dl
Yes
②腎にIgG4-RKDに特徴的な画像所見がある
Yes
③ 血清 IgG4 ≥ 135mg/dl
No
④腎病理所見
4a+4b
Probable
②腎にIgG4-RKDに特徴的な画像所見がある
No
Yes
④腎病理所見
4a+4b
4a
不可/不適
Definite
⑤腎外病変
5a or 5b
Definite
⑤腎外病変
5a
5b
Definite
Probable
④腎病理所見
a IgG4(+) PC> 10/hpf あるいは IgG4/IgG >40%
b 花筵状線維化
4a+4b
4a
Definite
⑤腎外病変
④腎病理所見
4a+4b
不可/不適
Probable
⑤腎外病変
5a
Probable
⑤a: 腎外病変に形質細胞浸潤があり
IgG4(+)PC > 10/hpf かつ IgG4/IgG > 40%
Definite
⑤b:以下のいずれかに該当する
1) 両側涙腺腫脹
2) 両側顎下腺あるいは耳下腺腫脹
3) 1型自己免疫性膵炎に合致する画像所見
4) 後腹膜線維症の画像所見
Definite