The Japanese Journal of Nephrology

日本腎臓学会誌

Online ISSN:1884-0728
Print ISSN:0385-2385
日腎会誌 Jpn J Nephrol

The 56th Eastern Regional Meeting Japanese Society of Nephrology

Vol.68 No.6-E (509–716), 2026

第56回（令和8年度）日本腎臓学会東部学術大会
大会長　旭　　浩一　岩手医科大学 腎・高血圧内科 教授
会　場　虎ノ門ヒルズフォーラム
会　期　令和8年10月17日（土）・18日（日）

一般社団法人　日本腎臓学会　Japanese Society of Nephrology

日本腎臓学会誌

Vol. 68 No. 6-E　2026　東部学術大会号

目次

第 56 回（令和 8 年度）日本腎臓学会東部学術大会

■プログラム

学術大会概要・演題選定委員等 510
交通案内図 516
会場案内図 517
参加者へのご案内 519
司会者・発表者へのお願い 523
日程表 528
学生・研修医・専攻医のためのセミナー 533
共催セミナー　第 1 日　10 月 17 日（土）ランチョンセミナー　トワイライトセミナー 533
　　第 2 日　10 月 18 日（日）モーニングセミナー　ランチョンセミナー 535
第 1 日　10 月 17 日（土）プログラム 537
第 2 日　10 月 18 日（日）プログラム 555

■抄　録

大会長講演　臨床腎臓病学の光を遍く届ける―エビデンスから制度へ，そして地域へ― ..... 旭　浩一　574
招請講演　腎疾患における細胞外小胞研究：リキッドバイオプシーと EV 創薬の最前線 ..... 落谷　孝広　575
特別講演　DTx がもたらすヘルスケアの改革 ..... 脇　嘉代　576
理事長企画 ..... 司会：旭　浩一　577
大会長企画　労働安全衛生法に基づく一般健康診断における
　　血清クレアチニン測定追加に向けて ..... 司会：旭　浩一・和田　健彦　579
シンポジウム 1　糸球体疾患の病態・治療アップデート ..... 司会：廣村　桂樹・淺沼　克彦　580
シンポジウム 2　尿細管間質疾患の臨床像・病理・病態 ..... 司会：金綱　友木子・眞部　俊　581
シンポジウム 3　最新の多発性嚢胞腎診療 ..... 司会：武藤　智・蘇原　映誠　582
シンポジウム 4　サルコペニア・フレイルを有する CKD：
　　包括的腎リハビリテーションの実践 ..... 司会：内山　清貴・柳　麻衣　583
シンポジウム 5　AI 時代の腎疾患診療：サイエンスとアート ..... 司会：三村　維真理・石橋　由孝　584
シンポジウム 6　地域健診・ICT を活かした腎疾患予防戦略：
　　多職種連携と社会実装 ..... 司会：今田　恒夫・中川　直樹　585
シンポジウム 7　遺伝性腎疾患を早期診断し治療しよう ..... 司会：今澤　俊之・平野　大志　587
シンポジウム 8　エビデンスで深める CKD-MBD 診療 ..... 司会：風間　順一郎・駒場　大峰　588
ワークショップ 1　多職種ですすめる SDM & ACP ..... 司会：石田　真理・松尾　七重　589
ワークショップ 2　高齢 DKD 患者の治療戦略―SGLT2i 時代に
　　MRA・GLP-1RA をどう位置づけるか？ ..... 司会：合田　朋仁・花井　豪　590
教育企画 1　腎硬化症を捉え直す―概念の揺らぎから病因特異的な再定義へ― ..... 司会：長澤　将　591

教育企画 2　水電解質異常のピットフォール～濃度に騙されるな！～……司会：冨永　直人　591
教育企画 3　エビデンスに基づく診療ガイドライン 2026 年版：糸球体疾患編……司会：岡田　浩一　592
教育講演 1　CKD 患者の血圧管理：JSH2025 改訂のポイントと最新ステートメント……中川　直樹　592
教育講演 2　CKD における尿酸管理：病態理解と治療戦略……萬代　新太郎　593
教育講演 3　腎臓内科医が知っておくべき骨ミネラルの知識……風間　順一郎　593
教育講演 4　AKI 診療における最新の診断，治療 Update……小丸　陽平　593
教育講演 5　膜性腎症の最新知見……西脇　宏樹　593
教育講演 6　抗スリット膜抗体の最新の知見……白井　陽子　594
教育講演 7　腎生検病理診断の新時代―LMD-LCMS/MS プロテオミクスによる
未知タンパク質の同定と AI 解析の最前線―……康　徳東　594
教育講演 8　腎臓リハビリテーションガイドラインの改訂ポイント……星野　純一　594
腎病理企画　腎生検病理診断取扱い規約
―改訂の要点と臨床への還元―……司会：長田　道夫・田中　瑞子　594
ダイバーシティ推進委員会企画　ライフコースからみた腎疾患の性差：胎児期から老年期まで
……司会：濱崎　祐子・田中　健一　595
研究倫理・医療倫理に関する研修会　研究倫理と臨床倫理……三浦　靖彦　596
腎臓病療養指導士企画　腎臓病療養指導士の会の全国展開：
持続可能な活動を目指して……司会：要　伸也・土井　悦子　596

一般演題（口演）……598
一般演題（ポスター）……671
人名索引……690

The Japanese Journal of Nephrology

Vol. 68 No. 6-E 2026

Contents

The 56th Eastern Regional Meeting of the Japanese Society of Nephrology

Program

Meeting Overview....510
Transport access....516
Information map....517
Guidance for the participants....519
Requests for the chairpersons and the speakers....523
Meeting Schedule....528
Educational Seminar for Medical Students and Residents....533
Seminar Program（1st day）Luncheon, Twilight /（2nd day）Morning, Luncheon....533
The 1st Day Program....537
The 2nd Day Program....555

Abstracts

Congress Presidential Lecture Delivering the Light of Clinical Nephrology to All：From Evidence to Policy, and Then to Communities
Koichi Asahi....574
Invited Lecture Extracellular Vesicle Research in Kidney Disease：Frontiers in Liquid Biopsy and EV-Based Drug Development
Takahiro Ochiya....575
Special Lecture Transforming Healthcare through Digital Therapeutics（DTx）
Kayo Waki....576
JSN Presidential Addresses
Chairperson Koichi Asahi....577
Congress Presidential Program Toward the Addition of Serum Creatinine Measurement to General Health Examinations under the Industrial Safety and Health Act
Chairpersons Koichi Asahi, Takehiko Wada....579
Symposium 1 Update on the Pathophysiology and Treatment of Glomerular Disease
Chairpersons Keiju Hiromura, Katsuhiko Asanuma....580
Symposium 2 Clinical Features, Pathology, and Pathophysiology of Tubulointerstitial Diseases
Chairpersons Yukiko Kanetsuna, Shun Manabe....581
Symposium 3 Polycystic Kidney Disease：What's New in Clinical Practice
Chairpersons Satoru Muto, Eisei Sohara....582
Symposium 4 Comprehensive Renal Rehabilitation in Patients with Chronic Kidney Disease Complicated by Sarcopenia and Frailty
Chairpersons Kiyotaka Uchiyama, Mai Yanagi....583
Symposium 5 Kidney Disease Care in the AI Era：Science and Art
Chairpersons Imari Mimura, Yoshitaka Ishibashi....584
Symposium 6 Kidney Disease Prevention Strategies Based on Community Health Screening and ICT：Multidisciplinary Collaboration and Real-World Implementation
Chairpersons Tsuneo Konta, Naoki Nakagawa....585
Symposium 7 Early Diagnosis and Treatment of Hereditary Kidney Diseases：Time to Act
Chairpersons Toshiyuki Imasawa, Daishi Hirano....587
Symposium 8 Deepening CKD-MBD Management Through Evidence
Chairpersons Junichiro Kazama, Hirotaka Komaba....588

Japanese Society of Nephrology

Workshop 1　Multidisciplinary Approaches to SDM & ACP
Chairpersons Mari Ishida, Nanae Matsuo.....589
Workshop 2　Treatment Strategies for Older Patients with DKD：How Should We Position MRAs and GLP−1 RAs in the SGLT2 Inhibitor Era?
Chairpersons Tomohito Goda, Kou Hanai.....590
Educational Program 1　Revisiting Nephrosclerosis：From Conceptual Ambiguity to Pathogenetic Precision
Chairperson Tasuku Nagasawa.....591
Educational Program 2　Pitfalls in Fluid and Electrolyte Disorders：Don't Be Misled by Concentrations!
Chairperson Naoto Tominaga.....591
Educational Program 3　Evidence−Based Clinical Practice Guidelines 2026 for Glomerular Disease
Chairperson Hirokazu Okada.....592
Educational Lecture 1　Blood Pressure Management in CKD：Key Revisions in JSH 2025 and the Latest Statements
Naoki Nakagawa.....592
Educational Lecture 2　Uric Acid Management in CKD：Pathophysiological Insights and Therapeutic Strategies
Shintaro Mandai.....593
Educational Lecture 3　Essential Knowledge of Bone and Mineral Metabolism for Nephrologists
Junichiro Kazama.....593
Educational Lecture 4　Latest Updates in the Diagnosis and Treatment of AKI
Yohei Komaru.....593
Educational Lecture 5　Recent Advances in Membranous Nephropathy
Hiroki Nishiwaki.....593
Educational Lecture 6　Recent Advances in Anti−Slit Diaphragm Antibodies
Yoko Shirai.....594
Educational Lecture 7　A New Era in Renal Biopsy Pathological Diagnosis：Identification of Unknown Proteins by LMD−LC−MS/MS Proteomics and Frontiers in AI−Based Analysis
Tokuto Kou.....594
Educational Lecture 8　Renal Rehabilitation Guidelines Update
Junichi Hoshino.....594
Renal Pathology Program　Guidelines for Renal Biopsy Pathological Diagnosis：Key Points of the Revision and Application to Clinical Practice
Chairpersons Michio Nagata, Mizuko Tanaka.....594
Diversity Promotion Committee Program　Sex Differences in Kidney Disease from a Life−Course Perspective：From the Fetal Period to Older Age
Chairpersons Yuko Hamasaki, Kenichi Tanaka.....595
Training Session on Research Ethics/Medical Ethics　Research Ethics and Clinical Ethics
Yasuhiko Miura.....596
Certified Kidney Disease Educator Program　Nationwide Expansion of the Association of Certified Kidney Disease Educators：Toward Sustainable Activities
Chairpersons Shinya Kaname, Etsuko Doi.....596

Oral Session.....598
Poster Session.....671
Index.....687

第56回
日本腎臓学会東部学術大会

The 56th Eastern Regional Meeting of the Japanese Society of Nephrology

テーマ：遍く輝け，臨床腎臓病学の光 ～つながる灯の地平～

虎ノ門ヒルズフォーラム

2026年10月17日（土）・18日（日）

大会長　**旭　浩一**

（岩手医科大学 腎・高血圧内科 教授）

第 56 回日本腎臓学会東部学術大会

■大 会 長　旭　浩一（岩手医科大学 腎・高血圧内科 教授）
副大会長　風間順一郎（福島県立医科大学 腎臓高血圧内科 主任教授）

■会　期　2026 年 10 月 17 日（土）・18 日（日）

■会　場　虎ノ門ヒルズフォーラム
〒 105-6305　東京都港区虎ノ門 1 丁目-23-3　虎ノ門ヒルズ森タワー 4・5 階
TEL：03-5771-9201

■会期中の大会本部
第 56 回日本腎臓学会東部学術大会本部
虎ノ門ヒルズフォーラム 5 階　ミーティングルーム 4
E-mail：jsneast56@mtoyou.jp

■大会事務局　〒 028-3695　岩手県紫波郡矢巾町医大通二丁目 1 番 1 号
岩手医科大学 腎・高血圧内科
事務局長　吉川　和寛

■お問合せ先　〒 243-0013　神奈川県厚木市泉町 3-14　東友ビル 8 階
株式会社メディカル東友　コンベンション事業部
TEL：046-220-1705　FAX：046-220-1706
E-mail：jsneast56@mtoyou.jp

■プログラム委員会
（プログラム委員）
浅沼　克彦　石橋　由孝　今澤　俊之　小川　弥生　上條　祐司　合田　朋仁
今田　恒夫　柴田　茂　蘇原　映誠　冨永　直人　長澤　将　中島　歩
林　香　廣村　桂樹　松尾　七重　三浦健一郎　三村維真理　山本　卓
和田　健彦

（五十音順・敬称略）

（東部大会担当理事）
中川　直樹

■演題選定委員
秋岡　祐子　浅沼　克彦　旭　浩一　阿部　雅紀　池内　秀和　石倉　健司
板橋美津世　市川　大介　伊藤　秀一　井上　勉　井上　嘉彦　今澤　俊之

臼井　丈一　大瀬　貴元　大橋　　温　岡田　浩一　岡本　好司　岡本　孝之
小川　哲也　小川　智也　小川　弥生　小口　英世　奥山　　慎　尾田　高志
風間順一郎　金澤　良枝　金本　勝義　上條　祐司　川本　進也　河原﨑宏雄
菅野　義彦　北村　博司　金口　　翔　小岩　文彦　合田　朋仁　後藤　　眞
小林　　竜　駒形　嘉紀　小松田　敦　駒場　大峰　今田　恒夫　斎藤　知栄
酒井　行直　櫻田　　勉　佐藤　光博　澤　　直樹　柴田　　茂　渋谷　祐子
島田美智子　常喜　信彦　白井小百合　鈴木　　仁　諏訪部達也　蘇原　映誠
竹内　陽一　竹田　徹朗　田中　健一　田中　真司　田中　希尚　敦賀　和志
土井　研人　冨永　直人　長井　美穂　中川　直樹　中沢　大悟　中島　　歩
中村　典雄　中屋　来哉　中山　昌明　西尾　妙織　長谷川詠子　幡谷　浩史
花房　規男　濱崎　祐子　林　　香　張田　　豊　春原浩太郎　菱田英里華
平山　浩一　平和　伸仁　廣村　桂樹　藤田　　雄　星野　純一　本田　浩一
前嶋　明人　増田　貴博　眞部　　俊　丸山　之雄　三浦健一郎　三瀬　直文
武藤　　智　村越　真紀　森　　建文　森　雄太郎　森山　能仁　門川　俊明
谷澤　雅彦　安田日出夫　谷田部淳一　山内　真之　山本　　泉　山本　　卓
横尾　　隆　横山啓太郎　吉川　和寛　涌井　広道　鷲田　直輝　和田　健彦

（五十音順・敬称略）

■演題選定について

今回は一般演題に546演題の応募をいただきました。1演題について2名の演題選定委員に採点をお願いし，高得点の中から優秀演題賞12演題を選出し，表彰することにいたしました。また，大会特別表彰として大会長賞11演題，プログラム委員会賞16演題も表彰いたします。一般演題の形式は口演またはポスターとしております。セッション構成の都合上，希望された発表形式と異なる演題もありますが，何卒ご海容下さいますようお願い申し上げます。
多数のご応募をいただきました会員の皆様にあらためて深謝いたします。

大会長　旭　　浩一

■優秀演題賞表彰式

10月17日（土）13：15〜13：30
第1会場　（5階　メインホール1）

優秀演題賞

O-020　M蛋白関連・糸球体沈着症1
「化学療法なしに長期観察したNon-crystalline light chain proximal tubulopathyによるMGRSの1例」
白戸　陽菜（亀田総合病院）

O-127　血栓性微小血管症（TMA）1

「免疫介在性壊死性ミオパチー（IMNM）合併全身性強皮症に正常血圧強皮症腎クリーゼを呈した一例」

小川　真一郎（群馬大学腎リウマチ）

O-138　水電解質・内分泌 2

「新生児高 Ca 血症を契機に診断されたシンチグラフィ陰性の母体原発性副甲状腺機能亢進症の 1 例」

林　英之（佐野厚生総合病院）

O-168　各種病態 1（IgG4 関連腎臓病ほか）

「難治性ネフローゼ症候群に対するリツキシマブ投与後に Common variable immunodeficiency 様病態を呈した一例」

飯塚　裕典（東京都立小児総合医療センター腎臓・リウマチ膠原病科）

O-189　遺伝性腎疾患 4

「SALL1 新規フレームシフト変異を同定した若年 CKD の一例」

高岡　聖司（市立東大阪医療センター腎臓内科）

O-191　遺伝性腎疾患 4

「貧血を伴わず無症候性蛋白尿のみを呈した *AMN* 異常の兄弟例」

安藤　太郎（東京女子医科大学腎臓小児科）

O-241　IgA 腎症 1

「IgA 腎症における CFHR1-4 欠失の役割：病態メカニズムに基づく 2 症例の検討」

佐藤　友紀（昭和医科大学藤が丘病院）

O-279　IgA 血管炎

「繰り返し再発する成人発症 IgA 血管炎の一例―HLA ハプロタイプ感受性の考察―」

佐藤　絢飛（日本医科大学大学院医学研究科内分泌代謝・腎臓内科学分野）

O-310　膜性腎症 1

「CIDP に合併した CNTN1・EXT1 二重抗原陽性膜性腎症の一例」

清水　優（深谷赤十字病院腎臓内科）

O-357　ANCA 関連血管炎 2

「ANCA 関連血管炎腎病変におけるメサンギウム C3c 沈着の臨床病理学的意義」

渡井　友也（新潟大学　腎・膠原病内科学分野）

O-359　Onconephrology 2

「シスプラチン肝動注後に遠位尿細管障害，尿細管内石灰化および血栓性微小血管症を呈し透析導入に至った一例」

石丸　光彦（東京慈恵会医科大学腎臓高血圧内科）

P-079　M 蛋白関連・糸球体沈着症・Onconephrology ポスター

「ステロイドと MMF の併用療法が奏功した Proliferative Glomerulonephritis with Monoclonal IgG Deposits（PGNMID）の一例」

岡本　真之介（東海大学病院腎代謝内分泌科）

■大会長賞・プログラム委員会賞表彰

10 月 17 日（土）18：15～懇親会の中で行います。
会員懇親会（虎ノ門ヒルズ　ステーションタワー 2 階　RITUEL 虎ノ門）

大会長賞

O-016　M 蛋白関連・糸球体沈着症 1
「蛋白尿を伴わない進行性腎機能低下で診断された血管壁優位腎 AL アミロイドーシスの 1 例」
谷水　暉（虎の門病院分院腎センター内科）

O-057　イムノタクトイド・サルコイドーシス
「光顕用パラフィン切片を用いた免疫電子顕微鏡により診断し得たイムノタクトイド腎症の 1 例」
中嶋　慧悟（慶應義塾大学医学部腎臓内分泌代謝内科）

O-069　血液疾患 2
「原発性骨髄線維症の発症後，遅発性に骨髄増殖性腫瘍関連糸球体症を併発した一例」
田中　泰斗（岩手医科大学　腎・高血圧内科）

O-087　疫学研究・臨床研究 4
「経皮的腎生検後の出血低リスク患者における 4 時間安静の安全性と出血リスク因子の有無による出血量の検討」
岩倉　考政（浜松医科大学腎臓内科）

O-105　急性腎障害 2
「尿所見に乏しい急性腎障害に伴う急性シュウ酸腎症の腎生検診断例」
篠原　基孝（帝京大学医学部附属病院）

O-149　遺伝性腎疾患 1（Alport 症候群）
「全ゲノム解析で遺伝学的診断が可能となったアルポート症候群の一例」
武士　那津美（東京都立小児総合医療センター）

O-172　各種病態 2
「グリコーゲン顆粒の蓄積を認めたリチウム腎症の 2 例」
船木　裕規（慶應義塾大学医学部　腎臓内分泌代謝内科）

O-203　各種病態 4（足細胞陥入糸球体症ほか）
「ペマフィブラートにて完全緩解を得たAPOE Sendai変異によるリポ蛋白糸球体症の一例」
大城　賢太郎（川崎幸病院腎臓内科）

O-214　腹膜透析
「同一菌による再発性腹膜透析関連腹膜炎において歯周炎を感染源と同定し得た一例」
嶋田　雅楽（順天堂大学医学部附属順天堂医院腎臓内科学講座）

O-298　感染 4

「NAPlr/プラスミン活性陽性像を認めた脳室心房シャントへの Cutibacterium acnes 感染による IRGN の 1 例」

星野　貴彦（東京医科大学八王子医療センター腎臓内科）

O-333　Onconephrology 1

「免疫チェックポイント阻害薬関連急性腎障害の再発時に Fanconi 症候群を合併した一例」

北本　周平（藤枝市立総合病院腎臓内科）

プログラム委員会賞

O-003　疫学研究・臨床研究 1

「IgA 腎症における dapagliflozin 投与後の Gd-IgA1 低下と腎機能推移改善の関連」

金澤　達郎（秋田大学医学部　血液・腎臓・膠原病内科学講座）

O-005　疫学研究・臨床研究 1

「外来血液透析患者における身体機能と認知機能の双方向的な縦断的関連性の検討」

島野　優（埼友クリニックリハビリテーション科）

O-015　疫学研究・臨床研究 3

「CKD 診療における尿中細胞外小胞の定量に基づく新たな非侵襲的腎機能評価法の開発」

西村　竜哉（東京大学医学部附属病院　小児科）

O-030　アミロイドーシス

「特発性キャッスルマン病の長期経過中に AL アミロイドーシスと診断した 1 例」

笠原　千晶（日本赤十字社医療センター腎臓内科）

O-032　アミロイドーシス

「ネフローゼ症候群を呈した AH 腎アミロイドーシスの一例」

尾股　恭介（富士宮市立病院）

O-038　尿細管間質性腎炎

「*MUC1* 遺伝子 VNTR 領域に新規変異が示唆された高齢発症の尿細管間質性腎疾患の 1 例」

伊藤　沙恵（河北総合病院）

O-070　血液疾患 2

「CMML が疑われる単球増多症に伴うリゾチーム腎症に腫瘍の管内細胞増多および MPGN 様病変を合併した 1 例」

相澤　孝明（JCHO 仙台病院腎臓疾患臨床研究センター）

O-090　疫学研究・臨床研究 4

「レボカルニチンによる TNF-α 誘導性血管細胞接着分子 1 の発現抑制効果」

三澤　英央（昭和医科大学医学部薬理学講座）

O-202　各種病態 4（足細胞陥入糸球体症ほか）

「自己抗原陽性膜性腎症に足細胞陥入糸球体症様所見を認めた 2 例：HTRA1 陽性例および PLA2R 陽性例」

矢ヶ崎　元洋（順天堂大学医学部腎臓内科学）

O-225　腎移植

「生体腎移植後の経過観察中に進行性多発性白質脳症と診断した一例」

齋藤　彩香（東京女子医科大学移植管理科）

O-244　IgA 腎症 1

「抗 TNF-α 抗体製剤の関与が示唆された寛解期クローン病合併 IgA 腎症の一例」

大浦　篤（JCHO 仙台病院　腎臓疾患臨床研究センター）

O-262　感染 2

「C3 優位から IgA 優位沈着へ移行した若年感染関連腎炎の一例」

内藤　篤志（群馬大学医学部附属病院腎リウマチ内科）

O-272　C3 腎症 2

「軽度蛋白尿の C3G/一次性 IC-MPGN 患者におけるペグセタコプランの有効性：VALIANT 試験のサブグループ解析」

山本　雅紀（聖隷浜松病院）

O-402　血管炎

「オゾラリズマブ投与中に RPGN を呈し透析導入となった関節リウマチの一例」

神原　舞（呉共済病院）

P-002　慢性腎臓病　ポスター

「Long Term eGFR Plot（LTEP）を用いた開業医が行う慢性腎臓病診療」

櫻井　淳（医療法人社団櫻井医院）

P-009　急性腎障害　ポスター

「急性腎障害を呈したメトレキサート関連リンパ増殖性疾患の一例」

榎本　永里香（千葉大学医学部附属病院腎臓内科）

（演題番号順・筆頭演者のみ掲載）

交通のご案内

虎ノ門ヒルズフォーラム
〒105-6305 東京都港区虎ノ門 1-23-3 虎ノ門ヒルズ**森タワー** 5 階・4 階

【会場周辺案内図】

最寄駅からのアクセス

日比谷線
「虎ノ門ヒルズ駅」
① B1 出口　② A1b 出口

銀座線
「虎ノ門駅」
① B1 出口　② B4 出口（2 階デッキ経由）

千代田線　丸ノ内線
「霞ヶ関駅」A12 番出口
徒歩約 8 分

銀座線　浅草線　ゆりかもめ
山手線・京浜東北線・東海道線・横須賀線
「新橋駅」烏森口出口徒歩約 11 分

【虎ノ門ヒルズ駅からのアクセス】

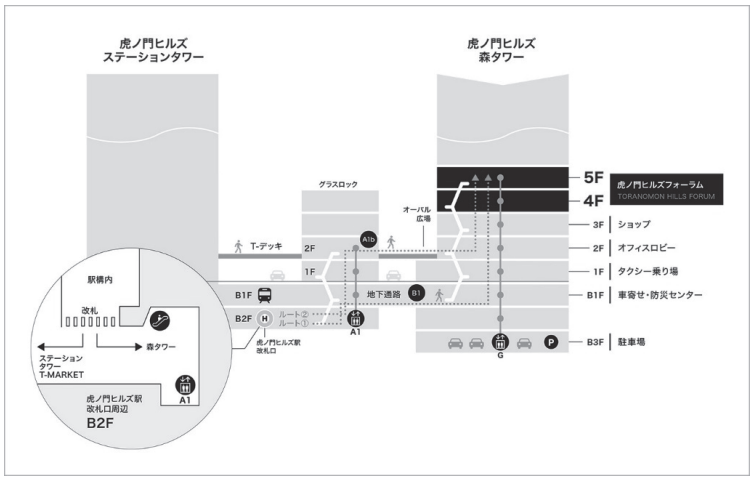

【虎ノ門ヒルズフロアマップ】　※虎ノ門ヒルズフォーラムは「森タワー」の 5 階・4 階です

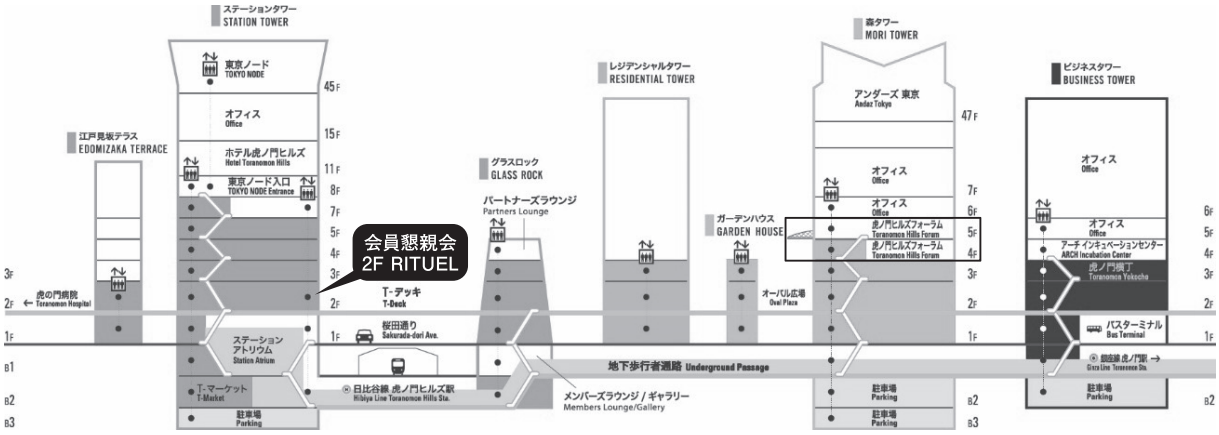

会場案内図

5F

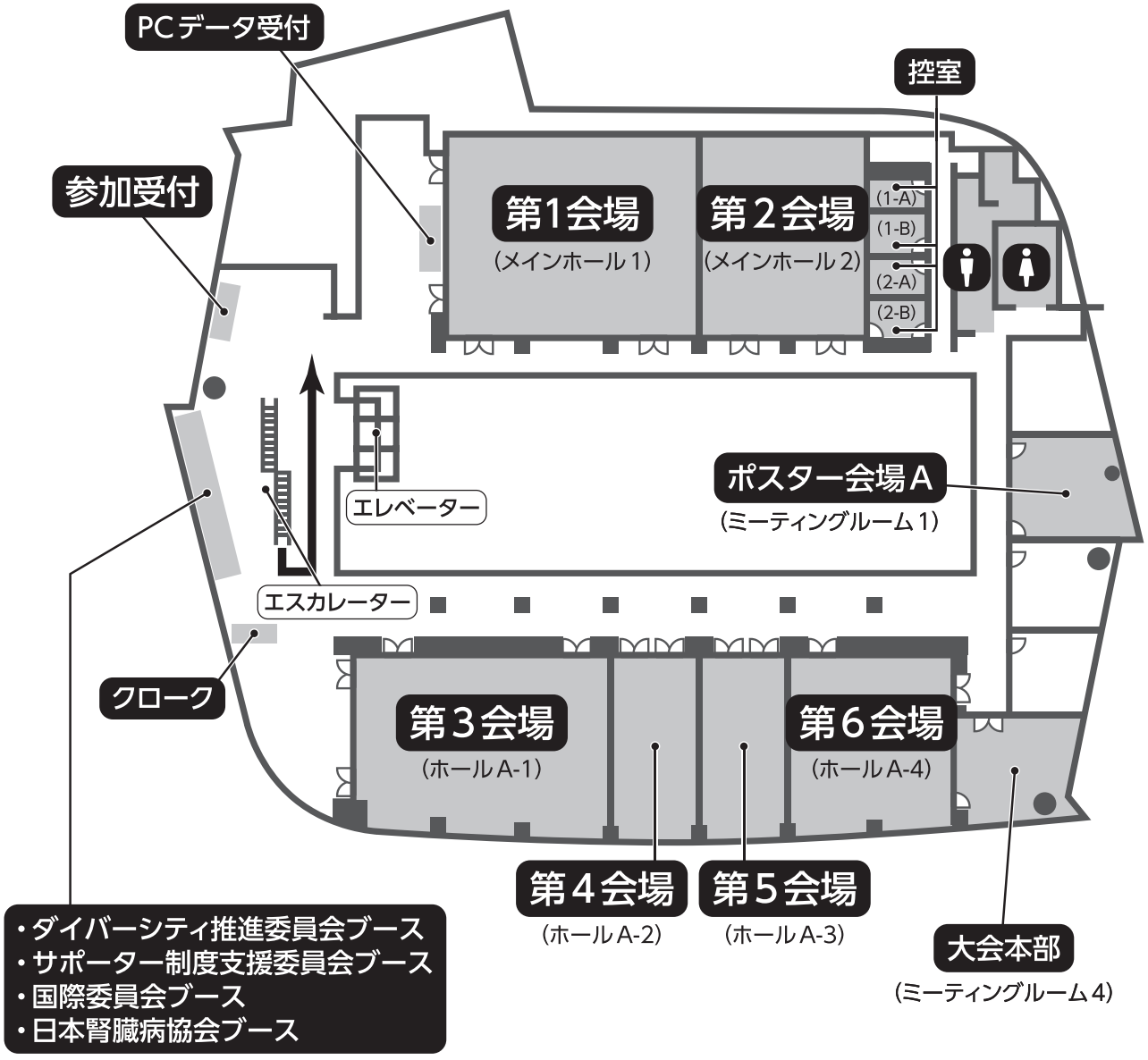
PCデータ受付
控室
参加受付
第1会場
（メインホール1）
第2会場
（メインホール2）
(1-A)
(1-B)
(2-A)
(2-B)
ポスター会場A
（ミーティングルーム1）
エレベーター
エスカレーター
クローク
第3会場
（ホールA-1）
第6会場
（ホールA-4）
第4会場
（ホールA-2）
第5会場
（ホールA-3）
大会本部
（ミーティングルーム4）
・ダイバーシティ推進委員会ブース
・サポーター制度支援委員会ブース
・国際委員会ブース
・日本腎臓病協会ブース

4F

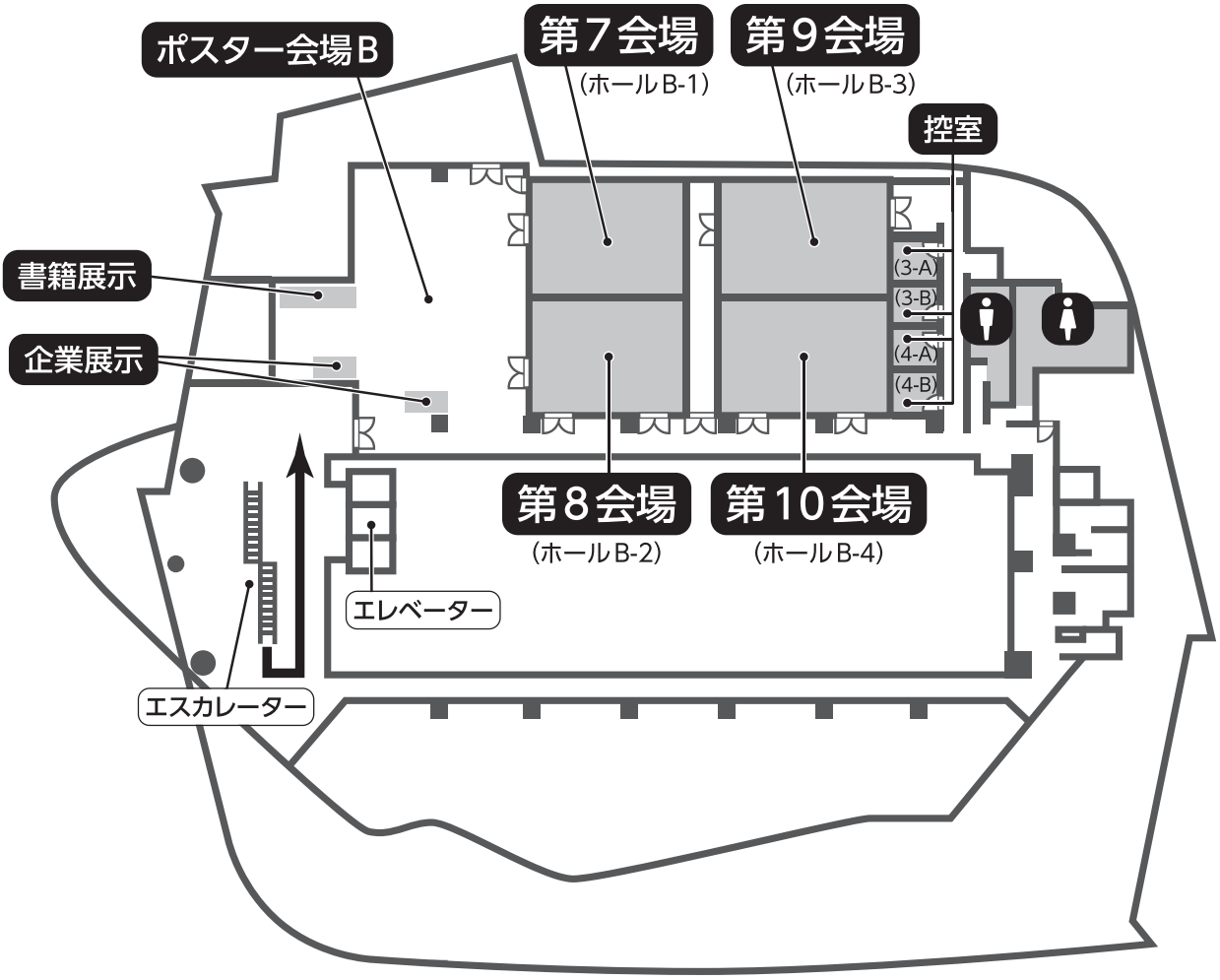
ポスター会場B
第7会場
（ホールB-1）
第9会場
（ホールB-3）
控室
書籍展示
企業展示
(3-A)
(3-B)
(4-A)
(4-B)
第8会場
（ホールB-2）
第10会場
（ホールB-4）
エレベーター
エスカレーター

参加者へのご案内

１．開催形式

■現地開催

会期：2026 年 10 月 17 日（土）・18 日（日）

会場：虎ノ門ヒルズフォーラム

■オンデマンド配信

配信期間：2026 年 11 月 10 日（火）10：00〜11 月 30 日（月）17：00

※一般演題（口演・ポスター），ランチョンセミナー，トワイライトセミナー，モーニングセミナーの配信はありません。

２．参加登録

参加費をお支払いいただく全ての方が，現地開催参加・オンデマンド配信視聴の参加権があります。

■オンライン参加登録

2026 年 9 月 7 日（月）13：00〜10 月 30 日（金）17：00

※クレジットカード，コンビニエンスストアでの支払いができます。

■現地参加受付

場所：虎ノ門ヒルズフォーラム　5 階　ロビー

日時：10 月 17 日（土）8：00〜16：00

　　10 月 18 日（日）7：45〜14：30

■参加費

●会　員（医師・研究者・企業）：12,000 円（不課税）

●非会員（医師・研究者・企業）：13,200 円（消費税 10％込）

●会　員（医師以外のその他医療従事者）：6,000 円（不課税）

●非会員（医師以外のその他医療従事者）：6,600 円（消費税 10％込）

※医師以外の医療従事者の方が，現地参加受付を利用する場合は身分を証明する書類，または所属長の証明書を参加受付にご持参ください。証明書フォームは学術大会ホームページよりダウンロードできます。

●学生及び初期研修医（2 年目まで）の方は無料といたします。現地参加受付を利用する場合，学生は学生証を提示してください。初期研修医は，所属長の証明書を参加受付にご持参ください。証明書フォームは学術大会ホームページよりダウンロードできます。

【現地参加について】

●オンライン参加登録をお済ませの方

・会員の方：会員カードをご持参のうえ，参加受付にご提示ください。

　　参加証（ネームカード）をお渡しいたします。

　　＊専門医の単位登録も参加受付で行います。

・非会員の方：オンライン参加登録完了時に送付されるメールにQRコードを記載しております。参加受付にてQRコードの読取りを行いますので。メールを印刷してご持参いただくか，スマートフォン等の端末上で画面をご提示ください。
参加証（ネームカード）をお渡しいたします。

●オンライン参加登録をお済ませでない方
参加受付にて参加費をお支払の上，参加証（ネームカード）をお受け取りください。
※現金ならびにクレジットカードでの支払いが可能です。
※会員の方は会員カードをご持参ください。

参加証は領収書兼用になっております。参加証には所属・氏名を必ずご記入の上，はっきりわかる部位に着用してください。参加証のない方の入場は固くお断りいたします。

【会員懇親会】
日　時：10月17日（土）18：15〜
会　場：虎ノ門ヒルズ　ステーションタワー2階　RITUEL虎ノ門
参加費：5,000円（消費税10％込）
会員の方：
＊オンライン参加登録の際に，懇親会希望の方は，「参加する」にチェックを入れてください。
参加費5,000円は学術大会当日の10月17日（土）16：00までに参加受付にてお支払いください。
それ以降は参加権利が無効になり，ご参加いただけない場合もございます。
＊オンラインでの懇親会参加費のお支払いはできません。
非会員の方：
＊当日，お申込みをお願いいたします。(現金の取り扱いのみ)人数に限りがございます。
＊オンラインでの懇親会参加費のお支払いはできません。

３．オンデマンド配信視聴について
参加費をお支払いの全ての方がオンデマンド配信をご視聴いただけます。
■視聴用IDのご案内
・オンラインで参加登録された方：参加登録完了時に送付されるメールに記載いたします。
・現地会場で参加登録された方：会場でお渡しする参加証に印字してあります。
配信期間：2026年11月10日（火）10：00〜11月30日（月）17：00
視聴サイトURL：11月6日（金）頃に学術大会ホームページに掲載いたします。

４．日本腎臓学会腎臓専門医の単位取得

【学術大会出席 5 単位，教育講演などへの出席 5 単位，合計 10 単位】

本学術大会に参加することにより，日本腎臓学会腎臓専門医資格更新のための単位が取得できます。会場の参加受付にて会員カードの読取を行いますので，必ず会員カードをご持参ください。

・腎臓専門医取得前の方は単位登録の必要はありません。

・オンデマンド配信視聴でも単位の取得は可能です。学会事務局にて聴講記録を確認した上で付与いたします（指定セッションはありません）。

・現地参加とオンデマンド配信視聴で二重に単位を取得することはできません。

５．年会費・新入会受付

現地での取り扱いはございません。

６．抄録集

PDF 形式で日本腎臓学会サイトに掲載いたします。どなたでも閲覧可能です。冊子体での発行はありません。

７．プログラム集

参加費をお支払いいただいた方には当日，受付時にお渡しいたします。会期中に販売もいたします。1 部 2,000 円（消費税 10％込）です。

部数に限りがありますので，ご了承ください。

８．クローク

虎ノ門ヒルズフォーラム 5 階　ホワイエに設置いたしますのでご利用ください。

なお，貴重品はお預かりできませんのでご了承ください。

日時：10 月 17 日（土）8：00〜18：15

　　10 月 18 日（日）7：45〜16：30

９．ダイバーシティ推進委員会ブース，サポーター制度支援委員会ブース，国際委員会ブース，日本腎臓病協会ブース

虎ノ門ヒルズフォーラム 5 階　ロビーに設置いたします。

10．企業展示

虎ノ門ヒルズフォーラム 4 階　ホワイエに設置いたします。

11．託児施設

事前にお申込みが必要です。料金は，お子さん 1 名，1 日につき 2,000 円（税込）です。

詳細は大会ホームページにてご案内いたします。

12. 研究倫理・医療倫理に関する研修会

10 月 18 日（日）9：00〜10：00　第 6 会場（5 階　ホール A-4）

【現地参加の方】

講演会場入口で受講証を配布いたします。講演終了後，受講証の 2 枚目（学会控え）を回収いたします。

※開演後の入場・途中退出はできませんのでご注意ください。

※事前参加登録をされていなくても，現地会場にて参加登録の上，セッションを聴講いただければ参加証明書をお渡しいたします。

【オンデマンド配信視聴の方】

聴講時間が規定に達すると，視聴サイトより参加証明書をダウンロードしていただけます。

※現地参加とオンデマンド配信視聴で二重に単位を取得することはできません。

13. 腎臓病療養指導士資格更新のための単位取得

本学術大会および指定セッションへの参加により，腎臓病療養指導士資格更新のための単位が取得できます。単位申請時に学術大会参加証および企画参加証明書をご提出ください。

【学術大会参加 5 単位，腎臓病療養指導士に関する企画・研修への参加 5 単位，合計 10 単位】

腎臓病療養指導士企画　腎臓病療養指導士の会の全国展開：持続可能な活動を目指して

日時：10 月 18 日（日）13：15〜15：15

会場：第 2 会場（5 階　メインホール 2）

【現地参加の方】講演会場入口で参加証を配布いたします。講演終了後，参加証の 2 枚目（協会・学会・団体控え）を回収いたします。

※開演後の入場・途中退出はできませんのでご注意ください。

※事前参加登録をされていなくても，現地会場にて参加登録の上，セッションを聴講いただければ単位を取得できます。

【オンデマンド配信視聴の方】単位取得希望者はオンライン参加登録の際に「腎臓病療養指導士企画参加証明書希望」に必ず，チェックを入れてください。チェックを入れませんと参加証明書がダウンロードできなくなります。聴講時間が規定に達すると，視聴サイトより参加証明書をダウンロードしていただけます。

※現地参加とオンデマンド配信視聴で二重に単位を取得することはできません。

＊腎臓病療養指導士更新要件は，日本腎臓病協会のウェブサイト（https://j-ka.or.jp/educator/）でご確認ください。

司会の先生へのお願い

■口演

1．利益相反のある司会の先生は，担当セッション開始予定時刻 30 分前までに，医学研究の利益相反（COI）についてのスライドを虎ノ門ヒルズフォーラム 5 階　ホワイエに設置する PC データ受付に提出してください。
2．担当セッション開始予定時刻 15 分前までに講演会場にお越しになり，会場係にお声がけください。
3．一般演題は口演 7 分，質疑 3 分です。所定の時間内にて終了するようにご配慮のほどお願いいたします。
特別演題（一般演題以外）の進行に関しては司会者に一任いたします。
4．司会の先生は限られた時間内で発表が円滑に進むよう「質問・討論を希望される参加者は口演の終了と同時にマイクの前にお並びください。司会の指名によりすぐに質問・討論を開始してください。」とご指示ください。

■ポスター

1．ご担当セッションの開始予定時刻 15 分前までに，各ポスター会場のポスター受付（ポスター会場 A 5 階　ミーティングルーム 1 またはポスター会場 B 4 階　ホール B ホワイエ）にお越しください。その際に司会者用リボンと指示棒をお受け取りください。
また，司会専用の COI 開示場所へご自身の COI 状況について事前に A4 サイズ（ヨコ）にプリントして頂き掲示ください。開示がない場合は事務局で掲示いたします。
2．進行係はおりません。お時間になりましたらセッションを開始してください。
3．発表時間は 1 演題 7 分（発表 4 分，質疑 3 分）です。
所定の時間内にて終了するようにご配慮のほどお願いいたします。

■利益相反の開示について

日本腎臓学会東部学術大会におきましては，司会者全員の COI 開示が必要となります。利益相反のある司会の先生は，下記開示フォームよりスライドのご用意をお願いいたします。ご提出のない司会の先生は，利益相反がないものとみなします。
詳細は利益相反マネージメント指針及び施行細則，開示方法をご参照ください。
施行細則ページ URL：https://jsn.or.jp/jsninfo/about/regulations/COI_guideline_saisoku.pdf
COI 各種フォーム URL：https://jsn.or.jp/jsninfo/about/regulations/page06.php

発表者へのお願い

■口演・ポスター共通

1．発表内容に個人が特定できるような表現（イニシャル等）が無いようにご注意ください。

2．利益相反について

発表の際に利益相反自己申告に関する情報をスライド・ポスター内容の最後の部分に提示ください。

詳細は医学研究の利益相反（COI）に関する共通指針の細則，開示方法をご参照ください。

施行細則ページURL：https://jsn.or.jp/jsninfo/about/regulations/COI_guideline_saisoku.pdf

COI 各種フォーム URL：https://jsn.or.jp/jsninfo/about/regulations/page06.php

3．研究倫理・医療倫理に関する研修会受講について

当学術大会での発表者は，研究倫理・医療倫理に関する研修を受けていることが要件となっております。発表の際には COI 自己申告書のスライドに「研究倫理・医療倫理に関する研修を受講しました」と記載してください。

URL：https://jsn.or.jp/jsninfo/about/regulations/page06.php

■口演

1．発表時間

特別演題：司会者の指示に従ってください。

一般演題：口演 7 分，質疑 3 分です。司会者の指示に従って指定された時間内での発表をお願いいたします。演台ならびに司会者席では，終了 1 分前と発表時間終了時に卓上ランプでお知らせします。

2．発表データについて

1）本学会は PC（パソコン）発表のみといたします。スクリーンは各会場に合わせたサイズの 1 面のみです。

発表は全て PC プレゼンテーションのみとなります。

プレビュー，データのお預かりは PC データ受付にて行います。

発表開始予定時刻 30 分前までに，虎ノ門ヒルズフォーラムス 5 階　ホワイエに設置する PC データ受付にお越しください。

PC データ受付：虎ノ門ヒルズフォーラム 5 階　ホワイエ

受付時間：10 月 17 日（土）8：00〜16：30

10 月 18 日（日）7：45〜15：30

※ PC 持ち込みの場合も必ず PC データ受付にて試写をお願いいたします。

※ 17 日は翌日のデータも受け付けいたします。

2）データの作成にあたってのお願い

各会場設置 PC の OS，アプリケーションは以下のとおりです。

OS：Windows

アプリケーション：Windows 版 PowerPoint
＊持込可能なメディアは USB メモリのみとなります。
＊Mac OS 等，上記以外の環境での発表を希望される場合はご自身の PC をお持ち込みください。Windows PC の持ち込みも可能です。
＊動画や音声を含む場合は，ご自身の PC をお持ち込みください。

【USB メモリでのデータ持ち込みの場合】
1．事前にウイルスに感染していないことを確認してください。
2．文字化けやレイアウトの崩れを防ぐために OS に設定されている標準フォントをご使用ください。
3．データの総量制限は特に設けません。決められた発表時間内に発表が終了するようにデータを作成してください。
4．演台上のマウスと操作キーをご自身で操作してプレゼンテーションを行ってください。
5．お預かりした発表データは，学術大会終了後，事務局で責任をもって完全消去いたします。
6．セッション進行および演題スペースの関係上，PowerPoint の発表者ツールは使用できませんのでご注意ください。

【PC 持ち込みの場合】
1．外部出力が可能であることを必ず事前にご確認ください。
2．会場に用意するケーブルコネクタの形状は HDMI コネクタです。この形状に変換するアダプタを必要とする場合は，必ずご持参ください。また，AC アダプタは必ずご用意ください。
3．バックアップ用データとして，USB メモリを必ずご持参ください。
4．お持ち込みの PC は，PC データ受付にて接続テスト後，発表する会場にてお預かり，返却いたします。
5．セッション進行および演題スペースの関係上，PowerPoint の発表者ツールは使用できませんのでご注意ください。

■特別演題ご発表の先生へ

ご発表いただいた内容は，当日収録を行い，後日オンデマンド配信いたします。
配信期間は，2026 年 11 月 10 日（火）10：00〜11 月 30 日（月）17：00 を予定しております。
原則，オンデマンド配信にあたっての動画の撮り直しはいたしませんのでご了承ください。
オンデマンド配信にあたり，スライド作成の際には著作権や個人情報のご配慮をお願いいたします。

■ポスター

各ポスター会場のポスター受付（ポスター会場 A 5 階　ミーティングルーム 1 またはポスター会場 B 4 階　ホール B ホワイエ）にて受付（お名前の確認等）をお済ませの上，所定の掲示時間までに掲示を終了してください。セッション開始 5 分前までにご自身のポスターパネル前に待機してください。

発表形式：発表 4 分，質疑 3 分です。

	10 月 17 日（土）	10 月 18 日（日）
受付・掲示	8：30〜10：00	8：30〜10：00
閲覧	10：00〜14：30	10：00〜14：00
発表	14：30〜15：30	14：00〜15：00
撤去	15：30〜16：30	15：00〜16：00

＊演題番号，画鋲は事務局で用意いたします。

＊撤去時間を過ぎても，撤去されてないポスターは，事務局にて処分いたしますので，予めご了承ください。

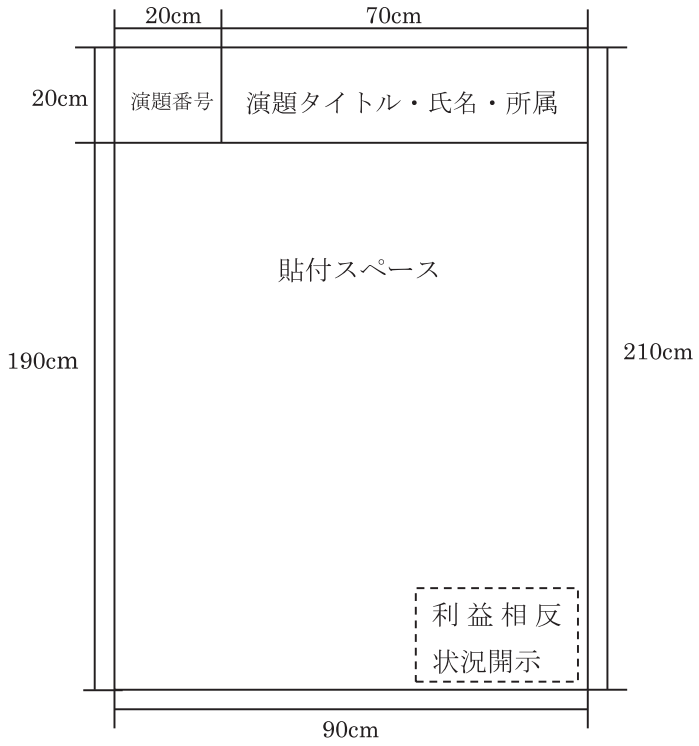

第56回日本腎臓学会東部学術大会　日程表

		8:00	9:00	10:00	11:00	12:00
第1日 10月17日(土)	第1会場 5階 メインホール1		8:50〜9:00 開会式	9:00〜11:00 シンポジウム1 糸球体疾患の病態・治療アップデート 司会：廣村桂樹，淺沼克彦	11:00〜11:50 大会長講演 司会：渡辺　毅 演者：旭　浩一	
	第2会場 5階 メインホール2			9:00〜11:00 シンポジウム2 尿細管間質疾患の臨床像・病理・病態 司会：金綱友木子，眞部　俊	11:00〜11:50 疫学研究・臨床研究1 司会：星野純一，山本多恵 O-001〜O-005	
	第3会場 5階 ホールA-1			9:00〜11:00 シンポジウム4 サルコペニア・フレイルを有するCKD：包括的腎リハビリテーションの実践 司会：内山清貴，柳　麻衣	11:00〜11:50 疫学研究・臨床研究2 司会：阿部雅紀，栗田宜明 O-006〜O-010	
	第4会場 5階 ホールA-2			9:00〜10:00 M蛋白関連・糸球体沈着症1 司会：田中瑞子，酒巻裕一 O-016〜O-021 10:00〜11:00 M蛋白関連・糸球体沈着症2 司会：大竹剛靖，三井亜希子 O-022〜O-027	11:00〜11:50 アミロイドーシス 司会：澤　直樹，水野真一 O-028〜O-032	
	第5会場 5階 ホールA-3			9:00〜10:00 M蛋白関連・糸球体沈着症3 司会：諏訪部達也，小野祐子 O-051〜O-056 10:00〜11:00 イムノタクトイド・サルコイドーシス 司会：池田洋一郎，齋藤綾乃 O-057〜O-062	11:00〜11:50 血液疾患1 司会：衣笠哲史，北村博司 O-063〜O-067	
	第6会場 5階 ホールA-4			9:00〜10:00 教育企画1 腎硬化症を捉え直す —概念の揺らぎから病因特異的な再定義へ— 司会：長澤　将 10:00〜10:30 教育講演1 司会：林　香 演者：中川直樹 10:30〜11:00 教育講演2 司会：柴田　茂 演者：萬代新太郎	11:00〜11:50 疫学研究・臨床研究4 司会：森下義幸，長谷川毅 O-086〜O-090	
	第7会場 4階 ホールB-1			9:00〜10:00 急性腎障害1 司会：木村　浩，安田日出夫 O-097〜O-102 10:00〜11:00 急性腎障害2 司会：西　裕志，竹内康雄 O-103〜O-108	11:00〜11:50 移植関連腎障害 司会：寺脇博之，大橋　温 O-109〜O-113	
	第8会場 4階 ホールB-2			9:00〜10:00 水電解質・内分泌1 司会：森　建文，萬代新太郎 O-130〜O-135 10:00〜11:00 水電解質・内分泌2 司会：溝渕正英，柴垣有吾 O-136〜O-141	11:00〜11:50 水電解質・内分泌3（低Na血症） 司会：長浜正彦，鈴木利彦 O-142〜O-146	
	第9会場 4階 ホールB-3			9:00〜10:00 各種病態1（IgG4関連腎臓病ほか） 司会：細島康宏，藤田　雄 O-164〜O-169 10:00〜11:00 各種病態2 司会：大瀬貴元，田村好古 O-170〜O-175	11:00〜11:50 各種病態3（出血，血行動態） 司会：小丸陽平，逸見聖一朗 O-176〜O-180	
	第10会場 4階 ホールB-4			9:00〜10:00 各種病態4（足細胞陥入糸球体症ほか） 司会：忰田亮平，奥山　慎 O-199〜O-204 10:00〜11:00 各種病態5 司会：井上　勉，小泉賢洋 O-205〜O-210		
	ポスター会場A 5階　ミーティングルーム1		8:30〜10:00 ポスター受付・掲示	10:00〜14:30 ポスター閲覧		
	ポスター会場B 4階　ホールB ホワイエ		8:30〜10:00 ポスター受付・掲示	10:00〜14:30 ポスター閲覧		

会場：虎ノ門ヒルズフォーラム

12:00　13:00　14:00　15:00　16:00　17:00　18:00

12:00〜13:00 ランチョンセミナー 1	13:15〜13:30 表彰	13:30〜14:30 招請講演 司会：横尾　隆，中島　歩 演者：落谷孝広		14:40〜16:40 大会長企画 労働安全衛生法に基づく一般健康診断における血清クレアチニン測定追加に向けて 司会：旭　浩一，和田健彦 演者：山田洋輔，猪阪善隆，田村功一，須賀万智		
12:00〜13:00 ランチョンセミナー 2		13:30〜15:00 シンポジウム3 最新の多発性嚢胞腎診療 司会：武藤　智，蘇原映誠		15:00〜16:30 ワークショップ1 多職種ですすめるSDM & ACP 司会：石田真理，松尾七重		17:00〜18:00 トワイライトセミナー 1
12:00〜13:00 ランチョンセミナー 3		13:30〜15:30 腎病理企画 腎生検病理診断取扱い規約 —改訂の要点と臨床への還元— 司会：長田道夫，田中瑞子		15:30〜16:20 疫学研究・臨床研究3 司会：小川哲也，田中健一 O-011〜O-015		17:00〜18:00 トワイライトセミナー 2
12:00〜13:00 ランチョンセミナー 4		13:30〜14:30 尿細管間質性腎炎 司会：川上貴久，平川陽亮 O-033〜O-038	14:30〜15:30 IgMPC-TIN 司会：臼井丈一，中村典雄 O-039〜O-044	15:30〜16:30 薬剤性腎障害1 司会：川本進也，森雄太郎 O-045〜O-050		18:15〜 会員懇親会 場所：虎ノ門ヒルズステーションタワー 2F RITUEL虎ノ門
12:00〜13:00 ランチョンセミナー 4（中継）		13:30〜14:30 血液疾患2 司会：小松田敦，佐藤弘恵 O-068〜O-073	14:30〜15:30 薬剤性腎障害2 司会：酒井行直，鈴木倫子 O-074〜O-079	15:30〜16:30 薬剤性腎障害3 司会：村越真紀，増田真一朗 O-080〜O-085		
12:00〜13:00 ランチョンセミナー 5		13:30〜14:30 教育企画2 水電解質異常のピットフォール〜濃度に騙されるな！〜 司会：冨永直人	14:30〜15:00 教育講演3 司会：田中哲洋 演者：風間順一郎 15:00〜15:30 教育講演4 司会：田中真司 演者：小丸陽平	15:30〜16:30 疫学研究・臨床研究5 司会：田中哲洋，永井　恵 O-091〜O-096		
12:00〜13:00 ランチョンセミナー 6		13:30〜14:30 高血圧・腎動脈狭窄 司会：増田貴博，豊原敬文 O-114〜O-119	14:30〜15:20 コレステロール塞栓症 司会：平野景太，松木孝樹 O-120〜O-124	15:30〜16:20 血栓性微小血管症（TMA）1 司会：平川陽亮，金口　翔 O-125〜O-129		
12:00〜13:00 ランチョンセミナー 6（中継）		13:30〜14:30 遺伝性腎疾患1（Alport症候群） 司会：山本　卓，伊藤　純 O-147〜O-152	14:30〜15:30 遺伝性腎疾患2 司会：村上　穣，森　崇寧 O-153〜O-158	15:30〜16:20 血栓性微小血管症（TMA）2 司会：三瀬直文，畔上達彦 O-159〜O-163		
12:00〜13:00 ランチョンセミナー 7		13:30〜14:30 遺伝性腎疾患3 司会：今澤俊之，三輪沙織 O-181〜O-186	14:30〜15:30 遺伝性腎疾患4 司会：戸川　証，張田　豊 O-187〜O-192	15:30〜16:30 遺伝性腎疾患5（ADPKD） 司会：日髙寿美，八反田文彦 O-193〜O-198		
12:00〜13:00 ランチョンセミナー 7（中継）		13:30〜14:30 腹膜透析 司会：丸山之雄，小林　竜 O-211〜O-216	14:30〜15:30 腹膜透析・腎移植 司会：村上礼一，矢花郁子 O-217〜O-222	15:30〜16:30 腎移植 司会：谷澤雅彦，中村祐貴 O-223〜O-228		
10:00〜14:30 ポスター閲覧			14:30〜15:30 ポスター発表	15:30〜16:30 ポスター撤去		
10:00〜14:30 ポスター閲覧			14:30〜15:30 ポスター発表	15:30〜16:30 ポスター撤去		

第56回日本腎臓学会東部学術大会　日程表

		8:00〜9:00	9:00〜10:00	10:00〜11:00	11:00〜12:00
第2日 10月18日(日)	第1会場 5階 メインホール1		9:00〜11:00 シンポジウム5 AI時代の腎疾患診療：サイエンスとアート 司会：三村維真理，石橋由孝		11:00〜11:50 理事長企画 司会：旭　浩一 演者：柏原直樹，南学正臣
	第2会場 5階 メインホール2	8:00〜8:50 モーニングセミナー1	9:00〜10:00 ダイバーシティ推進委員会企画 ライフコースからみた腎疾患の性差：胎児期から老年期まで 司会：濱崎祐子，田中健一 演者：鳴海覚志，佐藤恵美子，田中健一	10:00〜11:50 学生・研修医・専攻医のための教育セミナー 司会：松尾七重，眞部　俊	
	第3会場 5階 ホールA-1	8:00〜8:50 モーニングセミナー2	9:00〜11:00 シンポジウム7 遺伝性腎疾患を早期診断し治療しよう 司会：今澤俊之，平野大志		11:00〜11:50 遺伝性疾患（小児） 司会：浅野貴子，神田祥一郎 O-229〜O-233
	第4会場 5階 ホールA-2		9:00〜10:00 C3腎症1 司会：小川弥生，竹田徹朗 O-234〜O-239	10:00〜11:00 IgA腎症1 司会：金子佳賢，白井小百合 O-240〜O-245	11:00〜11:50 IgA腎症2 司会：森山能仁，山田耕嗣 O-246〜O-250
	第5会場 5階 ホールA-3		9:00〜10:00 C3腎症2 司会：金綱友木子，長澤　将 O-267〜O-272	10:00〜11:00 IgA腎症3 司会：本田浩一，二瓶義人 O-273〜O-278	11:00〜11:50 IgA血管炎 司会：中山隆弘，鈴木泰平 O-279〜O-283
	第6会場 5階 ホールA-4		9:00〜10:00 研究倫理・医療倫理に関する研修会 司会：長田太助 演者：三浦靖彦	10:00〜11:00 教育企画3 エビデンスに基づく診療ガイドライン 2026年版：糸球体疾患編 司会：岡田浩一	11:00〜11:30 教育講演5 司会：川口武彦 演者：西脇宏樹
	第7会場 4階 ホールB-1		9:00〜10:00 膜性腎症1 司会：藤井晶子，福永昇平 O-305〜O-310	10:00〜11:00 膜性腎症2 司会：小此木英男，坪井伸夫 O-311〜O-316	11:00〜11:50 膜性増殖性糸球腎炎 司会：小池淳樹，小林洋輝 O-317〜O-321
	第8会場 4階 ホールB-2		9:00〜10:00 膜性腎症3 司会：海老原至，齋藤友広 O-338〜O-343	10:00〜10:50 ネフローゼ症候群1 司会：東　淳子，浜谷博子 O-344〜O-348	11:00〜11:50 ネフローゼ症候群2 司会：春原浩太郎，藤乗嗣泰 O-349〜O-353
	第9会場 4階 ホールB-3		9:00〜10:00 連携（病診・多職種） 司会：渋谷祐子，伊藤孝史 O-369〜O-374	10:00〜11:00 ネフローゼ症候群3 司会：金井孝裕，島田美智子 O-375〜O-380	11:00〜11:50 ネフローゼ症候群4 司会：茂庭仁人，神崎　剛 O-381〜O-385
	第10会場 4階 ホールB-4		9:00〜10:00 血管炎 司会：軽部美穂，花岡洋成 O-402〜O-407	10:00〜11:00 抗GBM抗体病 司会：甲斐平康，黒木亜紀 O-408〜O-413	11:00〜11:50 抗GBM抗体病/ANCA関連血管炎 司会：小林大介，川嶋聡子 O-414〜O-418
	ポスター会場A 5階　ミーティングルーム1		8:30〜10:00 ポスター受付・掲示	10:00〜14:00 ポスター閲覧	
	ポスター会場B 4階　ホールB ホワイエ		8:30〜10:00 ポスター受付・掲示	10:00〜14:00 ポスター閲覧	

会場：虎ノ門ヒルズフォーラム

12:00　13:00　14:00　15:00　16:00　17:00　18:00

12:00〜13:00 ランチョンセミナー 8	13:15〜15:15 シンポジウム6 地域健診・ICTを活かした腎疾患予防戦略：多職種連携と社会実装 司会：今田恒夫，中川直樹		15:15〜16:15 特別講演 司会：岡田浩一 演者：脇　嘉代	16:15〜16:25 閉会式
12:00〜13:00 ランチョンセミナー 9	13:15〜15:15 腎臓病療養指導士企画 腎臓病療養指導士の会の全国展開：持続可能な活動を目指して 司会：要　伸也，土井悦子			
12:00〜13:00 ランチョンセミナー 10	13:15〜14:45 ワークショップ2 高齢DKD患者の治療戦略 —SGLT2i時代にMRA・GLP-1RAをどう位置づけるか? 司会：合田朋仁，花井　豪	14:45〜16:15 シンポジウム8 エビデンスで深めるCKD-MBD診療 司会：風間順一郎，駒場大峰		
12:00〜13:00 ランチョンセミナー 11	13:15〜14:15 全身性エリテマトーデス1 司会：市川一誠，長谷川詠子 O-251〜O-256	14:15〜15:05 感染1 司会：佐藤光博，髙野秀樹 O-257〜O-261	15:05〜15:55 感染2 司会：片桐大輔，伊藤英利 O-262〜O-266	
12:00〜13:00 ランチョンセミナー 11（中継）	13:15〜14:15 全身性エリテマトーデス2 司会：中屋来哉，後藤　眞 O-284〜O-289	14:15〜15:05 感染3 司会：伊與田雅之，河原﨑宏雄 O-290〜O-294	15:05〜15:55 感染4 司会：佐々木陽典，内田貴大 O-295〜O-299	
12:00〜13:00 ランチョンセミナー 12	13:15〜13:45 教育講演6 司会：三浦健一郎 演者：白井陽子 13:45〜14:15 教育講演7 司会：小川弥生 演者：康　徳東	14:15〜14:45 教育講演8 司会：斎藤知栄 演者：星野純一	15:05〜15:55 アバコパン 司会：池内秀和，駒形嘉紀 O-300〜O-304	
12:00〜13:00 ランチョンセミナー 13	13:15〜14:15 ANCA関連血管炎1 司会：齋藤雅也，平山浩一 O-322〜O-327	14:15〜15:05 クリオグロブリン 司会：井上嘉彦，真田　覚 O-328〜O-332	15:05〜15:55 Onconephrology 1 司会：吉川和寛，藤倉知行 O-333〜O-337	
12:00〜13:00 ランチョンセミナー 13（中継）	13:15〜14:05 ANCA関連血管炎2 司会：中沢大悟，鷲田直輝 O-354〜O-358	14:15〜15:05 Onconephrology 2 司会：渡邊裕輔，冨永直人 O-359〜O-363	15:05〜15:55 Onconephrology 3 司会：安藤史顕，中村元信 O-364〜O-368	
12:00〜13:00 ランチョンセミナー 14	13:15〜14:15 妊娠1 司会：前嶋明人，島本真実子 O-386〜O-391	14:15〜15:05 妊娠2 司会：守屋利佳，河嶋英里 O-392〜O-396	15:05〜15:55 血液透析・アフェレーシス 司会：平和伸仁，安藤重輝 O-397〜O-401	
12:00〜13:00 ランチョンセミナー 14（中継）	13:15〜14:15 血液透析1 司会：高橋和也，伊東　稔 O-419〜O-424	14:15〜15:05 血液透析2 司会：長井美穂，柏木哲也 O-425〜O-429	15:05〜15:55 血液透析3 司会：池田雅人，秋保真穂 O-430〜O-434	
10:00〜14:00 ポスター閲覧	14:00〜15:00 ポスター発表	15:00〜16:00 ポスター撤去		
10:00〜14:00 ポスター閲覧	14:00〜15:00 ポスター発表	15:00〜16:00 ポスター撤去		

ポスター日程表　10 月 17 日（土）

ポスター会場 A（虎ノ門ヒルズフォーラム　5 階　ミーティングルーム 1）

8：30　10：00　14：30　15：30　16：30

ポスター受付・掲示	ポスター閲覧 P-001〜028	慢性腎臓病 ポスター	石山　勝也	P-001〜P-007	ポスター撤去
		急性腎障害 ポスター	小田　　朗	P-008〜P-014	
		ネフローゼ症候群 ポスター	鈴木　穂孝	P-015〜P-021	
		血液透析 1 ポスター	櫻井　　薫	P-022〜P-028	

ポスター会場 B（虎ノ門ヒルズフォーラム　4 階　ホール B ホワイエ）

8：30　10：00　14：30　15：30　16：30

ポスター受付・掲示	ポスター閲覧 P-029〜056	ANCA 関連腎炎・血管炎 1 ポスター	倉田　　遊	P-029〜P-035	ポスター撤去
		薬剤性腎障害ほか ポスター	田中　友里	P-036〜P-043	
		腹膜透析・腎移植 ポスター	伊藤　大樹	P-044〜P-051	
		血栓性微小血管症（TMA）ポスター	菅原　有佳	P-052〜P-056	

ポスター日程表　10 月 18 日（日）

ポスター会場 A（虎ノ門ヒルズフォーラム　5 階　ミーティングルーム 1）

8：30　10：00　14：00　15：00　16：00

ポスター受付・掲示	ポスター閲覧 P-057〜084	尿細管間質性腎炎・電解質・内分泌 ポスター	松浦　佑樹	P-057〜P-063・P-113	ポスター撤去
		糸球体腎炎 ポスター	金子　朋広	P-064〜P-070	
		全身性エリテマトーデス ポスター	和田　庸子	P-071〜P-076	
		M 蛋白関連・糸球体沈着症・Onconephrology ポスター	勝馬　　愛	P-077〜P-084	

ポスター会場 B（虎ノ門ヒルズフォーラム　4 階　ホール B ホワイエ）

8：30　10：00　14：00　15：00　16：00

ポスター受付・掲示	ポスター閲覧 P-085〜112	血液透析 2 ポスター	吉川　香廉	P-085〜P-090	ポスター撤去
		感染 ポスター	伊藤　健太	P-091〜P-096	
		ANCA 関連腎炎・血管炎 2 ポスター	小野　慶介	P-097〜P-104	
		ANCA 関連腎炎・血管炎 3 ポスター	古殿　孝高	P-105〜P-112	

■学生・研修医・専攻医のための教育セミナー

10 月 18 日（日）10：00〜11：50
第 2 会場（5 階　メインホール 2）
司会：松尾　七重（東京慈恵会医科大学腎臓・高血圧内科）
　　眞部　　俊（東京女子医科大学腎臓内科）
mini-lecture①：「疾患に関連する腎臓病の基本的なとらえ方」
　　菱田　英里華（獨協医科大学腎臓・高血圧内科）
症例 1：意識障害と著明な高血圧を呈した 40 歳代の女性
　　症例提示：亀井　啓太（山形大学医学部附属病院第一内科（腎臓・膠原病内科））
　　解　　説：市川　一誠（山形大学医学部附属病院第一内科（腎臓・膠原病内科））
症例 2：1 ヶ月持続する咳嗽と微熱を呈した 10 歳代の男性
　　症例提示：真下　裕（群馬大学医学部附属病院　腎臓・リウマチ内科）
　　解　　説：竹内　陽一（群馬大学医学部附属病院　腎臓・リウマチ内科）
mini-lecture②：「腎生検の見方・考え方」
　　柳内　充（札幌徳洲会病院　病理診断科）

■共催プログラム 1 日目

10 月 17 日（土）　12：00〜13：00
ランチョンセミナー

LS1　第 1 会場（5 階　メインホール 1）
司会：西山　　成（香川大学医学部　形態・機能医学講座　薬理学）
「CKD 進行を待たない時代へ―SGLT2 阻害薬の治療介入を再考する―」
丸山　彰一（名古屋大学大学院医学系研究科　病態内科学講座　腎臓内科学）

LS2　第 2 会場（5 階　メインホール 2）
司会：田中　哲洋（東北大学大学院医学系研究科　腎臓内科学分野）
「心腎連関を考慮した治療戦略〜ビルタサ投与によるカリウムコントロール〜」
安藤　重輝（東北公済病院　腎臓内科（兼）透析センター）

LS3　第 3 会場（5 階　ホール A-1）
司会：横尾　　隆（東京慈恵会医科大学　内科学講座　腎臓・高血圧内科）
「慢性糸球体腎炎の病態と治療を再考する」
鈴木　祐介（順天堂大学大学院医学研究科　腎臓内科学）

LS4　第 4 会場＋第 5 会場（中継）（5 階　ホール A−2＋A−3）
司会：古市　賢吾（金沢医科大学　腎臓内科学）
「進化するループス腎炎診療：新たな疫学的知見と治療戦略」
廣村　桂樹（群馬大学大学院医学系研究科　腎臓・リウマチ内科学）

LS5　第 6 会場（5 階　ホール A−4）
「CKD 患者と透析患者の腎性貧血：質的管理の重要性」
司会：上條　祐司（信州大学医学部　腎臓内科）
「腎性貧血治療の質を再考する〜福島 CKD コホート研究からの考察〜」
田中　健一（福島県立医科大学　腎臓高血圧内科学講座）
「慢性腎臓病における貧血：ヘモグロビンと関連指標」
西　　裕志（東京大学大学院医学系研究科　腎臓・内分泌内科）

LS6　第 7 会場＋第 8 会場（中継）（4 階　ホール B−1＋B−2）
司会：中川　直樹（旭川医科大学　内科学講座　循環器・腎臓内科学分野）
「疾病負荷の変化と高齢化社会におけるカリウム管理の意義」
柏原　直樹（川崎医科大学高齢者医療センター/日本腎臓病協会）

LS7　第 9 会場＋第 10 会場（中継）（4 階　ホール B−3＋B−4）
司会：林　　香（慶應義塾大学医学部　腎臓内分泌代謝内科）
「尿酸トランスポーターと高尿酸血症・痛風の薬物治療」
高田　龍平（東京大学病院　薬剤部）

10 月 17 日（土）　17：00〜18：00
トワイライトセミナー

TS1　第 2 会場（5 階　メインホール 2）
司会：小岩　文彦（昭和医科大学藤が丘病院　腎臓内科）
「CKD-MBD 新ガイドラインが求めるリン管理の個別化〜スクロオキシ水酸化鉄の役割を再考する〜」
溝渕　正英（昭和医科大学藤が丘病院　腎臓内科）

TS2　第 3 会場（5 階　ホール A−1）
司会：森山　能仁（東京医科大学　腎臓内科）
「4-Hit モデルから紐解く IgA 腎症治療戦略」
鈴木　　仁（順天堂大学医学部附属浦安病院　腎・高血圧内科）

■共催プログラム２日目

10 月 18 日（日）　8：00〜8：50

モーニングセミナー

MS1　第 2 会場（5 階　メインホール 2）

司会：岡田　浩一（埼玉医科大学　腎臓内科）

「補体異常を標的とする新時代〜C3 腎症・primary IC-MPGN に対するペグセタコプランの登場〜」

水野　正司（名古屋大学　大学院医学系研究科　腎不全システム治療学寄附講座）

MS2　第 3 会場（5 階　ホール A-1）

司会：阿部　雅紀（日本大学　腎臓高血圧内分泌内科）

「CKD 診療における高血圧管理の実践と今後の展望」

谷山　佳弘（関西医科大学　内科学第二講座）

10 月 18 日（日）　12：00〜13：00

ランチョンセミナー

LS8　第 1 会場（5 階　メインホール 1）

司会：岡田　浩一（埼玉医科大学　腎臓内科）

「CKM 症候群；CKD に対する SGLT2 阻害薬による腎臓を中心とした包括的臓器保護」

佐藤　敦久（国際医療福祉大学塩谷病院）

LS9　第 2 会場（5 階　メインホール 2）

「ループス腎炎の治療選択を再考する―新規治療薬と医療経済評価の視点から―」

司会：渥美　達也（浦河赤十字病院/北海道大学）

「ループス腎炎診療と医療経済評価：臨床で費用対効果をどのように活用するか」

能登　真一（新潟医療福祉大学大学院　医療福祉学専攻　医療経済・QOL 研究センター）

「ループス腎炎治療の新展開：カルシニューリン阻害薬の位置づけ」

廣村　桂樹（群馬大学大学院医学系研究科　腎臓・リウマチ内科学）

LS10　第 3 会場（5 階　ホール A-1）

「IgA 腎症の臨床と IgA 研究の最前線」

司会：旭　　浩一（岩手医科大学医学部　内科学講座　腎・高血圧内科分野）

「IgA 腎症の病態と臨床」

横尾　　隆（東京慈恵会医科大学　腎臓・高血圧内科）

「粘膜 IgA 抗体の生理的役割」

新藏　礼子（東京大学　定量生命科学研究所　免疫・感染制御研究分野）

LS11　第 4 会場＋第 5 会場（中継）（5 階　ホール A-2＋A-3）

「慢性腎臓病患者における腎性貧血治療を考える」

司会：本田　浩一（昭和医科大学医学部内科学講座　腎臓内科学部門）

「CKD 患者における鉄動態と鉄補充療法」

小川　千恵（前田記念武蔵小杉クリニック）

「HIF-PH 阻害薬の適用・注意点」

田中　哲洋（東北大学大学院医学系研究科　腎臓内科学分野）

LS12　第 6 会場（5 階　ホール A-4）

司会：久米　真司（滋賀医科大学　糖尿病内分泌・腎臓内科学講座）

「腎臓病克服への漸進的アプローチ　―作用機序理解を深化させケレンディアを活用する―」

柏原　直樹（川崎医科大学高齢者医療センター/日本腎臓病協会）

LS13　第 7 会場＋第 8 会場（中継）（4 階　ホール B-1＋B-2）

司会：武曾　惠理（京都華頂大学　現代生活学部・食物栄養学科）

「ネフローゼ症候群治療における LDL アフェレシスの再考～膜性腎症から MCNS まで，適応拡大がもたらす「新たな可能性」～」

菱田　英里華（獨協医科大学病院　腎臓・高血圧内科）

LS14　第 9 会場＋第 10 会場（中継）（4 階　ホール B-3＋B-4）

司会：鈴木　　仁（順天堂大学医学部附属浦安病院　腎・高血圧内科）

「IgA 腎症の病態を踏まえた治療戦略」

後藤　　眞（信楽園病院　腎臓内科）

第1日　10月17日（土）プログラム

第1会場

9：00〜11：00　シンポジウム1

司会　廣村桂樹（群馬大学大学院医学系研究科内科学講座腎臓・リウマチ内科学分野）
浅沼克彦（千葉大学大学院医学研究院腎臓内科学）

SY1-1　微小変化型ネフローゼ症候群・巣状糸球体硬化症
東京女子医科大学　白井 陽子

SY1-2　膜性増殖性糸球体腎炎（C3腎症）
千葉大学大学院医学研究院腎臓内科学　本田 大介

SY1-3　IgA腎症の病態理解と新規治療薬
順天堂大学腎臓内科　二瓶 義人

SY1-4　ANCA関連腎炎の治療戦略
杏林大学腎臓・リウマチ膠原病内科　川嶋 聡子

SY1-5　ループス腎炎 update 2026
群馬大学腎臓・リウマチ内科学　池内 秀和

11：00〜11：50　大会長講演

司会　渡辺　毅（公益社団法人地域医療振興協会東京北医療センター介護老人保健施設さくらの杜）

大会長講演　臨床腎臓病学の光を遍く届ける―エビデンスから制度へ，そして地域へ―
岩手医科大学医学部内科学講座腎・高血圧内科分野　旭 浩一

13：30〜14：30　招請講演

司会　横尾　隆（東京慈恵会医科大学腎臓・高血圧内科）
中島　歩（山梨大学大学院腎臓内科学）

招請講演　腎疾患における細胞外小胞研究：リキッドバイオプシーとEV創薬の最前線
東京医科大学医学総合研究所　落谷 孝広

14：40〜16：40　大会長企画

司会　旭　浩一（岩手医科大学腎・高血圧内科）
和田健彦（虎の門病院腎センター内科）

大会長企画1　労働安全衛生法に基づく一般健診項目改定の経緯
順天堂大学医学部附属浦安病院総合診療科/愛友会上尾中央総合病院腎臓内科　山田 洋輔

大会長企画2　労働安全衛生法に基づく一般健診への血清クレアチニン値の追加
大阪大学腎臓内科学　猪阪 善隆

大会長企画3　日本産業衛生学会・日本腎臓学会合同クレアチニン検査追加に伴うガイダンス作成委員会からの報告
横浜市立大学循環器・腎臓・高血圧内科学/市民総合医療センター　田村 功一

大会長企画4　産業医・かかりつけ医向けガイダンス作成方針：日本産業衛生学会の立場から
東京慈恵会医科大学環境保健医学講座　須賀 万智

第2会場

9：00〜11：00　シンポジウム2

司会　金綱友木子（国際医療福祉大学熱海病院病理診断科）
眞部　俊（東京女子医科大学腎臓内科）

SY2-1　尿細管間質病変　病理診断からみたオーバービュー
札幌徳洲会病院病理診断科　柳内 充

SY2-2　単クローン蛋白関連の尿細管間質障害
市立札幌病院病理診断科　山口 貴子

SY2-3　自己免疫疾患と尿細管間質障害
金沢大学腎臓・リウマチ膠原病内科　原 怜史

SY2-4　免疫チェックポイント阻害薬関連の尿細管間質障害
日本医科大学大学院医学研究科内分泌代謝・腎臓内科学分野　荒谷 紗絵

11：00～11：50　疫学研究・臨床研究１

司会　星野純一（東京女子医科大学内科学講座腎臓内科学分野）
山本多恵（仙台市立病院腎臓内科）

O-001　IgA 腎症診療医に対する意識調査：治療課題と新薬への期待

株式会社協和企画　成瀬 浩史

O-002　IgA 腎症患者における最大耐用量のイルベサルタン治療後のスパルセンタンの効果～PROTECT 試験～

順天堂大学医学部附属浦安病院　鈴木 仁

O-003　IgA 腎症における dapagliflozin 投与後の Gd-IgA1 低下と腎機能推移改善の関連

秋田大学医学部血液・腎臓・膠原病内科学講座
金澤 達郎

O-004　「フレイル対策入院」の試みとその臨床的有用性

新生会第一病院老年内科　伊奈 研次

O-005　外来血液透析患者における身体機能と認知機能の双方向的な縦断的関連性の検討

埼友クリニックリハビリテーション科
島野 優

13：30～15：00　シンポジウム３

司会　武藤　智（順天堂大学医学部附属練馬病院泌尿器科）
蘇原映誠（東京科学大学）

SY3-1　新しい多発性嚢胞腎診療ガイドラインを紐解く

北海道大学病院　西尾 妙織

SY3-2　家族歴のない多発性嚢胞腎

聖路加国際病院腎臓内科　藤丸 拓也

SY3-3　新薬を求めて―現在進行中の多発性嚢胞腎臨床研究 overview―

順天堂大学泌尿器科学講座　河野 春奈

SY3-4　多発性嚢胞腎に対する腎移植治療

湘南鎌倉総合病院腎臓病総合医療センター
日髙 寿美

15：00～16：30　ワークショップ１

司会　石田真理（医療法人勝又高台病院）
松尾七重（東京慈恵会医科大学腎臓・高血圧内科）

WS1-1　SDM, ACP, CKM：現状と課題

東邦大学医学部腎臓学講座　酒井 謙

WS1-2　Life Goals を大切にした SDM で「最期まで透析を継続する」という選択を支える看護

東北医科薬科大学医学部統合腎不全医療寄附講座　菊地 縁

WS1-3　患者の価値観を重視した多職種による心理的アプローチ

日本赤十字社医療センター　今井 早良

WS1-4　SDM, ACP, CKM：腎内科医兼緩和ケア医の観点から

東京慈恵会医科大学附属柏病院　濱口 明彦

第３会場

9：00～11：00　シンポジウム４

司会　内山清貴（国際医療福祉大学医学部・成田病院）
柳　麻衣（日本赤十字社医療センター腎臓内科）

SY4-1　サルコペニア・フレイルを有する CKD 患者に対する腎臓リハビリテーションの課題と展望

国際医療福祉大学腎臓内科　内山 清貴

SY4-2　サルコペニア・フレイルを有する患者の運動指導

公益財団法人東京都医療保健協会練馬総合病院/慶應義塾大学スポーツ医学研究センター
東 宏一郎

SY4-3　運動療法の具体的実践―CPX（心肺運動負荷試験）による評価とノルディックウォーキングでの介入―

日本赤十字社医療センター　寸村 玲奈

SY4-4　サルコペニア・フレイルを意識した栄養マネジメントの新たな視点

福島県立医科大学会津坂下腎栄養アカデミー
蒲澤 秀門

SY4-5　腎臓リハビリテーションの可能性―基礎研究の知見から―

東北医科薬科大学リハビリテーション学
伊藤 修

11：00〜11：50　疫学研究・臨床研究２

司会　阿部雅紀（日本大学医学部内科学系腎臓高血圧内分泌内科学分野）
栗田宜明（東海大学医学部衛生学公衆衛生学）

O-006　ARNI＋SGLT2 阻害薬併用療法の腎保護効果の中長期的検討（第１報）

国立国際医療センター　松原 奈穂

O-007　SGLT2 阻害薬併用下におけるドチヌラドの有効性および腎機能推移の検討

新潟県立新発田病院腎臓内科　羽深 将人

O-008　慢性腎臓病診療における SGLT2 阻害薬実装ギャップの規定因子の検討

日本大学医学部腎臓高血圧内分泌内科
黒須 祐紀

O-009　日本の医療提供体制における CKD 患者に対するエンパグリフロジンの費用対効果

日本ベーリンガーインゲルハイム株式会社
医薬開発本部　加藤 壮太

O-010　当院におけるフィネレノンの腎保護効果と安全性に関する検討

医療法人仁友会北彩都病院　鈴木 彩菜

13：30〜15：30　腎病理企画

司会　長田道夫（板橋中央総合病院）
田中瑞子（寿泉堂綜合病院病理診断科）

病理１　腎生検病理診断取扱い既約　改訂のエッセンス

札幌徳洲会病院病理診断科　小川 弥生

病理２　規約の活用―依頼する，纏める，診断書を読む―

名古屋大学医学部附属病院腎臓内科
尾関 貴哉

病理３　本邦における免疫蛍光・電子顕微鏡診断の課題

慶應義塾大学医学部病理学教室　橋口 明典

15：30〜16：20　疫学研究・臨床研究３

司会　小川哲也（東京女子医科大学附属足立医療センター内科）
田中健一（福島県立医科大学腎臓高血圧内科学講座）

O-011　Finerenone in Patients With Chronic Kidney Disease

Nihon University School of Medicine, Japan
Abe Masanori

O-012　Finerenone in Patients With Glomerulonephritis

Saitama Medical University, Japan
Okada Hirokazu

O-013　非糖尿病患者の腎機能低下において，糸球体過剰濾過は高インスリン血症より強い影響を及ぼす

医療法人徳洲会札幌徳洲会病院　荒木 真

O-014　糸球体過剰濾過の持続性と尿蛋白が予後に与える影響

宮崎江南病院内科　藤元 健太

O-015　CKD 診療における尿中細胞外小胞の定量に基づく新たな非侵襲的腎機能評価法の開発

東京大学医学部附属病院小児科　西村 竜哉

第４会場

9：00〜10：00　M 蛋白関連・糸球体沈着症１

司会　田中瑞子（寿泉堂綜合病院病理診断科）
酒巻裕一（新潟大学魚沼地域医療教育センター魚沼基幹病院腎臓内科）

O-016　蛋白尿を伴わない進行性腎機能低下で診断された血管壁優位腎 AL アミロイドーシスの１例

虎の門病院分院腎センター内科　谷水 暉

O-017　単クローン性免疫グロブリン関連腎障害として治療した AL アミロイドーシスの１例

牛久愛和総合病院腎臓内科　樋口 智也

O-018　亜急性の腎機能低下から非分泌型多発性骨髄腫に伴う AL アミロイドーシスが判明した一例

東北大学病院腎臓・高血圧内科　石垣 静香

O-019　Fanconi 症候群を呈した非結晶型 light chain proximal tubulopathy（LCPT）の１例（続報）

群馬大学医学部附属病院　直井 若菜

O-020　化学療法なしに長期観察した Non-crystalline light chain proximal tubulopathy による MGRS の１例

亀田総合病院　白戸 陽菜

O-021 Light chain proximal tubulopathy（LCPT）が疑われた急性腎障害に対し，多発性骨髄腫の標準治療により軽快した一例

獨協医科大学腎臓・高血圧内科 大湊 一輝

10：00～11：00
M 蛋白関連・糸球体沈着症 2

司会 大竹剛靖（湘南鎌倉総合病院腎臓病総合医療センター）
三井亜希子（日本医科大学内分泌代謝・腎臓内科学）

O-022 ステロイド治療が奏功した膜性腎症型 PGNMID の一例

長野赤十字病院腎臓内科 加藤 雅樹

O-023 腎限局型血栓性微小血管症を合併した proliferative glomerulonephritis with monoclonal immunoglobulin deposits の一例

岩手医科大学腎・高血圧内科 松田 剛

O-024 長期の腎機能維持を得られた light chain deposition disease の 1 例

国家公務員共済組合連合会虎の門病院分院腎センター内科 吉山 満亜久

O-025 尿所見異常に乏しく細動脈病変が主体であった κ 型 LCDD の一例

東京女子医科大学腎臓内科 佐藤 のぞみ

O-026 多発性骨髄腫に伴う，軽鎖沈着症を合併した軽鎖円柱腎症の一例

東京都健康長寿医療センター腎臓内科・透析科 森野 太揮

O-027 重度の指趾虚血を主訴に来院した単クローン性免疫グロブリン関連 C3 腎症の一例

川崎市立川崎病院腎臓内科 中山 生成

11：00～11：50 アミロイドーシス

司会 澤 直樹（虎の門病院腎センターリウマチ膠原病科）
水野真一（JCHO 仙台病院腎センター）

O-028 急激な経過を辿った AL アミロイドーシスの一例

神奈川県警友会けいゆう病院 伊藤 竜也

O-029 ネフローゼ症候群を契機に診断した BJP 陰性多発性骨髄腫合併全身性 AL アミロイドーシスの 1 例

埼玉医科大学病院腎臓内科 村山 賢大

O-030 特発性キャッスルマン病の長期経過中に AL アミロイドーシスと診断した 1 例

日本赤十字社医療センター腎臓内科 笠原 千晶

O-031 21 年後に対側再発した尿管限局型 AL アミロイドーシスの一例

東京女子医科大学病院腎臓内科 淤見 桜子

O-032 ネフローゼ症候群を呈した AH 腎アミロイドーシスの一例

富士宮市立病院 尾股 恭介

13：30～14：30 尿細管間質性腎炎

司会 川上貴久（杏林大学腎臓・リウマチ膠原病内科）
平川陽亮（東京大学病院腎臓・内分泌内科）

O-033 微小変化型ネフローゼ症候群に対するステロイド加療中に，急性膵炎を契機に発症した急性間質性腎炎の一例

順天堂大学附属浦安病院腎・高血圧内科 笹月 佑哉

O-034 職業暴露との関連が疑われた肉芽腫性尿細管間質性腎炎

川崎市立川崎病院内科 山内 遥

O-035 CK7/CD10 染色で病変局在を評価した急性腎盂腎炎関連急性間質性腎炎の一例

国立国際医療センター腎臓内科 江里口 直人

O-036 HIV 感染に関連した肝障害，心筋炎を伴う免疫再構築症候群による難治性尿細管間質性腎炎の 1 例

亀田総合病院腎臓高血圧内科 横山 永佳

O-037 若年発症の高度腎機能障害を契機に診断したクローン病合併尿細管間質性腎炎の一例

北海道大学病院リウマチ・腎臓内科 佐藤 佳歩

O-038 *MUC1* 遺伝子 VNTR 領域に新規変異が示唆された高齢発症の尿細管間質性腎疾患の 1 例

河北総合病院 伊藤 沙恵

14：30～15：30　IgMPC-TIN

司会　臼井丈一（筑波大学腎臓内科）
中村典雄（弘前大学大学院保健学研究科）

O-039　当院で経験したIgM陽性形質細胞を伴う尿細管間質性腎炎の2症例

市立札幌病院腎臓内科　齊藤 萌

O-040　ステロイド療法により血液透析を離脱した，IgM陽性形質細胞を伴う尿細管間質性腎炎（IgMPC-TIN）の一例

埼玉医科大学病院腎臓内科　工藤 大貴

O-041　IgG4関連疾患に合併しIgM陽性形質細胞浸潤が目立った尿細管間質性腎炎の一例

東北大学病院腎臓・高血圧内科　佐藤 元信

O-042　IgM高値と形質細胞浸潤を伴う尿細管間質性腎炎の2例

聖マリアンナ医科大学腎臓・高血圧内科
佐藤 由彩

O-043　形質細胞浸潤が乏しくB細胞の浸潤が主体のIgM陽性尿細管間質性腎炎の一例

虎の門病院分院腎センター内科　直井 春海

O-044　原発性胆汁性胆管炎に骨密度低下・出血性胃炎を合併しステロイド治療に難渋したIgMPC-TINの一例

富士吉田市立病院腎臓内科　宮下 和久

15：30～16：30　薬剤性腎障害1

司会　川本進也（獨協医科大学日光医療センター心臓血管腎臓内科）
森雄太郎（東京科学大学大学院医歯学総合研究科腎臓内科学分野）

O-045　結核治療中に急性尿細管間質性腎炎による急性腎障害を発症した二例

国立病院機構まつもと医療センター腎臓内科
山岸 尚弘

O-047　インフルエンザワクチン接種後に急性尿細管間質性腎炎を生じた一例

秀和総合病院　二武 有紀

O-048　タゾバクタム・ピペラシリンによる急性尿細管間質性腎炎の2症例

手稲渓仁会病院腎臓内科　茂庭 仁人

O-049　バンコマイシン中毒症に対して血液透析が著効した一例

東京逓信病院　大谷 仁美

O-050　偶発的再投与により明らかになったビスホスホネートによる薬剤性ネフローゼ症候群

順天堂大学医学部附属静岡病院腎臓内科
宇随 鄭未来

第5会場

9：00～10：00　M蛋白関連・糸球体沈着症3

司会　諏訪部達也（虎の門病院分院腎センター内科）
小野祐子（埼玉医科大学総合医療センター腎・高血圧内科）

O-051　ネフローゼ症候群を契機に診断したクリオフィブリノーゲン血症性糸球体腎炎の一例

静岡県立総合病院腎臓内科　淺野 彰太

O-052　IgG4関連疾患に合併したCryofibrinogen関連糸球体腎炎の一例

聖隷浜松病院　佐藤 太一

O-053　治療奏功した高IgM血症，M蛋白を伴う膜性増殖性腎炎様ネフローゼ症候群の一例

三井記念病院内科　金井 美緒

O-054　辺縁帯リンパ腫（MZL）を背景としたIntracapillary monoclonal IgM deposits disease（ICMDD）の1例

東北医科薬科大学病院腎臓・高血圧内科
吉田 智哉

O-055　マクログロブリン血症により測定試薬間の血清Cr値乖離を呈した1例

埼玉医科大学病院腎臓内科　丹羽 平奈智

O-056　高齢発症の腎障害を伴う単クローン性γグロブリン血症に対し治療が奏功した一例

東京都健康長寿医療センター腎臓内科・透析科
梅澤 果那

10：00～11：00
イムノタクトイド・サルコイドーシス

司会　池田洋一郎（東京大学病院腎臓・内分泌内科）
齋藤綾乃（秋田大学医学部血液・腎臓・膠原病内科学講座）

O-057 光顕用パラフィン切片を用いた免疫電子顕微鏡により診断し得たイムノタクトイド腎症の1例

慶應義塾大学医学部腎臓内分泌代謝内科 中嶋 慧悟

O-058 ステロイドとシクロホスファミド静注で加療したIgA2 kappa陽性イムノタクトイド糸球体症の1例

三井記念病院腎臓内科 大内 治紀

O-059 支持療法のみで尿蛋白が消失したイムノタクトイド糸球体症

多摩北部医療センター 樋口 真一

O-060 プレドニゾロン及び腎保護薬により蛋白尿減少を認めたイムノタクトイド腎症の一例

茨城県立中央病院 永野 礼菜

O-061 サルコイドーシスでステロイド治療中に半月体形成性腎炎を合併した一例

由利組合総合病院内科 石井 双葉

O-062 急速進行性の腎機能低下を契機に腎サルコイドーシスと診断した一例

JAとりで総合医療センター 北岡 玲央

11：00～11：50 血液疾患1

司会 衣笠哲史（日本赤十字社医療センター腎臓内科）
北村博司（国立病院機構千葉医療センター千葉東病院臨床病理診断部）

O-063 低γグロブリン血症，AKD，両側腎腫大を契機に腎生検で診断し得たDLBCL腎浸潤の一例

札幌医科大学医学部医学科 津山 空斗

O-064 骨髄原発びまん性大細胞型B細胞リンパ腫による高カルシウム血症・急性腎障害の一例

（公財）ときわ会常磐病院腎臓内科 中田 敬

O-065 成人T細胞白血病リンパ腫により高カルシウム（Ca）血症を来した1例

聖隷浜松病院 清水 吉貴

O-066 腎浸潤を伴うマントル細胞リンパ腫に対し化学療法を行い血液透析離脱に至った1例

太田綜合病院附属太田西ノ内病院腎臓内科 明石 宗介

O-067 中枢性尿崩症とhairy kidney signを契機に診断し得た混合型組織球症の一例

新潟市民病院腎臓・リウマチ科 石黒 惠子

13：30～14：30 血液疾患2

司会 小松田敦（JA秋田厚生連雄勝中央病院内科）
佐藤弘恵（新潟大学医歯学総合病院腎・膠原病内科/新潟大学保健管理センター）

O-068 進行性蛋白尿を契機に骨髄線維症への移行が判明した真性赤血球増加症の1例

慶應義塾大学医学部腎臓内分泌代謝内科 渡邉 拓郎

O-069 原発性骨髄線維症の発症後，遅発性に骨髄増殖性腫瘍関連糸球体症を併発した一例

岩手医科大学腎・高血圧内科 田中 泰斗

O-070 CMMLが疑われる単球増多症に伴うリゾチーム腎症に腫瘍の管内細胞増多およびMPGN様病変を合併した1例

JCHO仙台病院腎臓疾患臨床研究センター 相澤 孝明

O-071 重篤な病態を呈し診断に苦慮したもののステロイド単剤で軽快したTAFRO症候群の1例

埼玉医科大学総合医療センター腎・高血圧内科 工藤 文香

O-072 高度肥満合併iMCD-TAFROの一例

旭川赤十字病院 岡田 柚妃

O-073 TAFRO症候群が急性腎不全を主病態として受診した一例

東名厚木病院 大山 聡子

14：30～15：30 薬剤性腎障害2

司会 酒井行直（東海大学医学部付属八王子病院腎臓内科）
鈴木倫子（聖路加国際病院腎臓内科）

O-074 SGLT2阻害薬に関連するArmanni-Ebstein様病変の臨床病理学的検討

日本赤十字社愛知医療センター名古屋第二病院腎臓内科 小林 アズサ

O-075 アセトアミノフェンが原因被疑薬と考えられた薬剤性腎障害の7例

NTT東日本関東病院 古殿 孝高

O-076 Fanconi症候群を呈した薬剤性腎障害の2例

帝京大学医学部内科学講座 立石 明日香

O-077　潰瘍性大腸炎に対するメサラジン投与中に発症した肉芽腫性間質性腎炎の1例

河北総合病院　宮沢 光太郎

O-078　ロキソプロフェン過量内服により急性尿細管性腎炎を発症した一例

東京都立多摩総合医療センター　崔 延華

O-079　ドリペネム誘発性薬剤性腎障害による高度腎不全に対しステロイド療法が奏功した一例

太田綜合病院附属太田西ノ内病院腎臓内科
三浦 大祐

15：30〜16：30　薬剤性腎障害３

司会　村越真紀（順天堂大学医学部腎臓内科）
増田真一朗（茅ヶ崎市立病院腎臓内科）

O-080　感染後糸球体腎炎発症後に汎血球減少をきたした一例

さいたま赤十字病院　笠松 綾乃

O-081　メトトレキサート中毒に対する血液透析，直接血液灌流，グルカルピダーゼ併用療法の一例

国家公務員共済組合連合会横須賀共済病院
腎臓内科　近藤 圭

O-082　DKDを背景に発症し，骨髄T細胞増加を伴った腎肉芽腫性血管炎による急性腎障害の一例

東京都済生会中央病院　堤 遼太郎

O-083　皮疹を欠き尿細管間質性腎炎を呈したDRESS症候群の一例

東京都済生会中央病院腎臓内科　東 恒輝

O-084　間欠的血液透析後に持続的腎代替療法を要したメトホルミン関連乳酸アシドーシスの一例

自治医科大学附属さいたま医療センター
大部 楓馬

O-085　多発微小嚢胞と尿細管腔内の多石灰化を呈したリチウム関連腎症の一例

虎の門病院分院腎センター内科　浅川 条汰

第６会場

9：00〜10：00　教育企画１

司会　長澤　将（東北大学腎臓高血圧内科）

教育1-1　腎硬化症病理所見の定量化―形態計測による臨床像との橋渡し―

東京慈恵会医科大学腎臓・高血圧内科
春原 浩太郎

教育1-2　腎硬化症における輸入細動脈肥厚の意義―臨床所見・降圧薬との関連から―

新潟大学医歯学総合病院腎・膠原病内科
渡辺 博文

10：00〜10：30　教育講演１

司会　林　　香（慶應義塾大学医学部内科学（腎臓内分泌代謝内科））

教育講演1　CKD患者の血圧管理：JSH2025改訂のポイントと最新ステートメント

旭川医科大学内科学講座循環器・
腎臓内科学分野　中川 直樹

10：30〜11：00　教育講演２

司会　柴田　茂（帝京大学医学部内科学）

教育講演2　CKDにおける尿酸管理：病態理解と治療戦略

東京科学大学腎臓内科学　萬代 新太郎

11：00〜11：50　疫学研究・臨床研究４

司会　森下義幸（自治医科大学内科学講座腎臓内科学部門）
長谷川毅（昭和医科大学臨床疫学研究所/大学院医学研究科腎臓内科学分野）

O-086　当院腎臓内科外来を予約初診した慢性腎臓病ステージG3の患者におけるeGFRcrとeGFRcysの乖離とその要因

札幌中央病院腎臓内科　山下 智久

O-087　経皮的腎生検後の出血低リスク患者における4時間安静の安全性と出血リスク因子の有無による出血量の検討

浜松医科大学腎臓内科　岩倉 考政

O-088　当院HD患者におけるCKD-MBDと骨粗鬆症の関連についての検討

小樽市立病院　吉原 真由美

O-089 透析患者における銅関連造血障害の経時的変化―ERI 変動と血清銅低下の時間的関係に着目して―

笛吹中央病院 池岸 幸伸

O-090 レボカルニチンによる TNF-α 誘導性血管細胞接着分子 1 の発現抑制効果

昭和医科大学医学部薬理学講座 三澤 英央

13：30～14：30 教育企画 2

司会 冨永直人（川崎市立多摩病院腎臓・高血圧内科）

教育 2-1 低ナトリウム血症の診断・治療に生かす有効血漿浸透圧（張度）の概念

聖マリアンナ医科大学 緒方 聖友

教育 2-2 高 K 血症の診断的側面より―その高 K 血症は真実か？―

筑波メディカルセンター病院 廣瀬 知人

14：30～15：00 教育講演 3

司会 田中哲洋（東北大学大学院医学系研究科腎臓内科学分野）

教育講演 3 腎臓内科医が知っておくべき骨ミネラルの知識

福島県立医科大学医学部腎臓高血圧内科 風間 順一郎

15：00～15：30 教育講演 4

司会 田中真司（東京大学病院腎臓・内分泌内科）

教育講演 4 AKI 診療における最新の診断，治療 Update

東京大学病院救急・集中治療科 小丸 陽平

15：30～16：30 疫学研究・臨床研究 5

司会 田中哲洋（東北大学腎臓内科学分野）
永井 恵（筑波大学医学医療系臨床医学域腎臓内科学）

O-091 観察研究：慢性腎臓病診療におけるかかりつけ医・腎臓専門医間の連携の実態と予後への影響の検討（FROM-J10 研究）

筑波大学腎臓内科 中島 修平

O-092 慢性腎臓病の一般学齢期集団における有病率

市立宇和島病院小児科 長谷 幸治

O-093 かかりつけ医における CKD 診療の現在地～アンケート結果から～

日産厚生会玉川病院腎臓内科 今村 吉彦

O-094 一般市民における慢性腎臓病（CKD）の認知度及び健康診断に関するアンケート調査～2025 年度～

NPO 法人日本腎臓病協会 上條 祐司

O-095 一般住民における抑うつ状態と腎機能低下に関する検討：大規模前向きコホート研究

東北大学大学院医学系研究科 鈴木 舞

O-096 予定外透析導入率は何を反映するか：地域中核病院における管理経路別・契機別検討

小田原市立総合医療センター腎臓内科 副田 圭祐

第 7 会場

9：00～10：00 急性腎障害 1

司会 木村 浩（福島県立医科大学腎臓高血圧内科学講座）
安田日出夫（浜松医科大学内科学第一講座）

O-097 甲状腺クリーゼに伴う急性腎障害に対して腎代替療法（RRT）を導入し，腎生検で急性尿細管障害（ATI）と診断した一例

湘南鎌倉総合病院腎臓病総合医療センター 澁谷 智花

O-098 腎生検にて特徴的なカルシウム沈着を認め，透析依存状態が遷延した急性腎障害の 1 例

慶應義塾大学医学部腎臓内分泌代謝内科 中嶋 慧悟

O-099 グリセリン浣腸後の急性腎障害に対して血液透析を要した一例

伊那中央病院 横前 寛太

O-100 腎性低尿酸血症に合併した運動後急性腎不全が遷延した一例

神奈川県警友会けいゆう病院腎臓内科 平原 賢治

O-101 ボディビルダーの急性腎障害 2 例の腎生検所見に関する考察

慈恵医大病理学講座 本間 志功

O−102　顕微鏡的血尿をみとめた急性腎障害の1例

社会医療法人社団順江会江東病院　小泉 綾子

10：00〜11：00　急性腎障害2

司会　西　裕志（東京大学病院）
竹内康雄（北里大学医学部腎臓内科）

O−103　S状結腸膀胱瘻に伴う偽性急性腎障害の1例

聖マリアンナ医科大学病院腎臓高血圧内科
太田 恵理子

O−104　リハビリ治療中にAKIを発症し透析導入となった症例

小豆沢病院透析科　山田 慶

O−105　尿所見に乏しい急性腎障害に伴う急性シュウ酸腎症の腎生検診断例

帝京大学医学部附属病院　篠原 基孝

O−106　痙攣発作後に著明な高尿酸血症を伴い透析を要した急性腎障害の一例

災害医療センター　熊谷 彩花

O−107　下垂体出血を契機とした急性腎障害の一例

東京労災病院腎臓代謝内科　杉田 和哉

O−108　急性腎障害で発症し，緩徐に腎機能の改善を認めた抗凝固薬関連腎症の1例

国立病院機構埼玉病院　林 辰彦

11：00〜11：50　移植関連腎障害

司会　寺脇博之（聖路加国際大学聖路加国際病院臨床検査科）
大橋　温（浜松医科大学卒後教育センター/地域総合医研究開発部門）

O−109　メサンギウム増生を伴う糖尿病性腎症に臍帯血移植後のメサンギウム融解像が合併した一例

虎の門病院腎センター内科　山口 絵美理

O−110　急性リンパ性白血病に対する末梢血幹細胞移植後のGVHD治療経過中にネフローゼ症候群を発症した一例

日本医科大学大学院医学研究科内分泌代謝・腎臓内科学分野　荻野 遥史

O−111　演題取消し

福岡大学医学部病理　上杉 憲子

O−112　臍帯血移植から7年後に尿細管間質線維を主体とした腎機能障害の進行を認めた1例

神奈川県警友会けいゆう病院腎臓内科
志賀 美智子

O−113　リンパ脈管筋腫症に対する脳死肺移植後に自己腎BKウイルス腎症と薬剤性腎障害を来した一例

順天堂大学腎臓内科学　海川 春一

13：30〜14：30　高血圧・腎動脈狭窄

司会　増田貴博（自治医科大学内科学講座腎臓内科学部門）
豊原敬文（東北大学病院腎臓・高血圧内科）

O−114　段階的な経皮的腎動脈形成術により腎機能改善し得た両側腎動脈狭窄の一例

永寿総合病院腎臓内科　鳥井 章子

O−115　両側の経皮的腎動脈形成術（PTRA）後に腎機能改善を得た一例

東京女子医科大学腎臓内科　土田 三四郎

O−116　両側腎周囲の軟部組織肥厚と腎動脈狭窄を呈した後腹膜線維症の一例

群馬大学腎臓・リウマチ内科学　林 拓実

O−117　若年期からの未治療高血圧により悪性高血圧症を呈し維持透析導入に至った一例

東京逓信病院腎臓内科　佐々木 東吾

O−118　若年発症高血圧の未治療により20代で高度血管障害を呈した慢性腎臓病の一例

帝京大学医学部内科学講座　堀 建

O−119　血液透析離脱困難であった加速型悪性高血圧症の1例

東北医科薬科大学腎臓・高血圧内科　笠倉 侑

14：30〜15：20　コレステロール塞栓症

司会　平野景太（東京慈恵会医科大学西部医療センター腎臓・高血圧内科）
松木孝樹（旭川医科大学内科学講座循環器・腎臓内科学分野）

O−120　大動脈解離から4週間後に発症したコレステロール結晶塞栓症による急性腎障害の一例

（公財）ときわ会常磐病院腎臓内科　中田 敬

O-121 腎障害を契機に診断した全身性コレステロール塞栓症に治療が奏効した1例

東京都健康長寿医療センター腎臓内科・透析科 和田木 あかり

O-122 急性腎障害とblue toeで発覚したコレステロール塞栓症の一例

国家公務員共済組合連合会立川病院 豊田 真佑

O-123 血管内治療後に遅発性の腎機能障害を呈し，ステロイド加療が奏効したコレステロール塞栓症の一例

東海大学医学部腎内分泌代謝内科 原 海斗

O-124 大血管手術後に発症し，ステロイド・LDLアフェレーシス併用療法が奏功したコレステロール塞栓症の一例

埼玉医科大学総合医療センター腎・高血圧内科 世沢 文音

15：30～16：20 血栓性微小血管症（TMA）1

司会 平川陽亮（東京大学病院腎臓・内分泌内科）
金口 翔（横浜市立大学附属市民総合医療センター腎臓・高血圧内科）

O-125 全身性強皮症への免疫抑制療法中にネフローゼ症候群，TMAを逐次的に発症した一例

杏林大学腎臓・リウマチ膠原病内科 高橋 明香里

O-126 RNAポリメラーゼ3陽性強皮症患者にMPO-ANCA陽性およびdsDNA陽性を認め，鑑別に苦慮した強皮症腎クリーゼの1例

湘南鎌倉総合病院腎臓病総合医療センター 持田 泰寛

O-127 免疫介在性壊死性ミオパチー（IMNM）合併全身性強皮症に正常血圧強皮症腎クリーゼを呈した一例

群馬大学腎リウマチ 小川 真一郎

O-128 長期NSAIDS服用と梅毒感染を背景に発症した悪性高血圧（MHT）による二次性微小血管症（TMA）の一例

湘南鎌倉総合病院腎臓病総合医療センター 石岡 邦啓

O-129 剖検で血栓性微小血管症，肝脾T細胞リンパ腫と診断した急性腎障害の一例

関東労災病院腎臓内科 石田 あかね

第8会場

9：00～10：00 水電解質・内分泌1

司会 森 建文（東北医科薬科大学医学部腎臓・高血圧内科）
萬代新太郎（東京科学大学腎臓内科学）

O-130 Dapagliflozin開始後の非糖尿病性CKDにおいて4週FEMgは48週尿中EGF/Crと逆相関する

秋田大学医学部血液・腎臓・膠原病内科学講座 熊谷 拓哉

O-131 甲状腺機能亢進症による体重減少で腎機能が改善した一例

JCHO東京新宿メディカルセンター 杉浦 瑠夏

O-132 CKDによる体液貯留との鑑別を要した甲状腺機能低下症およびビタミンB1欠乏症の1例

静岡済生会総合病院 伊吹 萌文子

O-133 高Na血症合併AKIに対しNa調整置換液によるCRRTにて緩徐補正を行った一例

聖路加国際病院腎臓内科 鏑木 貴仁

O-134 醤油多飲が原因と考えられた高ナトリウム血症の一例

昭和医科大学横浜市北部病院 三浦 和晃

O-135 Marchiafava-Bignami病様病変を呈した高度高ナトリウム血症の一例

順天堂大学附属浦安病院腎・高血圧内科 太田 紗瑛

10：00～11：00 水電解質・内分泌2

司会 溝渕正英（昭和医科大学藤が丘病院内科系診療センター内科（腎臓））
柴垣有吾（聖マリアンナ医科大学腎臓・高血圧内科）

O-136 骨折治療中に発症した重症高カルシウム血症に対し血液透析を要した一例

横須賀市立市民病院 石井 愛梨

O-137 規定量遵守下の活性型ビタミンD3外用薬により重篤な高Ca血症を来した一例

熊谷総合病院 森本 浩太

O−138　新生児高 Ca 血症を契機に診断されたシンチグラフィ陰性の母体原発性副甲状腺機能亢進症の1例

佐野厚生総合病院　林 英之

O−139　演題取消し

市立東大阪医療センター　根本 真由

O−140　ABCB6 変異を伴い，検体冷蔵保存により顕在化した家族性偽性高カリウム血症の1例

慶應義塾大学医学部腎臓内分泌代謝内科
中嶋 慧悟

O−141　プロトンポンプ阻害薬の長期内服により低 Mg，K，Ca 血症をきたした1例

埼友草加病院腎臓内科　月田 真祐子

11：00〜11：50
水電解質・内分泌 3（低 Na 血症）

司会　長浜正彦（聖路加国際病院腎臓内科）
鈴木利彦（東京ベイ浦安市川医療センター腎臓・内分泌・糖尿病内科）

O−142　大腸内視鏡検査後に著明な低ナトリウム血症と低リン血症を認めた1例

北里大学医学部腎臓内科　寺川 健典

O−143　大麻使用後に抗利尿ホルモン不適合分泌症候群（SIADH）を発症した一例

済生会横浜市南部病院　堀口 結衣

O−144　SSRI 関連 SIAD と水中毒が重積し極端な低 Na 血症を呈した一例

国家公務員共済組合連合会横須賀共済病院
茂村 碧

O−145　血清 Na＜100 mEq/L の高度低ナトリウム血症を安全に管理し得た1例

慶應義塾大学医学部腎臓内分泌代謝内科
船木 裕規

O−146　健康診断で無症候性の高度低ナトリウム血症を呈し，異所性 AVP 産生腫瘍が発見された一例

JA 神奈川県厚生連伊勢原協同病院腎・透析内科
高安 豪

13：30〜14：30
遺伝性腎疾患 1（Alport 症候群）

司会　山本　卓（新潟大学大学院医歯保健学研究科腎研究センター腎・膠原病内科学分野）
伊藤　純（東京女子医科大学腎臓内科）

O−147　原因不明の CKD として長期管理中に，遺伝子検査で確定診断した常染色体顕性 Alport 症候群の一例

東京都立墨東病院腎臓内科　岡井 一弘

O−148　Gitelman 症候群に合併した COL4A3 関連腎症/常染色体顕性アルポート症候群の1例

東京慈恵会医科大学西部医療センター
勝馬 愛

O−149　全ゲノム解析で遺伝学的診断が可能となったアルポート症候群の一例

東京都立小児総合医療センター　武士 那津美

O−150　軽症表現型の両親由来の *COL4A4* 複合ヘテロ接合体による進行性 Alport 症候群の1例

慶應義塾大学医学部腎臓内分泌代謝内科
三崎 美佳

O−151　Alport 症候群に一次性巣状分節性糸球体硬化症を合併したと考えられた一例

川崎市立川崎病院腎臓内科　宮原 陸

O−152　希少な免疫染色パターンを呈したアルポート症候群の診断例

順天堂大学医学部附属静岡病院腎臓内科
矢田 昌敬

14：30〜15：30　遺伝性腎疾患 2

司会　村上　穣（JA 長野厚生連佐久総合病院腎臓内科）
森　崇寧（東京科学大学腎臓内科）

O−153　腎生検の 21 年後に遺伝子診断で常染色体顕性アルポート症候群と診断した一例

宗像医師会病院腎臓内科　四枝 龍佑

O−154　長男の診断を契機に Fabry 病と診断され，多発血管性肉芽腫症および多臓器不全を合併した一例

石巻赤十字病院腎臓内科　門間 翔太

O-155 偶発的に検出されたマルベリー小体から腎生検，心筋生検を経てFabry病の診断に至った一例

日本医科大学多摩永山病院腎臓内科
服部 美奈

O-156 成人期に新規診断され顕著な骨格筋障害を呈した腎型シスチン症の一例

国立国際医療センター腎臓内科 頓宮 慶泰

O-157 FN1遺伝子変異関連フィブロネクチン腎症に伴うネフローゼ症候群で良好な治療経過を得た1例

昭和医科大学医学部内科学講座腎臓内科学部門
西村 智恵香

O-158 Liddle症候群に対しトリアムテレンに代わりARNI（angiotensin receptor neprilysin inhibitor）が著効した兄弟例

東京科学大学病院腎臓内科 井上 和哉

15：30～16：20 血栓性微小血管症（TMA）2

司会 三瀬直文（社会福祉法人三井記念病院腎臓内科）
畔上達彦（慶應義塾大学医学部腎臓内分泌代謝内科）

O-159 中枢神経症状を呈した重症志賀毒素産生大腸菌関連溶血性尿毒症症候群の一例

順天堂大学附属浦安病院腎・高血圧内科
藤代 美琴

O-160 免疫性血小板減少性紫斑病の経過中に抗リン脂質抗体陽性，高度蛋白尿，腎不全を呈した1例

信州大学腎臓内科 岡部 拓海

O-161 骨折を契機にatypical HUSを発症しラブリズマブ投与後4年間寛解を維持している1例

順天堂大学医学部附属練馬病院腎高血圧内科
官川 春子

O-162 ITPとして加療中にTMA所見が顕在化しaHUSの診断に至った高齢CKD患者の一例

東京慈恵会医科大学腎臓高血圧内科
野崎 玲央

O-163 DIC様の凝固異常を呈し診断に苦慮した非典型溶血性尿毒症症候群の一例

横浜市立みなと赤十字病院腎臓内科 柳 紗英

第９会場

9：00～10：00
各種病態１（IgG4関連腎臓病ほか）

司会 細島康宏（福島県立医科大学腎臓高血圧内科/会津坂下腎栄養アカデミー）
藤田 雄（弘前大学医学部腎臓内科）

O-164 膜性病変の合併により高度蛋白尿を呈したIgG4関連腎臓病の1例

船橋市立医療センター腎臓内科 笠原 千晶

O-165 明らかな大血管病変を認めず致死的肺血栓塞栓症を来したIgG4関連疾患の剖検例

湘南鎌倉総合病院腎臓病総合医療センター
真栄里 恭子

O-166 抗SS-B抗体およびPR-3ANCA陽性を呈し，シェーグレン病やANCA関連血管炎と鑑別に苦慮したIgG4関連腎臓病の1例

東邦大学医学部腎臓学講座 新留 華子

O-167 グルココルチコイド治療で再燃と易感染性に苦慮しinebilizumabの適応と考えたIgG4関連腎臓病の一例

厚木市立病院腎臓高血圧内科 増田 秀輔

O-168 難治性ネフローゼ症候群に対するリツキシマブ投与後にCommon variable immunodeficiency様病態を呈した一例

東京都立小児総合医療センター腎臓・リウマチ膠原病科 飯塚 裕典

O-169 リツキシマブによる肝障害をウルソデオキシコール酸の併用で再投与し得た難治性ネフローゼ症候群の1例

日本大学医学部附属板橋病院腎臓高血圧内分泌内科 新谷 理佳子

10：00～11：00 各種病態２

司会 大瀬貴元（JCHO東京新宿メディカルセンター腎臓内科）
田村好古（帝京大学医学部内科学講座）

O-170 CTアンギオ評価により安全に腎生検を施行し得た馬蹄腎合併糸球体腎炎の1例

慶應義塾大学医学部腎臓内分泌代謝内科
鹿浦 直樹

O-171　低補体血症およびC3陽性像を呈した特発性結節性糸球体硬化症の一例

東京慈恵会医科大学葛飾医療センター腎臓・高血圧内科　石鍋 華梨

O-172　グリコーゲン顆粒の蓄積を認めたリチウム腎症の2例

慶應義塾大学医学部腎臓内分泌代謝内科　船木 裕規

O-173　胃全摘後にシュウ酸腎症を発症し透析導入となった一例

牛久愛和総合病院腎臓内科　左近 真生子

O-174　尿細管間質に広範なIgA陽性形質細胞の浸潤を認めたMGUS合併シェーグレン症候群の一例

佐渡総合病院　鈴木 優也

O-175　無症候性蛋白尿を契機に診断され，SGLT2阻害薬による保存的加療が奏功しているIgM腎症の1例

国家公務員共済組合連合会横浜栄共済病院　大杉 卓巳

11：00～11：50
各種病態３（出血，血行動態）

司会　小丸陽平（東京大学病院救急・集中治療科）
逸見聖一朗（日本大学医学部腎臓高血圧内分泌内科）

O-176　抗凝固療法再開後に腎生検後遅発性出血を来しIVRを要したネフローゼ症候群の1例

市立青梅総合医療センター　小澤 健夫

O-177　骨盤骨折を契機に抗リン脂質抗体症候群の診断に至った慢性腎臓病患者の1例

立川相互病院　阿部 巧

O-178　多発巨大肝嚢胞による上大静脈圧迫の治療後に尿蛋白が陰性化した一例

JA茨城県厚生連総合病院土浦協同病院　戸田 孝之

O-179　OHVIRA症候群に合併したナットクラッカー症候群

秋田大学医学部付属病院血液・腎臓・膠原病内科　神谷 凌伍

O-180　腎うっ血解除により著明な改善を認める一過性高度蛋白尿を呈した急性心不全の1例

聖マリアンナ医科大学腎臓・高血圧内科　古賀 万貴

13：30～14：30　遺伝性腎疾患３

司会　今澤俊之（椎名崎クリニック/順天堂大学大学院医学研究科難治性疾患診断・治療学/腎臓内科学）
三輪沙織（東京慈恵会医科大学附属病院小児科）

O-181　非典型的ADPKDの背景にALG5遺伝子変異を認めた一例

市立東大阪医療センター腎臓内科　植田 高行

O-182　ALG6遺伝子の病的バリアントを認めた稀な多発性嚢胞腎の一例

国家公務員共済組合連合会虎の門病院腎センター内科　吉本 雅俊

O-183　FSGSの原因検索でミトコンドリア遺伝子とPKD1遺伝子にバリアントが検出された30歳代女性の一例

虎の門病院腎センター内科　角田 進

O-184　遺伝子解析と家族歴再評価で診断に至った成人発症ARPKDの姉弟例

昭和医科大学藤が丘病院腎臓内科　古田 優衣

O-185　歯状核赤核・淡蒼球ルイ体萎縮症に巣状分節性糸球体硬化症を合併した末期腎不全に生体腎移植を施行した1例

湘南鎌倉総合病院腎臓内科　株木 黎

O-186　術後23年経過したミトコンドリア遺伝子3243A＜G変異の母娘腎移植例

東京女子医科大学卒後臨床研修センター　福田 舞

14：30～15：30　遺伝性腎疾患４

司会　戸川　証（静岡済生会総合病院腎臓内科）
張田　豊（東京大学小児科）

O-187　単腎と子宮低形成を契機に迅速診断し得た非典型Denys-Drash症候群の1例

東京大学医学部附属病院小児科　中村 晶

O-188　アポリポ蛋白E関連糸球体腎症の1例

公立置賜総合病院　新野 弘樹

O-189 SALL1 新規フレームシフト変異を同定した若年 CKD の一例

市立東大阪医療センター腎臓内科 高岡 聖司

O-190 難聴と家族歴から診断に至り，家系内で腎表現型の多様性を認めた鰓耳腎症候群（BOR 症候群）の一例

川崎市立川崎病院腎臓内科 川口 隆久

O-191 貧血を伴わず無症候性蛋白尿のみを呈した *AMN* 異常の兄弟例

東京女子医科大学腎臓小児科 安藤 太郎

O-192 VACTERL 連合に合併したオリゴメガネフロニアの 1 例

群馬大学腎臓・リウマチ内科 島田 温

15：30～16：30 遺伝性腎疾患 5（ADPKD）

司会 日髙寿美（湘南鎌倉総合病院腎臓病総合医療センター）
八反田文彦（北海道大学病院血液浄化部）

O-193 再発性肝性脳症に対し門脈体循環シャントのバルーン閉塞下逆行性経静脈的塞栓術が奏効した ADPKD の 1 例

横浜市立市民病院腎臓内科 野々村 美康

O-194 維持血液透析中の常染色体顕性多発性嚢胞腎（ADPKD）患者に発症し剖検で診断された胆管癌の一例

埼玉県済生会加須病院腎臓内科 田澤 勝英

O-195 腎嚢胞形成の著明な左右差を有する患者への遺伝学的検査がその後の健康管理に有用と考えられた一例

虎の門病院腎センター内科 志田 智義

O-196 肥満を合併した多発性嚢胞腎にチルゼパチドを投与した 2 症例

藤田記念病院 宮崎 良一

O-197 尿酸排泄促進薬の違いによる ADPKD への効果の検討

大阪府済生会中津病院 北川 聡

O-198 分子診断により Helicobacter cinaedi を同定し得た ADPKD の難治性嚢胞感染の 1 例

慶應義塾大学医学部腎臓内分泌代謝内科 船木 裕規

第 10 会場

9：00～10：00 各種病態 4（足細胞陥入糸球体症ほか）

司会 忰田亮平（新潟大学大学院医歯保健学研究科腎研究センター腎・膠原病内科）
奥山 慎（秋田厚生医療センター・総合内科）

O-199 膜性腎症様の免疫蛍光所見を呈した足細胞陥入糸球体症の一例

防衛医科大学校病院腎臓内分泌内科 内藤 亜莉沙

O-200 電顕にて足細胞陥入糸球体症の診断に至った若年発症のステロイド感受性ネフローゼ症候群の 1 例

虎の門病院腎センター内科・リウマチ膠原病科 高山 初帆

O-201 全身性エリテマトーデス（SLE）症例に認めたポドサイトの糸球体基底膜内陥入所見の臨床病理学的検討

福島医大・医・腎臓高血圧内科 秦 慧

O-202 自己抗原陽性膜性腎症に足細胞陥入糸球体症様所見を認めた 2 例：HTRA1 陽性例および PLA2R 陽性例

順天堂大学医学部腎臓内科学 矢ヶ崎 元洋

O-203 ペマフィブラートにて完全緩解を得た APOE Sendai 変異によるリポ蛋白糸球体症の一例

川崎幸病院腎臓内科 大城 賢太郎

O-204 リポ蛋白糸球体腎症に対してペマフィブラート 5 年間継続した 1 例

国家公務員共済組合連合会横浜栄共済病院 國井 綾奈

10：00～11：00 各種病態 5

司会 井上 勉（埼玉医科大学腎臓内科）
小泉賢洋（東海大学医学部腎内分泌代謝内科）

O-205 ポドサイトに Fabry 病様 Zebra body を認めた慢性尿細管間質性腎炎の 1 例

群馬大学腎臓・リウマチ内科学 中村 美紀

O-206 造影 CT における両側腎の多発造影不良域を契機に間質性腎炎が疑われた小児クローン病の 2 例

千葉県こども病院腎臓科 久保川 裕友

O-207　乾酪壊死を伴わない尿細管間質性腎炎を契機に診断した腎結核の1例

別府医療センター腎臓内科　桐田 優里

O-208　リファンピシン使用中にワルファリン抵抗性を示し肺塞栓を発症した難治性ネフローゼ症候群の一例

仙台市立病院腎臓内科　貝塚 映

O-209　VA シャント留置 24 年後に発症した Cutibacterium acnes によるシャント腎炎の1例

獨協医科大学腎臓・高血圧内科　髙田 拓

O-210　生物学的製剤の変更後にネフローゼ症候群を発症した乾癬性関節炎患者の一例

水戸済生会総合病院　武原 瑠那

13：30～14：30　腹膜透析

司会　丸山之雄（東京慈恵会医科大学腎臓・高血圧内科）
小林　竜（横浜市立大学附属病院腎臓・高血圧内科）

O-211　腹膜透析開始後に IgA 血管炎を発症し，血性廃液を認めた1例

地域医療機能推進機構千葉病院　杉原 裕基

O-212　胸腔鏡下手術により腹膜透析を継続しえた横隔膜交通症の2例

市立札幌病院腎臓内科　菅野 紗希

O-213　陰嚢浮腫に対して腹膜鏡下両側ヘルニア手術を行い PD 継続可能となった一例

東京女子医科大学病院腎臓内科　小橋 正俊

O-214　同一菌による再発性腹膜透析関連腹膜炎において歯周炎を感染源と同定し得た一例

順天堂大学医学部附属順天堂医院
腎臓内科学講座　嶋田 雅楽

O-215　Serratia marcescens による反復性 PD 関連腹膜炎後に Pre-EPS を発症した一例

市立東大阪医療センター腎臓内科　池永 知希

O-216　高齢血液透析困難例に対する腹膜透析への移行の2例

慶應義塾大学医学部腎臓内分泌代謝内科
鹿浦 直樹

14：30～15：30　腹膜透析・腎移植

司会　村上礼一（弘前大学大学院医学研究科先進移植再生医学講座）
矢花郁子（東北医科薬科大腎臓・高血圧内科）

O-217　移植腎廃絶に対して経カテーテル動脈塞栓術を施行した1例

慶應義塾大学医学部腎臓内分泌代謝内科
渡邉 拓郎

O-218　服薬アドヒアランス低下を契機に移植腎機能喪失に至った二分脊椎患児の献腎移植例

東京慈恵会医科大学附属病院腎臓・高血圧内科
王 馨

O-219　チルゼパチドによる短期間での減量後に PD 導入と腎移植に至った肥満合併 DKD の1例

札幌中央病院腎臓内科　山下 智久

O-220　非アルコール性肝硬変に伴う IgA 沈着と急性尿細管壊死により末期腎不全へ至った症例への腹膜透析導入の一例

日本医科大学内分泌代謝・腎臓内科学分野
河合 貴広

O-221　血行動態不安定な激症型溶連菌感染症に対して長時間かつ高頻度 APD が救命に寄与した腹膜透析患者の一例

三島総合病院　小林 有俊

O-222　急性大動脈解離により左腎梗塞となるも腹膜透析が継続できた一例

佐賀大学医学部腎臓内科　山崎 政虎

15：30～16：30　腎移植

司会　谷澤雅彦（横浜総合病院内科・腎センター）
中村祐貴（岩手県立中央病院腎臓リウマチ科）

O-223　補体依存性細胞障害試験（CDC）で T 細胞陽性かつドナー特異的抗体（DSA）陰性の生体腎移植の一例

医療法人徳洲会湘南鎌倉総合病院腎臓病総合
医療センター　大森 圭偉

O-224　腎移植後ガンシクロビル治療抵抗性サイトメガロウイルス肺炎にマリバビルが奏効した一例

山梨大学医学部附属病院腎臓内科
河原林 良旭

O-225 生体腎移植後の経過観察中に進行性多発性白質脳症と診断した一例

東京女子医科大学移植管理科 齋藤 彩香

O-226 尿酸結石により，生体腎移植後の尿管ステント抜去に尿アルカリ化薬を要した一例

湘南鎌倉総合病院腎臓病総合医療センター 吉見 公志

O-227 移植腎において比較的軽度の血圧上昇下に発症した腎限局性血栓性微小血管症の1例

慶應義塾大学医学部腎臓内分泌代謝内科 三崎 美佳

O-228 24 mm の移植腎膿瘍に対して経皮的ドレナージ及び抗菌薬加療を併用して加療した一例

浜松医科大学第一内科 小川 貴大

ポスター会場 A

14：30～15：30 慢性腎臓病 ポスター

司会 石山勝也（東北医科薬科大学若林病院腎臓内科）

P-001 当院における慢性腎臓病診療

黒澤腎臓内科クリニック 黒澤 洋

P-002 Long Term eGFR Plot（LTEP）を用いた開業医が行う慢性腎臓病診療

医療法人社団櫻井医院 櫻井 淳

P-003 CKD ステージ G4 閉経後骨粗鬆症に対してアバロパラチドを投与した1例

地域医療機能推進機構北海道病院腎・膠原病センター 山本 準也

P-004 尋常性乾癬治療中に高 Ca 血症を認めた慢性腎臓病患者の1例

古河赤十字病院 野中 宏晃

P-005 腎梗塞および肺血栓塞栓症の再発をきたしたプロテイン C 欠乏症合併慢性腎臓病患者の一例

東京警察病院腎代謝科 辻本 隆史

P-006 側頭動脈炎による慢性炎症に伴う貧血を合併した慢性腎臓病患者の1症例

松波総合病院腎臓内科 矢島 隆宏

P-007 ペースメーカ調整によるうっ血改善とともに腎予後の改善が示唆された一例

JR 東京総合病院腎臓内科 渡邊 碧

14：30～15：30 急性腎障害 ポスター

司会 小田 朗（福島県立医科大学医学部腎臓高血圧内科学講座）

P-008 乳がん根治術予定中にサルコイドーシスが判明，その後腎サルコイドーシスによる急性腎不全を呈した一例

豊川市民病院 伊藤 彰典

P-009 急性腎障害を呈したメトレキサート関連リンパ増殖性疾患の一例

千葉大学医学部附属病院腎臓内科 榎本 永里香

P-010 腎生検後に凝血塊による尿管閉塞で一過性急性腎障害（AKI）を生じた一例

東京科学大学病院 高橋 伶奈

P-011 子宮頸癌および両側卵巣腫瘍による尿路閉塞により腎後性腎不全をきたした一例

地方独立行政法人東京都立病院機構東京都立大久保病院 添田 賢史郎

P-012 不明ウイルス感染が契機と思われる急性腎障害に対して血液透析離脱が困難であった 20 歳代の1例

諏訪赤十字病院腎臓内科 岩渕 良平

P-013 溺水後急性腎不全の1例

知多半島総合医療センター 水谷 真

P-014 機能的片腎の健側右腎に腎梗塞を発症し透析導入に至った一例

横須賀共済病院 姫野 佳歩

14：30～15：30 ネフローゼ症候群 ポスター

司会 鈴木穂孝（医療法人社団望星会蓬莱東クリニック）

P-015 治療に難渋し，不完全寛解が継続するステロイド抵抗性ネフローゼ症候群の4歳女児例

松戸市立総合医療センター小児医療センター小児科 篠塚 俊介

P-016 ネフローゼ症候群として発症した IgA 腎症の一例

東京医科大学茨城医療センター腎臓内科 梅津 明輝

P-017 免疫抑制剤およびLDL吸着療法により尿蛋白が減少した特発性膜性腎症の一例

埼玉石心会病院腎臓内科 元 志宏

P-018　難治性ネフローゼ症候群をきたし抗ウイルス治療にて寛解を得たHCV感染によるFSGSの一例

島田市立総合病院腎臓内科　神谷 理斗

P-019　寛解に難渋した微小変化型ネフローゼ症候群の一例

済生会川口総合病院腎臓内科　野村 華那

P-020　抗dsDNA抗体陽性を伴う一次性巣状分節性糸球体硬化症の一例

日立総合病院　目良 渉

P-021　ステロイド抵抗性ネフローゼ症候群の治療中に心機能低下し肺水腫を起こした一例

獨協医科大学埼玉医療センター　鈴木 沙絵

14：30〜15：30　血液透析1　ポスター

司会　櫻井　薫（大原綜合病院腎臓内科）

P-022　長期レボフロキサシン内服により反復性肝嚢胞感染を制御しTAVI施行に至ったADPKD透析患者の一例

東京都立大久保病院腎臓内科　増田 栄里子

P-023　菌血症と偽膜性腸炎を繰り返し治療に難渋した長期血液透析患者の一例

富士吉田市立病院　廣瀬 真

P-024　生前に粟粒結核の診断に至らなかった血液透析患者の一剖検例

東京共済病院　渡辺 麗子

P-025　コレステロール結晶塞栓症によるblue toe syndromeに対しレオカーナが有効であった一例

みはま病院腎臓内科　福田 亜純

P-026　壊疽切断肢の病理組織学的所見からコレステロール塞栓症によるblue toe症候群と診断し得た一例

古河赤十字病院腎・高血圧科　岡本 祥果

P-027　血液透析患者のフレイル

恵仁会三愛病院　吉川 香廉

P-028　テリパラチド投与中に高度低リン血症を呈した血液透析患者の一例

湘南鎌倉総合病院腎臓病総合医療センター
加藤 惇

ポスター会場B

14：30〜15：30
ANCA関連腎炎・血管炎1　ポスター

司会　倉田　遊（東京大学病院腎臓・内分泌内科）

P-029　間質性腎炎が主体であった顕微鏡的多発血管炎の一例

川崎幸病院腎臓内科　小松 弘明

P-030　全身性強皮症の経過中にANCA関連腎炎を発症した1例

地域医療機能推進機構北海道病院腎・
膠原病センター　志田 玄貴

P-031　急性心不全を契機に診断された顕微鏡的多発血管炎の1例

自治医科大学内科学講座腎臓内科学部門
菅野 琳子

P-032　ステロイド単独投与にて透析離脱可能になったANCA関連腎炎

市立旭川病院腎高血圧内科　藤野 貴行

P-033　顕微鏡的多発血管炎に出血性脳梗塞を合併した一例

NTT東日本関東病院　佐藤 大

P-034　血漿交換療法とリツキシマブの併用により寛解導入を行った重症顕微鏡的多発血管炎の一例

平塚共済病院腎臓内科　神尾 友彬

P-035　デュルバルマブによる肺癌治療中にMPO-ANCA陽性半月体形成性糸球体腎炎を来した一例

都立駒込病院　池下 佳秀

14：30〜15：30　薬剤性腎障害ほか　ポスター

司会　田中友里（東邦大学医療センター大橋病院）

P-036　NDBオープンデータを用いた高尿酸血症治療薬の処方動向と後発医薬品使用割合の長期推移

社会医療法人誠光会淡海医療センター薬剤部
三宅 健文

P-037　免疫チェックポイント阻害薬（ICI）治療中に急速進行性糸球体腎炎（RPGN）を発症した一例

焼津市立総合病院腎臓内科　佐藤 公紀

P-038 ジルチアゼム過量服薬後にAKIを来したが透析を回避し得た1例

昭和医科大学横浜市北部病院内科 深澤 巧

P-039 レオカーナ施行時の血圧低下にナファモスタットメシル酸塩が有効であった1例

三菱神戸病院腎臓内科 柿田 直人

P-040 Acute on chronicのリチウム中毒による小脳性運動失調が残遺した症例

沖縄県立中部病院 岩橋 紗良

P-041 DPP4阻害薬投与後に類天疱瘡を合併した透析患者の2例

大森赤十字病院 河合 理花

P-042 ベバシズマブの副作用である尿蛋白により休薬を余儀なくされた膠芽腫の12歳男児例

松戸市立総合医療センター小児医療センター小児科 篠塚 俊介

P-043 セマグルチドの開始後に生じた尿細管間質性腎炎の一例

仙台赤十字病院腎臓内科 小山 千佳

14：30～15：30 腹膜透析・腎移植 ポスター

司会 伊藤大樹（東北医科薬科大学医学部腎臓・高血圧内科）

P-044 血栓性微小血管症を契機に診断された献腎移植後急性抗体関連型拒絶反応の一例

東京慈恵会医科大学腎臓・高血圧内科 田村 健吾

P-045 左右同時献腎移植により23年間の透析を離脱できた1例

湘南鎌倉総合病院腎臓病総合医療センター 塚原 知樹

P-046 病診連携により当院併設老人ホームに受け入れ可能となったアシストPDの症例

戸塚共立透析クリニック 荒井 典子

P-047 腹膜透析患者に生じたFournier壊疽の1例

社会医療法人社団千葉県勤労者医療協会 船橋二和病院 関口 紗千

P-048 Roseomonas mucosaによる腹膜透析関連腹膜炎の二例

北彩都病院 及川 まゆみ

P-049 特発性肝嚢胞破裂の発症後に腹水が持続した腹膜透析患者の一例

自治医科大学附属さいたま医療センター 腎臓内科 齊藤 博司

P-050 血性排液が腎嚢胞出血の診断契機となった腹膜透析患者の一例

昭和医科大学医学部内科学講座腎臓内科学部門 鈴木 喬

P-051 腹膜透析（PD）適応判断に苦慮した虫垂粘液腫瘍・進行胃癌合併高齢CKD患者の一例

湘南鎌倉総合病院 鳥越 浩実

14：30～15：30 血栓性微小血管症（TMA） ポスター

司会 菅原有佳（東京大学病院腎臓・内分泌内科）

P-052 同種造血幹細胞移植後に発症した慢性血栓性微小血管症の1例

伊勢赤十字病院 鈴木 康夫

P-053 COVID-19を契機に顕在化し，その後誘因なく再発した家族性素因を有するaHUSの1例

三島総合病院腎臓内科 木村 貴英

P-054 早期のラブリズマブ投与により良好な転機を得た非典型溶血性尿毒症症候群（aHUS）の一例

横浜医療センター 小口 由乃

P-055 カプラシズマブを併用して治療した後天性血栓性血小板減少性紫斑病（TTP）の2例

日本赤十字社愛知医療センター名古屋第一赤十字病院 田村 駿佑

P-056 血栓性微小血管症や半月体形成，間質性腎炎等多彩な所見を呈したクリオグロブリン血症性腎炎の1例

順天堂大学医学部附属静岡病院 白 彩花

第2日　10月18日（日）プログラム

第1会場

9：00〜11：00　シンポジウム5

司会　三村維真理（東京大学病院腎臓・内分泌内科）
石橋由孝（日本赤十字社医療センター）

SY5-1　全国多施設データに基づく腎病理画像解析
大阪大学腎臓内科学　松井 功

SY5-2　腎病理解析における病理基盤モデルの活用
東京大学病院腎臓・内分泌内科　倉田 遊

SY5-3　因果推論と Causal ML が導く個別化 CKD 治療
順天堂大学大学院医学研究科総合診療科学/AI インキュベーションファームセンター
矢野 裕一朗

SY5-4　マルチエージェント AI が変える臨床意思決定
東京大学大学院医学系研究科循環器内科
小寺 聡

SY5-5　AI時代の腎臓内科医に求められるサイエンスとアート
聖マリアンナ医科大学腎臓・高血圧内科
野田 竜之介

11：00〜11：50　理事長企画

司会　旭　浩一（岩手医科大学腎・高血圧内科）

理事長-1　腎臓病の克服を目指して―日本腎臓病協会の挑戦―
川崎医科大学高齢者医療センター　柏原 直樹

理事長-2　慢性腎臓病　CKD の治療と管理の現状と未来
東京大学　南学 正臣

13：15〜14：15　特別講演

司会　岡田浩一（埼玉医科大学腎臓内科）

特別講演　DTx がもたらすヘルスケアの改革
東京大学大学院医学系研究科公共健康医学専攻
健康行動情報・治療学分野　脇 嘉代

14：15〜16：15　シンポジウム6

司会　今田恒夫（山形大学大学院医学系研究科公衆衛生学・衛生学講座）
中川直樹（旭川医科大学内科学講座循環器・腎臓内科学分野）

SY6-1　健康行動と腎臓病の関連：疫学データが示す予防・管理への示唆
福島県立医科大学腎臓高血圧内科学講座
木村 浩

SY6-2　ICT を活用した多職種連携による松本市糖尿病性腎症重症化予防事業
宮本内科クリニック　宮本 高秀

SY6-3　地域における健診後医療連携の現状と課題：かかりつけ医の視点から
ひたち腎臓病・生活習慣病クリニックたんぽぽ
植田 敦志

SY6-4　地域における健診後医療連携の現状と課題：専門医の視点から
秋田県厚生農業協同組合連合会雄勝中央病院
小松田 敦

SY6-5　ウェルビーイング支援アプリ「Well-Being YU」による地域住民の行動変容支援：成果・課題・今後の展望
山形大学 Well-Being 研究所　清野 諭

第2会場

9：00〜10：00
ダイバーシティ推進委員会企画

司会　濱崎祐子（東邦大学医学部腎臓学講座）
田中健一（福島県立医科大学腎臓高血圧内科学講座）

CP1　性分化と性分化疾患
慶應義塾大学医学部小児科　鳴海 覚志

CP2　低出生体重が腎疾患リスクと次世代に及ぼす影響―性差の視点から―
東北大学薬学部　佐藤 恵美子

CP3 CKD 疫学からみた性差―福島 CKD コホートからの考察―

福島県立医科大学腎臓高血圧内科学講座
田中 健一

10：00〜11：50
学生・研修医・専攻医のための教育セミナー

司会 松尾七重（東京慈恵会医科大学腎臓・高血圧内科）
眞部 俊（東京女子医科大学腎臓内科）

mini-lecture①「疾患に関連する腎臓病の基本的なとらえ方」

菱田 英里華（獨協医科大学腎臓・高血圧内科）

症例 1「意識障害と著明な高血圧を呈した 40 歳代の女性」

症例提示：亀井 啓太（山形大学医学部附属病院第一内科（腎臓・膠原病内科））

解説：市川 一誠（山形大学医学部附属病院第一内科（腎臓・膠原病内科））

症例 2「1 ヶ月持続する咳嗽と微熱を呈した 10 歳代の男性」

症例提示：高梨 ゆり絵（群馬大学医学部附属病院腎臓・リウマチ内科）

解説：真下 裕（群馬大学医学部附属病院腎臓・リウマチ内科）

mini-lecture②「腎生検の見方・考え方」

柳内 充（札幌徳洲会病院病理診断科）

13：15〜15：15 腎臓病療養指導士企画

司会 要 伸也（吉祥寺あさひ病院・杏林大学）
土井悦子（国家公務員共済連合会虎の門病院栄養部）

療養指導士 1 長野県腎臓病療養指導士の会の活動

信州大学医学部附属病院腎臓内科 上條 祐司

療養指導士 2 新潟県における慢性腎臓病（CKD）対策の総合的取り組み

新潟大学医歯学総合病院 中川 裕介

療養指導士 3 みなと腎臓を守る会の活動

国家公務員共済組合連合会虎の門病院分院
看護部 菅 祥江

療養指導士 4 神奈川県腎臓病療養指導士の会の設立の経緯とこれまでの活動について

聖マリアンナ医科大学腎臓・高血圧内科
櫻田 勉

第 3 会場

9：00〜11：00 シンポジウム 7

司会 今澤俊之（椎名崎クリニック/順天堂大学大学院医学研究科難治性疾患診断・治療学/腎臓内科学）
平野大志（東京慈恵会医科大学小児科学講座）

SY7-1 Alport 症候群

神戸大学小児科 堀之内 智子

SY7-2 一般 CKD に潜在する ADTKD の臨床像と診断・治療の最新知見

東京科学大学 森 崇寧

SY7-3 治療可能な遺伝性腎疾患としてのミトコンドリア腎症：CoQ10 腎症を中心に

北海道大学小児科 岡本 孝之

SY7-4 遺伝性巣状分節性糸球体硬化症

埼玉医科大学小児科 神田 祥一郎

SY7-5 先天性ネフローゼ症候群の管理

国立成育医療研究センター腎臓・リウマチ・膠原病科 亀井 宏一

11：00〜11：50 遺伝性疾患（小児）

司会 浅野貴子（国立病院機構西埼玉中央病院小児科）
神田祥一郎（埼玉医科大学小児科）

O-229 ステロイド抵抗性ネフローゼ症候群で発症したびまん性メサンギウム増多型 C1q 腎症の小児例

東京慈恵会医科大学小児科学講座 坂口 晴英

O-230 若年進行性腎不全から NPHP1 欠損ネフロン癆と診断し透析導入後に網膜病変を呈した 1 例

昭和医科大学藤が丘病院腎臓内科 高橋 侑子

O-231 ESKD 前に早期の腹膜透析を導入した *ACTN4* 異常の小児例

埼玉県立小児医療センター腎臓科 平岡 由衣

O-232　*TTC21B* 関連 FSGS の小児に対する RAS 阻害薬の有効性

埼玉県立小児医療センター腎臓科　関根 麻衣

O-233　FSGS 診断時に明らかな血小板減少を伴わず末期腎不全へ移行した MYH9 異常症の小児例

埼玉県立小児医療センター腎臓科　櫻谷 浩志

13：15～14：45　ワークショップ２

司会　合田朋仁（順天堂大学腎臓内科）
花井　豪（東京女子医科大学内科学講座糖尿病・代謝内科学分野）

WS2-1　高齢糖尿病関連腎臓病（DKD）の治療戦略

順天堂大学腎臓内科　村越 真紀

WS2-2　高齢 DKD における腎保護の最適解：SGLT2 阻害薬後に非ステロイド型 MRA を選ぶ理由

日本大学医学部内科学系腎臓高血圧内分泌内科学分野　小林 洋輝

WS2-3　SGLT2i の次の一手は MRA ではなく GLP-1RA を優先する

福島県立医科大学腎臓高血圧内科学講座/会津坂下腎栄養アカデミー　細島 康宏

14：45～16：15　シンポジウム８

司会　風間順一郎（福島県立医科大学腎臓高血圧内科）
駒場大峰（東海大学医学部内科学系腎内分泌代謝内科学）

SY8-1　透析患者におけるリン低下薬の臨床的有用性と安全性：ネットワークメタ解析

昭和医科大学臨床疫学研究所　長谷川 毅

SY8-2　透析患者におけるデノスマブの使用戦略

葛西透析クリニック　井芹 健

SY8-3　透析患者の骨折リスク評価と二次性副甲状腺機能亢進症への治療介入による骨折予防

新潟大学腎・膠原病内科　若松 拓也

SY8-4　CKD-MBD ガイドライン（2025 年改訂）の特徴と課題

昭和医科大学藤が丘病院　小岩 文彦

第４会場

9：00～10：00　C3 腎症 1

司会　小川弥生（札幌徳洲会病院病理診断科）
竹田徹朗（獨協医科大学埼玉医療センター腎臓内科）

O-234　C3 腎症におけるシクロスポリン（CyA）腎毒性と再生検評価に基づくイプタコパン導入例

獨協医科大学腎臓・高血圧内科　菱田 英里華

O-235　C3 腎症に自己免疫疾患様特徴を伴いイプタコパンを導入した 1 例

獨協医科大学腎臓・高血圧内科　菱田 英里華

O-236　イプタコパンによる加療を行った C3 腎症の 3 例

東京女子医科大学病院腎臓内科　安藤 凪紗

O-237　難治性 C3 腎症に Iptacopan 導入を検討した一例

日本医科大学付属病院内分泌代謝・腎臓内科　宗像 雄

O-238　古典的経路が関与する C3 腎症におけるイプタコパンへの反応

札幌徳洲会病院　國司 崚輔

O-239　再度の腎生検で確定診断され，イプタコパンを先行投与した高齢発症 C3 腎症の一例

杏林大学医学部付属杉並病院腎臓リウマチ膠原病内科　谷脇 光一

10：00～11：00　IgA 腎症 1

司会　金子佳賢（新潟大学大学院医歯保健学研究科）
白井小百合（聖マリアンナ医科大学腎臓・高血圧内科）

O-240　TRPC6 切断型変異を認めた IgA 腎症の 1 例

昭和医科大学藤が丘病院　藤原 広喜

O-241　IgA 腎症における CFHR1-4 欠失の役割：病態メカニズムに基づく 2 症例の検討

昭和医科大学藤が丘病院　佐藤 友紀

O-242　クローン病加療中に検尿異常の乏しい進行性の腎機能障害を呈し，腎生検で IgA 腎症と診断した 1 例

佐賀大学医学部附属病院内科学講座　広松 悟

O-243 Crohn 病を背景にネフローゼ症候群を呈する半月体形成性 IgA 腎症を合併して治療に難渋し，透析導入に至った一例

東京逓信病院腎臓内科 高見 浩

O-244 抗 TNF-α 抗体製剤の関与が示唆された寛解期クローン病合併 IgA 腎症の一例

JCHO 仙台病院腎臓疾患臨床研究センター 大浦 篤

O-245 肝硬変合併 IgA 腎症によるネフローゼ・RPGN に免疫抑制療法が奏功した 1 例

焼津市立総合病院腎臓内科 今村 洋介

11：00～11：50 IgA 腎症 2

司会 森山能仁（東京医科大学腎臓内科）
山田耕嗣（順天堂大学医学部腎臓内科学）

O-246 ネフローゼ症候群を伴う MPGN 型傷害を呈した IgA 腎症の 1 例

慶應義塾大学医学部腎臓内分泌代謝内科 渡邉 拓郎

O-247 内皮下腔への沈着と著明なポドサイト傷害を来した非典型的 IgA 腎症の一例

昭和医科大学藤が丘病院内科系診療センター 内科（腎臓） 山本 さわ華

O-248 IgA 腎症の経過中に発熱・多関節炎・皮疹を呈し IgA 血管炎が疑われた一例

静岡市立静岡病院腎臓内科 野島 陽一

O-249 抗糸球体基底膜腎炎の寛解後に発症した IgA 腎症の 1 例

国際医療福祉大学成田病院腎臓内科 小山田 直樹

O-250 パルボウイルス B19 感染後に急速進行性糸球体腎炎（RPGN）を呈した一例

昭和医科大学藤が丘病院 野本 和秀

13：15～14：15 全身性エリテマトーデス 1

司会 市川一誠（山形大学医学部附属病院第一内科（腎臓・膠原病内科））
長谷川詠子（虎の門病院腎センター内科・リウマチ膠原病科）

O-251 ボクロスポリンを含む免疫抑制療法により寛解を得たループス腎炎の 2 例

公立藤岡総合病院腎臓リウマチ膠原病科 茂木 伸介

O-252 ボクロスポリンを含む多剤併用療法により速やかな改善を得たループス腎炎の 1 例

岡崎市民病院 村上 直輝

O-253 寛解導入療法中に急性腸炎を呈しサイトメガロウイルス感染症との鑑別を要した SLE の一例

福島県立医科大学腎臓高血圧内科学講座 渡辺 秀平

O-254 高度蛋白尿と腎機能障害で発症したループスポドサイトパチーの 1 例

名古屋市立大学医学部附属西部医療センター 腎臓・透析内科 古居 裕樹

O-255 長期寛解維持後に高齢期再燃を来したループス腎炎の 1 例

虎の門病院分院腎センター内科 谷水 暉

O-256 ループス腎炎における活動性・慢性度指標と腎予後の関連

長岡赤十字病院腎臓・膠原病内科 須藤 真則

14：15～15：05 感染 1

司会 佐藤光博（JCHO 仙台病院腎臓疾患臨床研究センター）
髙野秀樹（国立健康危機管理研究機構国立国際医療センター）

O-257 急性腎障害を呈した Vibrio vulnificus による感染関連糸球体腎炎の一例

順天堂大学附属浦安病院腎・高血圧内科 木次谷 真由

O-258 多発皮膚潰瘍の加療中に急速な腎機能悪化とネフローゼ症候群を来した感染関連腎炎の 1 例

横浜市立大学附属病院腎臓・高血圧内科 川内 桃子

O-259 長期の慢性副鼻腔炎を感染巣とした感染関連糸球体腎炎の 1 例

水戸済生会総合病院 山田 宣継

O-260 アトピー性皮膚炎を背景とした感染関連腎炎に対してステロイド治療を行った一例

藤田医科大学病院救急総合内科 長谷川 遼

O-261　顔面丹毒発症とほぼ同時に急性腎障害を呈し約1カ月後に血液透析（HD）を離脱した感染関連糸球体腎炎（IRGN）の1例

芳賀赤十字病院腎臓内科　日高 雅樹

15：05～15：55　感染２

司会　片桐大輔（国立国立健康危機管理研究機構国立国際医療センター腎臓内科）
伊藤英利（昭和医科大学横浜市北部病院内科（腎臓））

O-262　C3優位からIgA優位沈着へ移行した若年感染関連腎炎の一例

群馬大学医学部附属病院腎リウマチ内科　内藤 篤志

O-263　C3腎症との鑑別を要した非典型的感染後糸球体腎炎の一例

東京慈恵会医科大学葛飾医療センター腎臓・高血圧内科　大庭 梨菜

O-264　Subepithelial humpを欠きC3腎症との鑑別を要したPSAGNの1例

東京都済生会中央病院腎臓内科　伊藤 遥

O-265　MAC症の関連が疑われたC3沈着を伴う糸球体腎炎の一例

東京医療センター腎臓内科　田中 里奈

O-266　腹腔内膿瘍に続発したIgA-dominant infection-related glomerulonephritisの1例

魚沼基幹病院腎臓内科　貴島 章仁

第５会場

9：00～10：00　C3腎症２

司会　金綱友木子（国際医療福祉大学熱海病院病理診断科）
長澤　将（東北大学腎臓高血圧内科）

O-267　ステロイドおよびミコフェノール酸モフェチルにより改善を認めたC3腎症の1例

川崎幸病院腎臓内科　横山 祐輔

O-268　ステロイドとミコフェノール酸モフェチルの併用で寛解とならなかったC3腎炎にイプタコパンが有効であった1例

新渡戸記念中野総合病院腎臓内科　赤江 公孝

O-269　C3腎症と考え治療した1例：病理，補体関連検索を含めて

公立西知多総合病院腎臓内科　久志本 浩子

O-270　C3腎症に対して早期のステロイド加療を行い腎機能と尿所見の改善を認めた一例

水戸協同病院腎臓内科　米野 友一朗

O-271　免疫抑制療法への反応性が異なる高齢発症C3腎症の2例

国際医療福祉大学成田病院腎臓内科　榎本 直大

O-272　軽度蛋白尿のC3G/一次性IC-MPGN患者におけるペグセタコプランの有効性：VALIANT試験のサブグループ解析

聖隷浜松病院　山本 雅紀

10：00～11：00　IgA腎症３

司会　本田浩一（昭和医科大学大学院医学研究科腎臓内科学分野）
二瓶義人（順天堂大学腎臓内科）

O-273　IgA腎症に対して扁桃摘出術およびステロイドパルス療法実施後に重症肺炎球菌性肺炎を合併した一例

東京医科大学茨城医療センター　北村 麗奈

O-274　ナットクラッカー症候群診断後にIgA腎症合併が判明した一例

深谷赤十字病院　和田 七海

O-275　関節リウマチおよびTNFα阻害薬投与を背景に治療に難渋したIgA腎症の1例

慶應義塾大学医学部腎臓内分泌代謝内科　鹿浦 直樹

O-276　非小細胞肺癌に対するBRAF/MEK阻害薬投与中に発症した急性尿細管間質性腎炎を伴うIgA腎症の1例

長岡赤十字病院腎臓内科　小林 奎介

O-277　血栓及び出血合併症のため治療に難渋した真性赤血球増加症合併IgA腎症の一例

済生会新潟県央基幹病院腎・膠原病内科　丹野 楓哉

O-278　zebra body様構造物を認めFabry病との鑑別を要したIgA腎症の一例

成田記念病院腎糖尿科　永井 将哲

11：00〜11：50 IgA 血管炎

司会 中山隆弘（地方独立行政法人山形県・酒田市病院機構日本海総合病院）
鈴木泰平（昭和医科大学大学院医学研究科腎臓内科学分野）

O−279 繰り返し再発する成人発症 IgA 血管炎の一例―HLA ハプロタイプ感受性の考察―

日本医科大学大学院医学研究科内分泌代謝・腎臓内科学分野 佐藤 絢飛

O−280 SAPHO 症候群に IgA 血管炎を合併した 1 例

横浜市立大学市民総合医療センター 池谷 雄祐

O−281 ネフローゼ症候群を呈し追加のステロイドパルス療法が奏功した IgA 血管炎の一例

仙台市立病院 花澤 快聖

O−282 小児発症ネフローゼ症候群を呈した IgA 血管炎に対し，リツキシマブ加療後，扁摘パルス療法が奏功した一例

横浜市立大学附属病院腎臓・高血圧内科 田中 翔平

O−283 IgA 血管炎に対して腎生検後 3 日目の転倒で出血性ショックを来し血管内治療を要した 1 例

国家公務員共済組合横須賀共済病院腎臓内科 森 克夫

13：15〜14：15 全身性エリテマトーデス 2

司会 中屋来哉（岩手県立中央病院腎臓・リウマチ科）
後藤 眞（信楽園病院腎臓内科）

O−284 治療漸減に伴い全身性エリテマトーデスと診断された PLA2R 陽性膜性腎症の一例

国立病院機構千葉医療センター千葉東病院 大竹 結衣

O−285 CT ガイド下生検によりループス腎炎を診断し得た馬蹄腎の一例

埼玉医科大学総合医療センター腎・高血圧内科 佐野 文香

O−286 腎生検で判明した silent lupus nephritis により治療強化できた全身性エリテマトーデスの一例

虎の門病院分院腎センター内科 村上 静郁

O−287 肺腎症候群を呈し診断・治療方針の決定に苦慮した抗核抗体陰性 SLE の一例

東京医科大学八王子医療センター腎臓内科 山口 咲子

O−288 自己抗体陰性で腎外病変を認めないがループス腎炎として治療した一例

順天堂大学医学部附属練馬病院腎臓内科 太田 昂一

O−289 膜性増殖性糸球体腎炎の診断後，再生検により full house pattern を示す腎炎に変化を認めた 1 例

東邦大学医療センター大森病院腎臓学講座 伊藤 敬

14：15〜15：05 感染 3

司会 伊與田雅之（昭和医科大学医学部微生物学免疫学講座）
河原﨑宏雄（帝京大学医学部付属溝口病院内科）

O−290 可逆性後頭葉白質脳症（PRES）による意識障害で救急搬送された成人発症溶連菌感染後急性糸球体腎炎（PSAGN）の一例

国立病院機構仙台医療センター腎臓内科 秋保 真穂

O−291 溶連菌感染で発症し，緑膿菌感染で腎機能の再増悪を来した感染症関連糸球体腎炎の一例

横浜労災病院腎臓内科 宗円 幸子

O−292 半月体形成を伴わず透析導入を要した溶連菌感染後急性糸球体腎炎の 1 例

埼玉医科大学総合医療センター 永田 ひなの

O−293 急速進行性の腎障害を呈し鑑別に難渋した重症型溶連菌感染後急性糸球体腎炎の一例

順天堂大学附属浦安病院腎・高血圧内科 中村 暦

O−294 高齢者に発症した潜在的感染関連腎炎の症例

東北医科薬科大学病院 坂本 直輝

15：05〜15：55 感染 4

司会 佐々木陽典（東邦大学医学部総合診療・救急医学講座）
内田貴大（東京医科大学八王子医療センター腎臓内科）

O-295　尿閉と急性腎盂腎炎を契機に発症した腎乳頭壊死の一例

社会医療法人立川メディカルセンター
中村 達也

O-296　尿路感染症を契機に敗血症，DIC 及び著明な腎障害を来し遠隔感染巣形成へ進展した 1 例

北里大学研究所病院腎臓内科　後藤 亜紀子

O-297　保存期腎不全管理中に尿路感染症から多発脳塞栓症を生じた 1 例

帝京大学医学部附属溝口病院　坂部 慶人

O-298　NAPlr/プラスミン活性陽性像を認めた脳室心房シャントへの Cutibacterium acnes 感染による IRGN の 1 例

東京医科大学八王子医療センター腎臓内科
星野 貴彦

O-299　初回はインフルエンザ感染後，10 年後の 2 回目は COVID-19 感染後に発症した全身性毛細血管漏出症候群の 1 例

諏訪赤十字病院　立花 直樹

第 6 会場

9：00～10：00
研究倫理・医療倫理に関する研修会

司会　長田太助（とちぎメディカルセンターしもつが）

倫理　研究倫理と臨床倫理

岩手保健医療大学臨床倫理研究センター
三浦 靖彦

10：00～11：00　教育企画 3

司会　岡田浩一（埼玉医科大学腎臓内科）

教育 3-1　エビデンスに基づくネフローゼ症候群診療ガイドライン 2026

虎の門病院腎センター内科　和田 健彦

教育 3-2　エビデンスに基づく診療ガイドライン 2026 年版：IgA 腎症

順天堂大学医学部附属浦安病院腎・高血圧内科
鈴木 仁

教育 3-3　RPGN

筑波大学腎臓内科　臼井 丈一

11：00～11：30　教育講演 5

司会　川口武彦（国立病院機構千葉医療センター千葉東病院腎臓内科）

教育講演 5　膜性腎症の最新知見

昭和医科大学藤が丘病院　西脇 宏樹

13：15～13：45　教育講演 6

司会　三浦健一郎（東京女子医科大学腎臓小児科）

教育講演 6　抗スリット膜抗体の最新の知見

東京女子医科大学腎臓小児科　白井 陽子

13：45～14：15　教育講演 7

司会　小川弥生（札幌徳洲会病院病理診断科）

教育講演 7　腎生検病理診断の新時代―LMD-LCMS/MS プロテオミクスによる未知タンパク質の同定と AI 解析の最前線―

昭和医科大学　康 徳東

14：15～14：45　教育講演 8

司会　斎藤知栄（筑波大学附属病院取手地域臨床教育ステーション）

教育講演 8　腎臓リハビリテーションガイドラインの改訂ポイント

東京女子医科大学腎臓内科学分野　星野 純一

15：05～15：55　アバコパン

司会　池内秀和（群馬大学大学院腎臓・リウマチ内科学）
駒形嘉紀（杏林大学腎臓・リウマチ膠原病内科）

O-300　アバコパンを併用した MPO-ANCA・抗 GBM 抗体二重陽性の急速進行性糸球体腎炎の一例

会津医療センター腎臓内科　佐藤 敦也

O-301　アバコパン治療後に非定型的な胆管消失症候群を呈した ANCA 関連腎炎の 1 例

北里大学病院　豊田 祐輝

O-302　Avacopan と Rituximab を併用しステロイドフリーで治療した感染ハイリスク高齢者の ANCA 関連腎炎の 1 例

信州大学医学部附属病院腎臓内科　田中 翼

O-303 肺癌，菌血症を合併したANCA陽性RPGNに対しアバコパン，中等量ステロイドによる治療を行った1例

静岡市立静岡病院 望月 泰建

O-304 プレドニゾロンとアバコバンの併用療法後に*Klebsiella pneumonia*肺膿瘍を併発した顕微鏡的多発血管炎の一例

岩手医科大学腎・高血圧内科 山口 尋継

第７会場

9：00～10：00 膜性腎症１

司会 藤井晶子（帝京大学医療技術学部臨床検査学科）
福永昇平（東京慈恵会医科大学葛飾医療センター腎臓・高血圧内科）

O-305 治療選択に難渋した多発性骨髄腫合併膜性腎症の一例

川崎市立川崎病院内科 山内 遥

O-306 造血幹細胞移植後に発症したIgA dominantの膜性腎症の一例

信州大学医学部附属病院腎臓内科 櫻井 洸哉

O-307 抗PLA2R抗体の陰性化が尿蛋白改善に先行した膜性腎症の一例

信州大学医学部附属病院腎臓内科 冨岡 大暉

O-308 再発時の血清抗PLA2受容体抗体が陽性から陰性に変化した膜性腎症の一例

信楽園病院腎臓内科 中嶋 大和

O-309 PLA2R陽性膜性腎症の再燃を契機に発見された肝内胆管癌の1剖検例

埼玉医科大学総合医療センター腎・高血圧内科 田中 崇生

O-310 CIDPに合併したCNTN1・EXT1二重抗原陽性膜性腎症の一例

深谷赤十字病院腎臓内科 清水 優

10：00～11：00 膜性腎症２

司会 小此木英男（厚木市立病院腎臓高血圧内科）
坪井伸夫（東京慈恵会医科大学腎臓・高血圧内科）

O-311 膜性腎症治療中に多臓器播種を伴う侵襲性アスペルギルス症を発症し，感染性脳動脈瘤破裂をきたした一例

長野市民病院 中村 睦子

O-312 多彩な免疫組織学的所見を呈した水疱性類天疱瘡合併膜性腎症の一例

日高病院腎臓内科 原田 祥馬

O-313 ベンジルペニシリンベンザチン単回投与で寛解を得た梅毒関連二次性膜性腎症の一例

武蔵野赤十字病院腎臓内科 大島 栞

O-314 抗菌薬治療のみで速やかに寛解した梅毒による続発性膜性腎症の一例

自治医科大学附属さいたま医療センター腎臓内科 宮本 開

O-315 梅毒を契機に発症した二次性膜性腎症の一例

JCHO仙台病院腎臓疾患研究センター 千田 莞爾

O-316 梅毒による二次性膜性腎症を呈した一例

獨協医科大学埼玉医療センター 荻原 優衣

11：00～11：50 膜性増殖性糸球腎炎

司会 小池淳樹（聖マリアンナ医科大学病理学（診断病理分野））
小林洋輝（日本大学医学部内科学系腎臓高血圧内分泌内科学分野）

O-317 PGNMIDとの鑑別を要したIgG3優位沈着を呈するIC-MPGNの1例

獨協医科大学腎臓・高血圧内科 菱田 英里華

O-318 IFで分節性に免疫グロブリンと補体の沈着を認め，非典的なMPGN patternを呈した1例

北里大学病院 神谷 璃奈

O-319 免疫調節異常を背景に感染関連が示唆され膜性増殖性糸球体腎炎様像を呈した非典型糸球体腎炎の1例

静岡市立静岡病院腎臓内科 田上 暁之

O-320 フルハウスパターンを呈した関節リウマチによるMPGNの一例

東京女子医科大学腎臓内科 清水 佑香

O-321　膜性増殖性糸球体腎炎様変化を伴い腎細胞癌合併のIgA優位型免疫複合体性糸球体病変を呈した一例

筑波学園病院腎臓内科　松田 哲

13：15～14：15　ANCA関連血管炎1

司会　齋藤雅也（秋田大学血液・腎臓・膠原病内科）
平山浩一（東京医科大学茨城医療センター腎臓内科）

O-322　胃癌に対してラムシルマブ投与中に生じたANCA関連血管炎の一例

飯田市立病院　片桐 崇史

O-323　乳癌化学療法中のステロイド投与で顕在化が遅延したANCA関連血管炎（AAV）の一例

獨協医科大学埼玉医療センター　藤田 望

O-324　リツキシマブ誘発性急性血小板減少症を来した顕微鏡的多発血管炎の一例

東京慈恵会医科大学附属柏病院腎臓・高血圧内科　岡田 青樹

O-325　IL-6上昇および補体低下を伴った顕微鏡的多発血管炎におけるリツキシマブ誘発性急性血小板減少症の一例

同愛記念病院　小川 透史樹

O-326　急速進行性糸球体腎炎を伴う好酸球性多発血管炎性肉芽腫症（EGPA）に対しリツキシマブを使用した2例

山形大学医学部附属病院　伊藤 大吾

O-327　皮疹を欠くもののランダム皮膚生検で診断し得た透析導入期の好酸球性多発血管炎性肉芽腫症の1例

埼玉医科大学総合医療センター　篠原 綾佑

14：15～15：05　クリオグロブリン

司会　井上嘉彦（昭和医科大学藤が丘病院内科系診療センター内科）
真田　覚（JCHO仙台病院腎臓疾患臨床研究センター）

O-328　MCTDに続発しTMA様病態と血管炎を呈したクリオグロブリン血症の一例

紀南病院腎臓内科　倉田 大嗣

O-329　骨髄形質細胞増多とリウマトイド因子高値を伴い，MPGN様病変を呈したクリオグロブリン血症性血管炎の1例

東京都済生会中央病院　織部 峻太郎

O-330　難治性ネフローゼ症候群をきたしたクリオグロブリン血症性糸球体腎炎の一例

国家公務員共済組合連合会虎の門病院分院腎センター内科　大矢 果歩

O-331　血清反応陰性関節リウマチ治療中に発症したクリオグロブリン血症性血管炎にリツキシマブが著効した一例

TMGあさか医療センター腎臓内科　柿沼 諒

O-332　沈降温度評価に基づく体温管理下に開心術を完遂したクリオグロブリン血症性糸球体腎炎の一例

岩手医科大学腎・高血圧内科　菅原 克祥

15：05～15：55　Onconephrology 1

司会　吉川和寛（岩手医科大学腎・高血圧内科）
藤倉知行（浜松医科大学第一内科）

O-333　免疫チェックポイント阻害薬関連急性腎障害の再発時にFanconi症候群を合併した一例

藤枝市立総合病院腎臓内科　北本 周平

O-334　肺癌の免疫化学療法中に生じたファンコニー症候群の1例

弘前大学医学部附属病院循環器腎臓内科　田澤 宏龍

O-335　エンホルツマブ ベドチンとペムブロリズマブ治療後にMPGN様糸球体腎炎及び尿細管間質障害を認めた一例

横浜市立市民病院　井上 隆

O-336　ホジキンリンパ腫に対するPembrolizumab投与およびauto-PBSCT後にAKIを呈し，腎生検でMPGN pattern of injuryを認めた一例

東京都済生会中央病院　熊谷 光祐

O-337　糸球体係蹄内に悪性細胞が浸潤し膜性増殖性糸球体腎炎様の病理像をとった乳癌の1例

新潟県厚生連佐渡総合病院腎臓内科　藁谷 友

第８会場

9：00〜10：00　膜性腎症３

司会　海老原至（水戸済生会総合病院）
　　齋藤友広（昭和医科大学内科学講座腎臓内科学部門）

O−338　肺胞出血を契機に診断され，半月体形成を伴わなかったMPO関連膜性腎症の１例

新潟大学医歯学総合病院腎・膠原病内科　池田 拓磨

O−339　ステロイドの奏功したMP0−ANCA関連膜性腎症の一例

紀南病院腎臓内科　橋本 整司

O−340　シェーグレン病に合併したPLA2R陰性膜性腎症の一例

虎の門病院分院腎センター内科　浅川 条汰

O−341　混合性結合組織病（MCTD）の経過中にネフローゼ症候群を呈した二次性膜性腎症の一例

茨城西南医療センター病院　方波見 千里

O−342　IgG4関連両側顎下腺腫瘍を合併した，NELL1陽性膜性腎症の１症例

春日部市立医療センター・病理診断科　冨田 茂樹

O−343　PLA2RおよびEXT1/2陽性となった膜性ループス腎炎の一例

昭和医科大学医学部内科学講座腎臓内科学部門　田村 詩帆

10：00〜10：50　ネフローゼ症候群１

司会　東　淳子（福島県立医科大学腎臓高血圧内科学講座）
　　浜谷博子（群馬大学腎臓・リウマチ内科）

O−344　抗体価を指標としてステロイドの早期減量・中止を行った抗ネフリン抗体陽性一次性ネフローゼ症候群

常磐病院腎臓内科　西山 匠

O−345　抗ネフリン抗体陽性ネフローゼ症候群（NS）再発後，微小変化型ネフローゼ症候群（MCNS）と判明した一例

東北大学病院腎臓・高血圧内科　葛 里南

O−346　血清抗ネフリン抗体強陽性と腎組織沈着の解離を認めた高齢発症微小変化型ネフローゼ症候群の１例

虎の門病院分院腎センター内科　大溝 望

O−347　原発性マクログロブリン血症合併抗ネフリン抗体陽性diffuse podocytopathyの１例

亀田総合病院腎臓高血圧内科　池田 麻理

O−348　血清抗ネフリン抗体陽性・腎組織抗ネフリン抗体陰性の治療抵抗性diffuse podocytopathyの一例

亀田総合病院腎臓高血圧内科　青柳 和

11：00〜11：50　ネフローゼ症候群２

司会　春原浩太郎（東京慈恵会医科大学腎臓・高血圧内科）
　　藤乗嗣泰（東京科学大学大学院医歯学総合研究科法医学分野）

O−349　一次性ネフローゼ症候群に脊髄小脳変性疾患を合併した二例

岩手県立中央病院腎臓・リウマチ科　常田 知希

O−350　PCSK9阻害薬が著効した頻回再発型ネフローゼ症候群の１例

名古屋市立大学医学部附属西部医療センター腎臓・透析内科　室賀 亜美

O−351　炭酸リチウム長期内服中に発症した薬剤性微小変化型ネフローゼ症候群の一例

国際医療福祉大学那須医療センター　林 正夫

O−352　インフルエンザB型感染を契機に微小変化型ネフローゼ症候群を発症した１例

横浜栄共済病院　東田 さくら

O−353　悪性胸膜中皮腫（MPM）に微小変化型ネフローゼ症候群（MCNS）を併発した一例

国共連横須賀共済病院腎臓内科　安部 聡宏

13：15〜14：05　ANCA関連血管炎２

司会　中沢大悟（北海道大学病院リウマチ・腎臓内科）
　　鷲田直輝（国際医療福祉大学成田病院腎臓内科）

O−354　高用量ステロイド・RTX不応MPAにアバコパン・血漿交換・シクロホスファミドで透析回避できた１例

亀田総合病院　末次 駿一

O-355　肝動脈瘤破裂および多発腎動脈瘤を合併した顕微鏡的多発血管炎の一例

埼玉医科大学総合医療センター腎・高血圧内科
大橋 周平

O-356　全身性エリテマトーデス（SLE）の経過中にANCA関連血管炎（AAV）を発症した一例

富士市立中央病院　金子 志織

O-357　ANCA関連血管炎腎病変におけるメサンギウムC3c沈着の臨床病理学的意義

新潟大学腎・膠原病内科学分野　渡井 友也

O-358　elastase-ANCA関連血管炎の一例：IIF低力価による診断の遅延

防衛医科大学校病院　鶴原 佳純

14：15～15：05　Onconephrology 2

司会　渡邊裕輔（埼玉医科大学国際医療センター血液浄化部・腎臓内科）
冨永直人（川崎市立多摩病院腎臓・高血圧内科）

O-359　シスプラチン肝動注後に遠位尿細管障害，尿細管内石灰化および血栓性微小血管症を呈し透析導入に至った一例

東京慈恵会医科大学腎臓高血圧内科
石丸 光彦

O-360　パルボシクリブ関連腎障害における糸球体内皮障害の一例

苫小牧市立病院　河田 喜大

O-361　ゲムシタビンを原因とした内皮障害による進行性腎障害の一例

国立健康危機管理研究機構国立国際医療センター　松木 瑞貴

O-362　ダサチニブによる内皮障害により高度な蛋白尿を呈した1例

日本鋼管病院内科　小寺 康夫

O-363　Bevacizumabによる Glomerular Microangiopathyが血液透析を要する腎障害を起こしステロイド治療で改善した1例

佐野厚生総合病院腎臓内科　杉浦 康平

15：05～15：55　Onconephrology 3

司会　安藤史顕（東京科学大学腎臓内科学）
中村元信（東京大学病院腎臓・内分泌内科）

O-364　超急性期immune-related adverse eventが疑われ肉芽腫性尿細管間質性腎炎を発症し透析を要した肝細胞癌の一例

東京都済生会中央病院腎臓内科　藤岡 怜史

O-365　ペメトレキセド（PEM）による薬剤性尿細管間質性腎炎（TIN）の1例

NTT東日本関東病院　並河 明雄

O-366　選択的VEGF受容体チロシンキナーゼ阻害薬であるフルキンチニブによるネフローゼ症候群が疑われた1例

東京科学大学病院腎臓内科　仲村 憲人

O-367　子宮頸癌に対しチソツマブベドチン治療中に高度蛋白尿を呈した1例

慶應義塾大学医学部腎臓内分泌代謝内科
渡邉 拓郎

O-368　食道癌化学放射線療法後に発症した放射線性収縮性心膜炎にAKIが合併した1剖検例

東北医科薬科大学病院腎臓内科　鹿又 義貴

第9会場

9：00～10：00　連携（病診・多職種）

司会　渋谷祐子（NTT東日本関東病院高血圧・腎臓内科）
伊藤孝史（帝京大学ちば総合医療センター第三内科学講座（腎臓内科））

O-369　透析導入における病診間の認識相違と意思決定の迷走を経験した68歳CKD患者の一例

大原綜合病院腎臓内科　櫻井 薫

O-370　外来心臓リハビリテーションにより握力および運動耐容能の向上を認めた維持透析患者の一例

JA長野厚生連佐久総合病院腎臓内科
大沢 紘介

O-371　非永住外国人における腎代替療法の構造的問題と医療的帰国のあり方

熊谷総合病院　石井 洋輝

O-372　岡崎市・幸田町で展開している地域連携パスの実態調査と評価

岡崎市民病院腎臓内科　朝田 啓明

O-373　透析予防診療チームの介入により腎機能改善がみられた1例

虎の門病院栄養部　廣末 由衣

O-374 慢性腎臓病の療養支援に関わる資格者調査からみた支援体制の課題

日本腎臓病協会腎臓病療養指導士評価普及小委員会 土井 悦子

10：00～11：00 ネフローゼ症候群３

司会 金井孝裕（自治医科大学小児科学講座）
島田美智子（弘前大学教育学部教育保健講座）

O-375 高度尿蛋白による尿細管機能障害を来した巣状分節性糸球体硬化症の１例

東北医科薬科大学若林病院腎臓内科 沼畑 貴生

O-376 乳癌術後のアベマシクリブ投与中に高度蛋白尿を呈し tip variant 型 FSGS を認めた一例

昭和医科大学藤が丘病院 横江 美紅

O-377 演題取消し

国際医療福祉大学熱海病院 大上 尚仁

O-378 リツキシマブ及び LDL 吸着療法が奏功した，hump 様上皮下沈着物を伴う非 HIV 関連 collapsing FSGS の一例

国家公務員共済組合連合会平塚共済病院 宮崎 貴規

O-379 ミコフェノール酸モフェチルが奏功したシェーグレン症候群に合併した巣状分節性糸球体硬化症の一例

山梨大学医学部附属病院腎臓内科 木月 利彦

O-380 治療抵抗性の巣状分節性糸球体硬化症に対してリツキシマブを導入し緩徐に蛋白尿の著明な改善が得られた一例

北里大学北里研究所病院 三守 賢

11：00～11：50 ネフローゼ症候群４

司会 茂庭仁人（手稲渓仁会病院腎臓内科）
神崎 剛（東京慈恵会医科大学腎臓・高血圧内科）

O-381 古典的ホジキンリンパ腫と同時に発症し，腫瘍の寛解と共に軽快した巣状分節性糸球体硬化症の１例

日本大学医学部附属板橋病院腎臓高血圧内分泌内科 國分 直人

O-382 難治性ネフローゼ症候群に対し，多剤の免疫抑制剤と LDL 吸着療法による集学的治療が奏功した一例

新松戸中央総合病院腎臓高血圧内科 小島 詩織

O-383 LDL アフェレーシス施行後に透析離脱に至った急性腎障害合併微小変化型ネフローゼ症候群の一例

自治医科大学腎臓内科 小山 徐文

O-384 ステロイド使用が困難なネフローゼ症候群に対しシクロスポリン導入で透析離脱を得た二例

浜松医科大学第一内科 出 慎

O-385 重複下大静脈を有しネフローゼ再発とともに肺塞栓と深部静脈血栓症を繰り返した微小変化群の一例

宗像医師会病院腎臓内科 古城 英貴

13：15～14：15 妊娠１

司会 前嶋明人（埼玉医科大学総合医療センター腎・高血圧内科）
島本真実子（市立札幌病院腎臓内科）

O-386 妊娠後期にネフローゼ症候群となり，ループス腎炎と診断した症例

相澤病院 佐藤 雄一

O-387 妊娠を契機とした難治性ネフローゼ症候群に対し，産後早期の腎生検によりループス腎炎の合併を診断した一例

名古屋市立大学医学部附属西部医療センター腎臓・透析内科 佐藤 聡一郎

O-388 未診断・未治療の IgA 腎症合併妊娠の一例

水戸済生会総合病院 本多 美文

O-389 妊娠中期にインフルエンザ感染を契機に発症し，長期血液透析後に離脱し得た非典型溶血性尿毒症症候群の一例

東京都立墨東病院腎臓内科 浜村 絵理子

O-390 産褥期に TMA を発症し血漿交換施行により腎機能改善を認めた一例

帝京大学医学部内科学講座 高見 嘉奈子

O-391 aHUS 疑いの妊娠関連 TMA の一例から妊娠時の対応を考える

弘前大学病院循環器腎臓内科学講座 及川 迪香

14：15〜15：05　妊娠２

司会　守屋利佳（北里大学病院腎臓内科）
河嶋英里（岩手医科大学腎・高血圧内科）

O−392　非典型溶血性尿毒症症候群と急性妊娠脂肪肝の合併が考えられた産後発症妊娠関連血栓性微小血管症の一例

順天堂大学附属浦安病院腎・高血圧内科
田村 尚大

O−393　未治療のMPGNを背景に加重型妊娠高血圧腎症を発症し，妊娠終結後も高度蛋白尿を認めた一例

東京慈恵会医科大学腎臓高血圧内科
杉本 弘樹

O−394　妊娠中期に発症したネフローゼ症候群の鑑別にsFlt−1/PlGF比の測定が有用であった一例

順天堂大学医学部腎臓内科　平田 裕人

O−395　妊娠中期に発症したネフローゼ症候群に対し，迅速な腎生検が有用であった微小変化型ネフローゼ症候群の１例

新潟大学腎・膠原病内科　本多 遼太郎

O−396　妊娠中の腎生検症例の臨床病理学的検討

東北医科薬科大学医学部やまと在宅医療・
地域医療疫学　中山 晋吾

15：05〜15：55　血液透析・アフェレーシス

司会　平和伸仁（横浜市立大学附属市民総合医療センター腎臓・高血圧内科）
安藤重輝（東北公済病院腎臓内科）

O−397　アシクロビル脳症の後にセフトリアキソン脳症を発症し血液吸着で改善を得た血液透析患者の一例

恩賜財団済生会守山市民病院腎臓内科
多賀谷 允

O−398　セフトリアキソンによる抗菌薬関連脳症と診断した血液透析患者の１例

公立西知多総合病院腎臓内科　堀内 雅人

O−399　重症IgA血管炎に対し単一血管アクセスの直並列回路でCRRTとcTPEを同時施行した１例

国立健康危機管理研究機構国立国際医療
センター腎臓内科　西山 悠登

O−400　アイザックス症候群に対して単純血漿交換療法が著効した一例

公立陶生病院　安藤 麻起

O−401　糖尿病性腎症を原疾患とする維持透析患者に発症した重症下肢虚血に対してレオカーナが有効であった一例

貝塚病院腎臓内科　園田 有理

第10会場

9：00〜10：00　血管炎

司会　軽部美穂（杏林大学医学部付属杉並病院腎臓・リウマチ膠原病内科）
花岡洋成（埼玉医科大学総合医療センターリウマチ・膠原病内科）

O−402　オゾラリズマブ投与中にRPGNを呈し透析導入となった関節リウマチの一例

呉共済病院　神原 舞

O−403　管内細胞増多および末梢型糸球体IgA沈着を伴うANCA陰性肉芽腫性壊死性動脈炎の１例

東京慈恵会医科大学腎臓・高血圧内科
山口 裕也

O−404　ANCA陰性pauci−immune型半月体形成性糸球体腎炎の一例

手稲渓仁会病院腎臓内科　遠藤 康太

O−405　過去に結節性多発動脈炎と診断されていたが，RPGNを契機にpauci−immune型のANCA陰性血管炎を認めた一例

国家公務員共済組合連合会平塚共済病院
腎臓内科　西村 悠

O−406　サイトメガロウイルス伝染性単核球症に半月体形成性急性糸球体腎炎を合併した一例

市立青梅総合医療センター腎臓内科，
病理診断科　佐藤 奈々

O−407　診断に難渋し急速に進行した超高齢者血管炎の一例

JA愛知厚生連海南病院　神農 智也

10：00～11：00 抗 GBM 抗体病

司会 甲斐平康（茨城県立中央病院/筑波大学茨城県地域臨床教育センター）
黒木亜紀（昭和医科大学医学部内科学講座腎臓内科学部門）

O-408 急速な腎機能悪化を呈し早期治療介入にもかかわらず血液透析導入となった若年抗糸球体基底膜病の一例

JA 愛知厚生連海南病院 石川 真帆

O-409 抗 GBM 抗体腎炎にノカルジア菌血症を合併した一例

川崎市立井田病院 渡辺 愛依

O-410 超高齢で発症し，治療経過中に肺胞出血および播種性クリプトコッカス症を合併した抗 GBM 抗体病の 1 例

東邦大学医療センター佐倉病院 末永 慎太郎

O-411 抗 GBM 抗体陽性例において臨床経過との不一致から偽陽性を疑い診断を再考した二例

順天堂大学医学部腎臓内科学講座 山本 あかり

O-412 抗 GBM 抗体が偽陽性を示したと考えられた 1 例

山梨大学医学部付属病院腎臓内科 塚本 道彦

O-413 抗 GBM 病に対する血漿交換における抗体除去と Fib 温存の両立

藤田医科大学岡崎医療センター 小島 昌泰

11：00～11：50 抗 GBM 抗体病/ANCA 関連血管炎

司会 小林大介（新潟大学医歯学系医学系列腎研究センター腎・膠原病内科）
川嶋聡子（杏林大学腎臓・リウマチ膠原病内科）

O-414 若年発症で再発性多発軟骨炎様症状と多彩な自己抗体を伴った非典型的顕微鏡的多発血管炎の 1 例

慶應義塾大学医学部腎臓内分泌代謝内科 三崎 美佳

O-415 カンジダ血症を伴った PR3-ANCA 陽性の急速進行性糸球体腎炎の一例

福島県立医科大学附属病院腎臓高血圧内科 大槻 勇斗

O-416 リツキシマブの投与により寛解を維持した小児 ANCA 関連腎炎の 2 例

静岡県立こども病院腎臓内科 伊藤 史子

O-417 透析導入を免れたメサンジウム IgA 沈着を伴う抗 GBM 抗体腎炎の一例

虎の門病院分院腎センター内科 直井 春海

O-418 大動脈解離術後に抗 GBM 抗体偽陽性を呈し，測定系の差異が診断に影響した一例

千葉大学医学部附属病院 大原 多真実

13：15～14：15 血液透析 1

司会 高橋和也（山梨大学大学院総合研究部腎臓内科学）
伊東 稔（矢吹病院腎臓内科）

O-419 長期血液透析中に発熱・嘔吐で発症し，診断・治療に難渋した脾膿瘍の 1 例

富士吉田市立病院腎臓内科 宮下 和久

O-420 維持血液透析患者において VIPoma を背景に難治性下痢の増悪から透析継続困難に至った 1 例

東邦大学医療センター大橋病院 植松 光

O-421 透析導入後に初発の水疱性類天疱瘡をきたした末期腎不全患者の一例

NTT 東日本関東病院高血圧腎臓内科 吉野 大樹

O-422 ニューモシスチス肺炎を発症し治療を必要とした維持透析患者の 2 例

三思医光会東邦病院腎臓透析センター 伍井 友哉

O-423 慢性硬膜下血腫に対し柴胡利水剤による保存的治療を行った血液透析患者 9 例

社会医療法人健和会健和会病院内科 原 悠太

O-424 維持透析患者に発症した甲状腺内副甲状腺腫による原発性副甲状腺機能亢進症の 1 例

埼玉医科大学総合医療センター腎・高血圧内科 大澤 拓也

14：15～15：05 血液透析 2

司会 長井美穂（東京医科大学腎臓内科学分野）
柏木哲也（日本医科大学大学院医学研究科内分泌代謝・腎臓内科学分野）

O-425　PTx 施行困難であった重症二次性副甲状腺機能亢進症透析患者において骨代謝および骨密度改善を認めた 1 例

前田内科病院　前田 大登

O-426　血液透析患者に発症したびまん性特発性骨増殖症（DISH）の一例

富士吉田市立病院　廣瀬 真

O-427　緩和的腹水穿刺が穿刺後循環不全を招いた肝硬変合併透析患者の一例

熊谷総合病院　楯 和馬

O-428　AVF 閉鎖術を施行し指切断を免れた血液透析患者の一例

牧田総合病院　濱田 透眞

O-429　血液透析導入期の高度体液過剰を契機に急性増悪を来たした特発性肺線維症の一例

東京ベイ・浦安市川医療センター腎臓・内分泌・糖尿病内科　原 裕樹

15：05～15：55　血液透析 3

司会　池田雅人（東京慈恵会医科大学附属柏病院腎臓・高血圧内科）
秋保真穂（国立病院機構仙台医療センター腎臓内科）

O-430　ロキサデュスタット開始後に，血小板減少，破砕赤血球を認めた血液透析患者の 1 例

JCHO 札幌北辰病院　山田 幹二

O-431　ロキサデュスタットによる中枢性甲状腺機能低下症により意識障害を呈した透析患者の一例

順天堂大学附属浦安病院腎・高血圧内科　谷口 惟

O-432　高度肥満を伴う血液透析患者へのチルゼパチド導入後の体重・体組成変化を観察した 2 例

佐賀大学医学部附属病院腎臓内科　荒木 雅子

O-433　チルゼパチド導入で総インスリン投与量 50 U/日を離脱した血液透析患者の 1 例

市立伊丹病院　岩澤 嵩

O-434　心理社会的誘因の予測により反復入院を回避し得た下剤乱用を伴う長期血液透析患者の一例

東急病院腎臓・透析内科　田尻 進

ポスター会場 A

14：00～15：00
尿細管間質性腎炎・電解質・内分泌　ポスター

司会　松浦佑樹（北上済生会病院）

P-057　術後再発の原発性副甲状腺機能亢進症（Primary Hyperparathyroidism：PHPT）に伴う高 Ca 血症に対しデノスマブを導入した一例

国際親善総合病院腎臓高血圧内科　丸野 里桜

P-058　高 Ca 血症のみで発見された無症候性肺外サルコイドーシス疑いの 1 例

国際医療福祉大学成田病院腎臓内科　神田 健太

P-059　尿細管間質性腎炎を契機にシェーグレン症候群と診断された一例

自治医科大学附属さいたま医療センター　生澤 慶裕

P-060　NSAIDs 外用薬による尿細管間質性腎炎再発が疑われた 1 例

総合病院国保旭中央病院　土田 朋佳

P-061　原発性胆汁性胆管炎（PBC）に尿細管間質性腎炎（TIN）を合併した一例

獨協医科大学埼玉医療センター　土屋 宏輝

P-062　胆管癌に対するデュルバルマブ投与後に生じた急性尿細管間質性腎炎の一例

東京都立病院機構豊島病院腎臓内科　三宅 雄介

P-063　舌下免疫療法の終了後に尿細管間質性腎炎が判明した 1 例

関東労災病院　岡田 璃瀬

P-113　急速な腎機能低下を呈したリファンピシン関連急性尿細管間質性腎炎の一例

国共連横須賀共済病院腎臓内科　千葉 欣彦

14：00～15：00　糸球体腎炎　ポスター

司会　金子朋広（日本医科大学多摩永山病院腎臓内科）

P-064　半月体形成性糸球体腎炎のフォロー中に紫斑病性腎炎を発症した 1 例

大崎市民病院腎臓高血圧内科　近藤 悠人

P-065 IgG4関連疾患に伴う慢性腎臓病に対してステロイド加療中に結核性胸膜炎を発症した一例

東京都立豊島病院 鈴木 竣也

P-066 治療経過中に後天性血友病Aを発症したIgG4関連腎臓病の1例

聖マリアンナ医科大学横浜市西部病院腎臓・高血圧内科 堀川 武宏

P-067 演題取消し

千葉大学医学部附属病院腎臓内科 桝村 智美

P-068 膜性腎症合併が示唆された抗GBM抗体型糸球体腎炎に集学的治療を行い透析を離脱した1例

東京医科大学腎臓内科学分野 村上 璃華

P-069 抗糸球体基底膜抗体型腎炎に可逆性後白質脳症症候群（PRES）および血小板減少症を合併した1例

静岡赤十字病院 山村 響

P-070 ステロイドとミコフェノール酸モフェチルによって寛解した膜性増殖性糸球体腎炎の1例

新渡戸記念中野総合病院 西水 一喜

14：00～15：00 全身性エリテマトーデス ポスター

司会 和田庸子（新潟臨港病院）

P-071 学校健診を契機に診断され，早期治療により寛解を得た無症候性ループス腎炎の一例

埼玉医科大学総合医療センター腎・高血圧内科 野田 真祐

P-072 限局皮膚硬化型全身性強皮症とシェーグレン症候群で加療中，腎生検を契機にループス腎炎と診断された一例

東京都立多摩総合医療センター腎臓内科 松川 亮

P-073 ネフローゼ症候群で発症し診断に至った若年男性のSLEの一例

池上総合病院 久寳 彩乃

P-074 高齢発症ループス腎炎の一例

岡山市立市民病院腎臓内科 小松原 悠

P-075 病理学的に膜性ループス腎炎と診断した9歳女児例

松戸市立総合医療センター小児医療センター小児科 南 裕佳

P-076 SLE再燃に伴いボクロスポリン管理を検討したループス腎炎の2例

船橋市立医療センター 原 勇人

14：00～15：00 M蛋白関連・糸球体沈着症・Onconephrology ポスター

司会 勝馬 愛（東京慈恵会医科大学西部医療センター腎臓・高血圧内科）

P-077 腎生検で偶発的に発見した細線維性糸球体腎炎の一例

群馬県済生会前橋病院 馬場 正仁

P-078 糸球体基底膜内に帯状高電子密度沈着を認めたIgA1-λ型PGNMIDの一例

岩手県立中央病院 清原 万智

P-079 ステロイドとMMFの併用療法が奏功したProliferative Glomerulonephritis with Monoclonal IgG Deposits（PGNMID）の一例

東海大学病院腎代謝内分泌科 岡本 真之介

P-080 早期診断・治療が奏功し血液透析を回避しえたIgD-λ型多発性骨髄腫の一例

飯田市立病院 片桐 崇史

P-081 形質細胞骨髄腫に尿細管間質障害と急性腎障害を合併し，ボルテゾミブが著効した一例

自治医科大学内科学講座腎臓内科学部門 大谷 彩花

P-082 進行胃癌患者に対するニボルマブ治療により誘発された免疫チェックポイント阻害薬関連IgA腎症の一例

日本医科大学千葉北総病院腎臓内科 市来 直也

P-083 蜂窩織炎を契機に腎障害，ネフローゼ症候群を呈し，感染関連腎炎と免疫関連有害事象の鑑別に苦慮した一例

旭川赤十字病院腎臓内科 武田 紗季

P-084 PTH関連蛋白と活性型ビタミンDが共に高値と示した癌関連高カルシウム血症

聖マリアンナ医科大学病院 林 雄大

ポスター会場 B

14：00～15：00　血液透析２　ポスター

司会　吉川香廉（医療法人社団恵仁会三愛病院腎臓内科）

P-085　敗血症性ショックを呈した血液透析患者の前立腺膿瘍の一例

東京都立大久保病院　齊藤 航貴

P-086　血液透析患者に発症したカルシフィラキシスの一例

安曇野赤十字病院腎臓内科　杉浦 宏尚

P-087　うっ血性心不全を繰り返す維持透析患者へCPAP 療法が有用であった 1 例

国立国際医療センター　小泉 美香子

P-088　短期のカテーテル留置後に左腕頭静脈狭窄を生じ VAIVT 後もシャント腫脹と感染を頻発した透析患者の一例

宗像医師会病院腎臓内科　四枝 龍佑

P-089　血液透析導入直後にサルコイドーシスの再燃が疑われた 1 例

順天堂医学部附属静岡病院腎臓内科
長岡 貴謙

P-090　外来血液透析患者を対象とした当院リハビリ栄養チームの取り組みとその変遷

桂名会埼友クリニック栄養管理部　河本 メイ

14：00～15：00　感染　ポスター

司会　伊藤健太（静岡県立総合病院腎臓内科・臨床検査科）

P-091　2 型糖尿病を背景に一時的透析を要するも離脱し得た溶連菌感染後急性糸球体腎炎の 1 例

東京女子医科大学八千代医療センター
水野 彩

P-092　再燃性経過を呈した成人溶連菌感染後急性糸球体腎炎の一例

筑波大学腎臓内科　東 万祐花

P-093　梅毒陽性を契機に診断した HIV 関連腎症の 1 例

帝京大学医学部附属溝口病院　竹村 昌紘

P-094　感染性動脈瘤破裂を伴った感染性心内膜炎により感染関連糸球体腎炎を来した一例

東京女子医科大学病院腎臓内科　東 幸太

P-095　高齢で血液透析を要した溶連菌感染後糸球体腎炎の一例

諏訪赤十字病院腎臓内科　箱田 あんな

P-096　典型的な病歴・病理所見を呈した高齢発症の感染後管内増殖性糸球体腎炎の一例

湘南藤沢徳洲会病院　堀内 ゆか

14：00～15：00
ANCA 関連腎炎・血管炎２　ポスター

司会　小野慶介（杏林大学腎臓・リウマチ膠原病内科）

P-097　IgA 腎症の経過中に併発した ANCA 関連腎炎の一例

聖隷佐倉市民病院　関口 晃希

P-098　ACNA 関連血管炎と IgA 腎症の鑑別に苦慮した急速進行性糸球体腎炎の 1 例

横浜労災病院腎臓内科　山口 絵理奈

P-099　顕微鏡的多発血管炎と全身性エリテマトーデスのオーバーラップ症候群が疑われた一例

大崎市民病院　水谷 諒

P-100　ループス腎炎と ANCA 関連腎炎の overlap を認めた 1 例

聖隷三方原病院　長井 拓海

P-101　長期 SLE の経過中に新規発症した顕微鏡的多発血管炎（MPA）の 1 例

国際親善総合病院腎臓高血圧内科
奥村 悠ウィリアム

P-102　好酸球性肉芽腫性血管炎（EGPA）治療中に膜性腎症を発症した一例

太田綜合病院附属太田西ノ内病院　渡邉 有香

P-103　EGPA と MPA の鑑別に苦慮した ANCA 関連血管炎による急性腎不全の一例

東京医科大学腎臓内科学分野　平方 藍

P-104　高齢発症 ANCA 関連血管炎に対し適切な診断治療を行いフレイルへの進行を回避し得た一例

東京都健康長寿医療センター腎臓内科・透析科
井沢 理乃

14：00～15：00
ANCA 関連腎炎・血管炎３　ポスター

司会　古殿孝高（NTT 東日本関東病院高血圧・腎臓内科）

P−105 PR3−ANCA 陽性の抗 GBM 抗体腎炎を発症し血漿交換を施行した高齢患者の一例

山形市立病院済生館 我妻 健

P−106 小児における抗 GBM 抗体および MPO−ANCA 陽性半月体形成性糸球体腎炎の 1 例

吉林大学第二病院腎臓内科 Guan Yucan

P−107 MPO−ANCA および抗GBM抗体共陽性の急速進行性糸球体腎炎の一例

自治医科大学附属さいたま医療センター
常喜 丈彦

P−108 関節リウマチに合併した ANCA 関連血管炎の一例

山形市立病院済生館 我妻 健

P−109 関節リウマチ治療中に，膜性腎症合併の ANCA 関連腎炎を発症した一例

浜松医療センター 畦倉 康平

P−110 ANCA 関連間質性肺炎に発症した新規 ANCA 関連腎炎と膜性腎症に対するステロイド早期減量治療の奏功例

日本医科大学内分泌代謝・腎臓内科 佐藤 匠

P−111 MPO−ANCA と PR3−ANCA の Double positive かつ膜性腎症所見を認めた顕微鏡的多発血管炎の一例

聖隷三方原病院 河合 佑樹

P−112 硬化糸球体が大半であった ANCA 関連血管炎において透析離脱を得た 1 例

筑波大学医学医療系腎臓内科 緒方 寛

学術講演抄録

大会長講演 …… (574)
招請講演 …… (575)
特別講演 …… (576)
理事長企画 1～2 …… (577)
大会長企画 1～4 …… (579)
シンポジウム（SY） 1 ～8 …… (580)
ワークショップ 1～2 …… (589)
教育企画 1～3 …… (591)
教育講演 1 ～8 …… (592)
病理企画 1～3 …… (593)
ダイバーシティ推進委員会企画（CP） 1～3 …… (595)
研究倫理・医療倫理に関する研修会 …… (596)
療養指導士企画 1～4 …… (596)

一般演題抄録

一般演題（口演：O）001～434 …… (598)
一般演題（ポスター：P）001～112 …… (671)

＊患者プライバシーに関する情報は特定できないように修正しております.

大会長講演

臨床腎臓病学の光を遍く届ける
―エビデンスから制度へ，そして地域へ―

岩手医科大学医学部内科学講座腎・高血圧内科分野 旭 浩一

2008年の腎疾患対策検討会報告書「今後の腎疾患対策のあり方について」，さらに2018年の「腎疾患対策検討会報告書〜腎疾患対策の更なる推進を目指して〜」に基づき，オールジャパン体制による腎臓病対策の社会実装が進められてきた．その中で様々な公的研究班が対策の原動力となっている．筆者は2008年から，特定健診における慢性腎臓病の位置付けと制度改善を目的とする数次の公的研究班に参画し，全国の共同研究者とともに特定健診データを収集し，エビデンス創出に取り組んできた．その成果の一部は，第3期特定健診・保健指導における血清クレアチニンの詳細検査項目への位置付けや，腎健診受診者への保健指導，医療機関紹介基準の提言などに反映された．この研究班で蓄積された膨大なデータは，現在もJapan Specific Health Checkup（J-SHC）Studyで活用され発信が続いている．一方，対策の社会実装や新しい診断・治療の均霑の現場である地域に目を向けると，その実情は千差万別である．とくに地域の医育機関に腎臓病の教育・診療体系の歴史的蓄積がなく，域外の診療文化との交流も乏しい場合，診断・治療の進歩や対策の恩恵を地域に迅速に届けることは難しい．筆者は2018年以来，このような地域の医育機関で腎臓内科の創設と診療・教育体制の構築に取り組んできた．振り返れば，これらの取り組みは期せずして，エビデンスを生み，制度につなぎ，さらに地域の診療現場へ届けようとする一連の歩みであったように思う．本大会に集う一人ひとりが，それぞれの持ち場から，臨床腎臓病学の進歩から生まれる「光」を，社会へ，地域へ，そして一人ひとりの患者へ遍く届けるために何ができるのか，ともに考えてみたい．

招請講演

腎疾患における細胞外小胞研究：リキッドバイオプシーとEV創薬の最前線

東京医科大学医学総合研究所　落谷　孝広

細胞外小胞（Extracellular Vesicles：EV）は，あらゆる細胞から分泌されるナノサイズの膜小胞であり，microRNA，mRNA，タンパク質，脂質などの生理活性分子を運搬することで細胞間コミュニケーションを担っている．近年，EVが腎疾患の発症や進展に深く関与することが明らかとなり，その病態理解のみならず，新たな診断法や治療法への応用が期待されている．腎臓は糸球体，尿細管，血管内皮細胞，免疫細胞など多様な細胞から構成される高度な情報伝達ネットワークを有する臓器である．急性腎障害や慢性腎臓病では，障害を受けた細胞から放出されるEVが炎症反応や線維化を誘導する一方で，組織修復にも関与することが報告されている．また，糖尿病性腎症や糸球体疾患においては，EVに含まれるmicroRNAやタンパク質が病態の進行や予後と関連することが示されている．さらに，尿中EVは腎組織由来の情報を反映することから，非侵襲的なリキッドバイオプシーとして注目されている．近年のオミクス解析技術の進歩により，尿中EVを利用した早期診断や病態評価の可能性が広がっている．一方，間葉系幹細胞由来EVをはじめとする治療用EVは，抗炎症作用や抗線維化作用を介して腎障害を改善することが報告されており，次世代の細胞非依存型再生医療として開発が進められている．本講演では，腎疾患におけるEV研究の最新動向を概説するとともに，病態形成機構，尿中EVを用いた診断技術，ならびにEV創薬・再生医療への展開について紹介し，腎臓病学における今後の可能性について考察する．

特別講演

DTx がもたらすヘルスケアの改革

東京大学大学院医学系研究科公共健康医学専攻健康行動情報・治療学分野 脇 嘉代

近年，糖尿病の予防・管理・治療を目的に，ICT を活用したデジタルヘルスシステムが欧米を中心に開発・活用され，その有効性が示されている．国内でも，禁煙や高血圧，不眠症，ADHA を対象とした digital therapeutics（DTx）が software as a medical device（SaMD）として保険収載されるなど，治療への応用が進んでいる．当研究室では，2009 年より 2 型糖尿病患者を対象とした自己管理支援システム DialBetics をはじめとする複数のシステムを開発し，臨床研究によりエビデンスを蓄積してきた．AMED の研究事業では，DialBetics を改修した DialBetesPlus を用い，diabetic kidney disease（DKD，糖尿病腎症 2 期）患者を対象にランダム化比較試験を実施し，1 年後の尿アルブミン・クレアチニン比および HbA1c の有意な改善を明らかにした．この結果を受け，歩数増加に着目し，社会的認知理論および多理論統合モデルを取り入れて自己効力感を高め行動変容を促す歩行支援システム StepAdd を開発，パイロットスタディを経て医師主導治験を実施した．さらに，食事や睡眠に着目したシステムを開発して臨床研究を進めるとともに，食物繊維の摂取増加を支援する FiberMore を開発し，ランダム化比較試験によりその有用性を検証した．近年は生成 AI を活用し，それぞれの利用者の生活背景や嗜好に応じた個別性の高い対話的支援を実現するとともに，利用者の継続的な関与，すなわちエンゲージメントの向上を図る仕組みの構築に取り組んでいる．今後も，デジタルヘルスシステムの実装と社会への普及に向けた研究を推進していく．

理事長-1

腎臓病の克服を目指して―日本腎臓病協会の挑戦―

川崎医科大学高齢者医療センター　柏原　直樹

日本腎臓病協会（JKA）は「腎臓病の克服」を掲げ，CKD の普及啓発・診療連携，腎臓病療養指導士の育成，患者・関連団体との協働を進めてきた．またアカデミア・企業・行政の連携プラットフォーム（KRI-J）を構築し，セクターを超えた協働を進めている．かつて腎臓病は，治療法が限定されていたが故に早期発見意義の普及の障壁となった時代があった．

しかしながら治療薬開発の急速な進歩によって早期発見により治癒をも期待できる時代へ大きく変わりつつある．その意味でも，労働安全衛生法に基づく一般健康診断の検査項目に血清クレアチニン値が含まれることになった意義は大きい．また腎臓難病の診療の主体は専門医になることが予想される．専門医の数は限定されており，より大きな問題は偏在していることである．この解決策として協力医制度の構築にも取り組んでいる．地域の医療資源の多寡に影響されず，どこにいても良質な腎臓病診療を享受できる環境を整備してゆきたい．海外で開発される有効な薬剤の国内導入の遅滞（ドラッグラグ・ロス）の回避も重要な課題である．さらに超高齢社会では，患者・家族の価値観と人生に寄り添う Conservative Kidney Management（CKM），緩和医療の確立も重要な課題である．

予防・早期発見から革新的治療，そして人生の最終段階まで，本講演では，腎臓病を克服する未来に向けた JKA の挑戦を展望したい．

理事長-2

慢性腎臓病　CKD の治療と管理の現状と未来

東京大学　南学　正臣

日本腎臓学会の目的は，腎臓学とそれに関連する諸分野の研究調査を行いながら，国民への知識の普及を図り，さらに学術を発展させ国民に還元することである．先人たちの努力と学会員の皆様の活躍で，CKD の治療と管理は格段の進歩を遂げ，遂に新規透析導入患者数の減少を達成することが出来ている．CKD は，腎臓単体の疾患ではなく，心臓や代謝（糖尿病・肥満など）が互いに悪影響を及ぼし合う CKM（心血管・腎臓・代謝）症候群という全身のバランスの障害として捉えるべきである．これまでの治療は RAS 阻害薬による血圧管理が中心であったが，現在はこれに SGLT2 阻害薬，non-steroidal MRA，GLP-1 受容体作動薬を加える Four pillars approach が主流となっている．IgA 腎症に対する特異的な治療薬や，CKD に対するアルドステロン合成酵素阻害薬の開発も進み，残余リスクに対する治療介入も可能となってくることが期待されている．今後は医療のデジタル化が重要となってくる．Wearable device を用いた遠隔医療が対面診療とともに重要な診療手段となる．更に，診療の現場における AI の利用も急激に進んでいくことが予想される．これらの新しい技術については，その利点と限界および問題点をきちんと見極めながら活用することが必要である．

大会長企画 1

労働安全衛生法に基づく一般健診項目改定の経緯

順天堂大学医学部附属浦安病院総合診療科/愛友会上尾中央総合病院腎臓内科
山田　洋輔

労働安全衛生法に基づく一般健康診断は，労働者の健康状態を把握し，その結果に基づいて労働時間の短縮や作業転換などの事後措置を行うことにより，疾病の発症や増悪を防止し，安全で健康的な就業環境を確保することを目的としており，事業者による労働者の健康管理や就業管理のための基盤となる制度として位置付けられている．一般健康診断の検査項目は，労働者を取り巻く健康課題や医学的知見の変化を踏まえ，これまで段階的に見直されてきた．昭和47年の制度創設時には結核等の感染症対策を中心とした内容であったが，その後の高齢化や生活習慣病の増加等を背景として，貧血検査，肝機能検査，脂質検査，心電図検査，血糖検査などが追加され，脳・心臓疾患の予防等の観点から検査項目の充実が図られてきた．近年では，急速に進む高齢化の中，職業生活が長期化してきていることや，健康診断についての医学的知見が集積されてきている状況を踏まえ，「労働安全衛生法に基づく一般健康診断の検査項目等に関する検討会」において検査項目等について検討が行われた．一般社団法人日本腎臓学会からの提案を踏まえた議論がなされ，令和7年12月には血清クレアチニン検査の追加が提言された．本講演では，一般健康診断制度の目的と検査項目改定の歴史的経緯を概説するとともに，今回の見直しに至った背景や今後期待される産業保健と腎臓病診療の連携，日本腎臓学会として求められる対応等について説明する．

大会長企画 2

労働安全衛生法に基づく一般健診への血清クレアチニン値の追加

大阪大学腎臓内科学
猪阪　善隆

労働安全衛生法に基づく一般健康診断項目にはこれまで血清クレアチニン検査は入っていないかった．日本腎臓学会は健康診断への血清クレアチニン検査追加の要望を2016年にも提出していたが，「血清クレアチニン検査については，糖尿病性腎症の原因と考えられる高血糖，腎硬化症の原因と考えられる高血圧等の基礎疾患を含めて労働者の健康状態等を勘案しながら医師が必要と認めた場合には同一検体等を利用して実施することが望ましい検査項目とする.」として却下されていた．しかし，CKDの重症度判定に蛋白尿とeGFR（血清クレアチニン）は必須である．そこで，理事長直轄重点事業委員会として再度理論武装のうえ要望したところ，一般健康診断項目にはこれまで血清クレアチニン検査が追加されることとなった．今回の大会長企画では，健診項目を検討する際の要件，着眼点，特に業務起因性や増悪性，事後措置についてお話ししたい．

大会長企画 3

日本産業衛生学会・日本腎臓学会合同クレアチニン検査追加に伴うガイダンス作成委員会からの報告

[1]横浜市立大学循環器・腎臓・高血圧内科学/市民総合医療センター，[2]順天堂大学医学部附属浦安病院総合診療科，[3]横浜市立大学循環器・腎臓・高血圧内科学
田村　功一[1]，山田　洋輔[2]，藤村　実穂[3]

2025年12月に取りまとめられた「労働安全衛生法に基づく一般健康診断の検査項目等に関する検討会報告書」において，一般健康診断への血清クレアチニン検査の追加が提言されました．これにより，2027年4月より，一般健康診断において血清クレアチニン値およびそれから算出される推算糸球体濾過量（eGFR）が必須化されることから，これまで把握が困難であった蛋白尿のない慢性腎臓病患者を発見できる機会が増えることが期待されます．今回の，一般健康診断への血清クレアチニン検査の追加に伴い，同検査結果が現場で積極的かつ有効に活用されるよう，今一度情報を整理する必要があります．一方で，腎機能低下が認められた場合であっても，その原因や重症度はさまざまであり，一律に就業上の措置や医療機関への受診が必要となるわけではありません．加齢による変化，尿所見や合併症の有無，職務内容や労働環境などを踏まえ，個々の状況に応じた評価と対応が求められます．こうした背景から，前述の報告書においても，産業医等が有所見者への対応を行う際に参考となるマニュアルの作成が期待される旨が記載されました．そこで，一般健康診断で腎機能低下が認められた労働者に対して，産業医がどのような評価を行い，どのような健康管理や就業上の措置等を検討すべきかについて，実務上の考え方を提案することを目的として，日本腎臓学会および日本産業衛生学会が共同で「労働安全衛生法に基づく一般健康診断における血清クレアチニン検査対応マニュアル」を作成中です．

大会長企画 4

産業医・かかりつけ医向けガイダンス作成方針：日本産業衛生学会の立場から

東京慈恵会医科大学環境保健医学講座
須賀　万智

日本成人の8人にひとりが慢性腎臓病（CKD）であると推計されており，働く人の健康に大きな影響を与えうる疾患として，早期に適切な治療に導き，重症化を防ぐことが求められる．CKDは病期がかなり進行するまで自覚症状が乏しいため，健康診断が早期発見に重要な役割を果たすが，労働安全衛生法に基づく一般健康診断には「尿検査（尿中の糖および蛋白の有無の検査）」しか含まれておらず，しかも尿蛋白陽性を指摘されても受診せずに放置されることが少なくなかった．
このたび，「労働安全衛生法に基づく一般健康診断の検査項目等に関する検討会報告書」（令和7年12月24日公表）に基づき，血清クレアチニン検査が追加される方針となった．既存検査項目では検出できない腎機能低下者を把握できるようになると期待される一方，腎機能低下が疑われる有所見者に対して，どのように対応すべきかの方針を明確にすることが望まれる．このため，日本腎臓学会と日本産業衛生学会による「クレアチニン検査追加に伴うガイダンス作成合同委員会」を立ち上げ，産業保健現場における実現性，実効性を考慮した基準を検討することになった．本抄録作成時点（2026年6月）では，まだ議論を始めたばかりで具体的な内容が見えていないが，本学会が開催される頃には一定の方向に収束しているものと思われる．

SY1-1
微小変化型ネフローゼ症候群・巣状糸球体硬化症

東京女子医科大学
白井　陽子

2022 年に，微小変化型ネフローゼ症候群（MCNS）の病態における抗 nephrin 抗体の関与が報告され（Watts AJB et al., J Am Soc Nephrol, 2022），重要な発見として注目された．その後，我々は，移植後 FSGS 再発（recurrent FSGS：rFSGS）を来した小児腎移植例 11 例全例で血漿中抗 nephrin 抗体が陽性であり，超解像顕微鏡を用いた解析により，全例の移植腎生検検体において nephrin と共局在する点状 IgG 沈着を認めたことを報告した（Hattori M. et al. Am J Transplant, 2022, Shirai Y et al., Kidney Int, 2024）．当科では，MCNS および FSGS 症例における血清・血漿中抗 nephrin 抗体の定量に加え，腎生検組織を用いた病理学的解析を行っている．さらに，抗 nephrin 抗体が関与する特発性ネフローゼ症候群の病態解明および治療法開発を目的として，抗 nephrin 抗体のエピトープ解析や B 細胞サブセット解析にも取り組んでいる．また近年，nephrin 以外のスリット膜構成分子に対する自己抗体の存在も報告されている．当科でも，抗 nephrin 抗体に加え，抗 podocin 抗体および抗 Kirrel1 抗体の解析を行い，rFSGS を呈した小児腎移植例では 19 例中 11 例（58%）で複数の抗スリット膜抗体が検出されることを報告した（Shirai Y et al., Kidney Int Rep, 2026）．今後，これらの自己抗体の産生機序が明らかになれば，病態に基づく特異的治療法の開発につながることが期待される．

SY1-2
膜性増殖性糸球体腎炎（C3 腎症）

千葉大学大学院医学研究院腎臓内科学
本田　大介

膜性増殖性糸球体腎炎（membranoproliferative glomerulonephritis：MPGN）は，糸球体基底膜の二重化とメサンギウム増殖を特徴とする組織学的診断名として捉えられている．しかし，従来のように形態学的に MPGN と診断するだけでは病態や病因に応じて施行されるべき適切な治療につながりにくいため，現在では背景となる免疫複合体介在性機序や補体介在性機序に基づく病態や病因に沿って診断や治療を進める重要性が認識されるようになった．このように，MPGN という診断名の呼称に関する概念は大きく変化し，病理所見と臨床情報を統合した診断アプローチが重要視されるようになっている．特に，この概念に基づき，免疫グロブリン沈着を伴わないあるいは伴ったとしても免疫グロブリン沈着は少量で，これに比較して著しい C3 の沈着を認める補体関連 MPGN を C3 腎症として，免疫グロブリン沈着が優位である免疫複合体関連 MPGN と病態的に独立した疾患群として位置付けられるようになった．C3 腎症は，補体制御因子の遺伝学的異常や補体関連自己抗体による補体第二経路の異常活性化に基づき，補体系制御破綻によって発症するため，補体系を標的とする治療戦略の開発がなされ，実用化されている．MPGN 診療は，組織学的診断から病態診断へと変遷し，さらに病態や病因ごとに応じた個別化治療へと大きく変革しつつある．本発表では，MPGN を呈する糸球体疾患の病態や病因に基づいた診断と治療戦略について最新のエビデンスにもとにアップデートする．

SY1-3
IgA 腎症の病態理解と新規治療薬

順天堂大学腎臓内科
二瓶　義人

IgA 腎症は，腎糸球体メサンギウム領域への IgA 抗体の沈着を特徴とする，世界で最も頻度の高い原発性糸球体腎炎である．本症の治療は，長らくレニン・アンジオテンシン系阻害薬，副腎皮質ステロイド，扁桃摘出術を中心に行われてきた．しかし近年，尿蛋白減少が腎予後を予測するサロゲートエンドポイントとして確立されたことを契機に，多くの新規治療薬の開発が進んだ．これらの新規治療薬の有効性を示す臨床試験の結果を受け，KDIGO ガイドライン 2025 では，IgA 腎症特異的な病態を標的とする治療と慢性腎臓病に対する治療を組み合わせる新たな治療戦略が提唱されており，IgA 腎症診療は大きな転換期を迎えている．IgA 腎症の病態は multi-hit 病態仮説によって説明される．糸球体に沈着する IgA は，ヒンジ部 O 結合型糖鎖にガラクトースを欠損した IgA1（Galactose deficient IgA1：Gd-IgA1）であり，現在，その産生異常が病態の主軸と考えられている．血中で増加した Gd-IgA1（hit1）は，これに対する内因性 IgG/IgA 抗体と高分子免疫複合体を形成し（2nd・3rd hit），糸球体に沈着して補体活性化を伴う炎症を惹起することで，メサンギウム増殖を主体とする糸球体障害を引き起こす（4th hit）．新規治療薬の多くは，この各病態段階を標的として設計されている．本講演では，IgA 腎症の multi-hit 病態仮説を概説するとともに，新規治療薬がそれぞれどの病態機序を標的として開発されたのかを整理する．さらに，KDIGO ガイドライン 2025 における治療戦略との関連を踏まえ，各治療薬の位置づけと今後の実臨床における課題について考察する．

SY1-4
ANCA 関連腎炎の治療戦略

杏林大学腎臓・リウマチ膠原病内科
川嶋　聡子

ANCA 関連血管炎（AAV）は微小・小型血管の壊死性血管炎を主徴とし，重篤な糸球体腎炎などを引き起こし，急速進行性糸球体腎炎（RPGN）を呈し，末期腎不全（ESKD）に至ることも少なくない．病態には NETs や代替補体経路の活性化が深く関与する．治療は「寛解導入療法」と「寛解維持療法」の 2 つの時期を意識した治療選択を行う．寛解導入時には，腎機能による用量調整が不要で維持まで一貫して使用できるリツキシマブがシクロホスファミドに代わり選択されやすい．また，血漿交換療法はサブ解析で初期の腎機能回復や重症例の ESKD 抑制効果が再評価されている．グルココルチコイド減量や腎機能改善効果が期待されるアバコパンは，本邦の実臨床で重篤な肝機能障害等の報告もあり，慎重な対応がなされている．急性期の治療が進歩する一方，壊死性変化を脱した腎病変は線維化し CKD へと移行するため，寛解維持による再発抑制だけでなく，血圧管理や腎保護薬の適正使用といった包括的な CKD 管理を早期から並行することが長期予後改善に不可欠である．治療の歴史的な進歩も踏まえながら，急性期から慢性期管理までを見据えた ANCA 関連腎炎における戦略を概説する．

SY1-5

ループス腎炎 update 2026

群馬大学腎臓・リウマチ内科学
池内　秀和

ループス腎炎（LN）は全身性エリテマトーデス（SLE）の最重篤な臓器病変であり，生命・生活予後に多大な影響を及ぼす．近年，遺伝学的背景を基盤とする自己抗原反応性樹状細胞の出現，それに続くT・B細胞や自己抗体産生性形質細胞の活性化など，LN発症に至る病因解明が進んだ．それに伴い活性化を仲介する各種サイトカインや免疫細胞を標的とした新規薬剤が登場し，予後の向上が期待されている．
本講演では，指定難病患者データベース（NDDID-J）を用いて解析された本邦のSLE診療の現状を紹介し，最新ガイドラインを基にLN治療戦略を再考する．
実臨床における最大の焦点はグルココルチコイド（GC）の毒性軽減である．NDDID-Jの解析では，長期経過例の64％が治療推奨であるPSL 5 mg/day以下を達成できておらず，ステロイド依存に伴う高血圧や圧迫骨折，大腿骨頭壊死などの合併症蓄積が深刻な課題として浮き彫りとなった．これに対し新ガイドラインでは，禁忌のない全例へのヒドロキシクロロキン（HCQ）投与を推奨し，早期からの多剤併用によるGC最小化と速やかな減量方針を明確化している．Class III/IVの寛解導入では，GC＋ミコフェノール酸モフェチル（MMF）/シクロホスファミド間欠大量静注療法の標準治療に加え，ベリムマブ併用や，初期GCを低用量としたMMF＋ボクロスポリン併用などの新規選択肢が提示された．また，Class V治療や，GFR・アルブミン尿に基づいたCKDリスク層別化に従うRAAS阻害薬，SGLT2阻害薬の導入など包括的管理も推奨されている．
選択肢の拡大により治療成績向上が期待されるが，一方で最適な使い分けや長期予後，HCQ網膜症に対する定期的な眼科スクリーニングの遵守など実臨床の課題も存在する．最新のエビデンスとリアルワールドの課題を共有し，今後のLN治療戦略を展望したい．

SY2-1

尿細管間質病変　病理診断からみたオーバービュー

札幌徳洲会病院病理診断科
柳内　充

尿細管・間質は腎容積の約80％を占め，その障害の程度は腎機能との相関も強い．尿細管間質障害は尿細管間質を主座とする一次的な疾患による変化と糸球体や血管の病変に続発する二次的な変化に大別される．一次的な尿細管間質疾患の原因は，感染・薬剤・免疫異常など多岐にわたる．二次的な変化には，糸球体炎の周囲間質に限局する炎症による傷害，糸球体に関連したネフロンの尿細管萎縮/間質線維化が挙がる．血管病変によるものでは傷害された血管の支配領域に生じる区域性の尿細管萎縮や間質線維化などがある．尿細管・間質の変化は概して非特異的であり，形態学的所見のみで鑑別することはしばしば困難である．臨床経過と病理所見から総合的に判断する必要がある．
一般に病理診断では肉眼的・組織学的所見から所見を読み取り言語化して表現し，そののちに臨床情報を加味して診断を導くことが要求される．基盤は肉眼的・組織学的変化をとらえることであり，成書の記載にある疾患の所見欄と一致するかcherry-pickingする作業とは異なるのが原則である．尿細管・間質疾患において原則通りに診断することは非常に困難な作業であるが，原則通りの病理診断学的アプローチからみた尿細管間質病変の概説を試みたい．

SY2-2

単クローン蛋白関連の尿細管間質障害

市立札幌病院病理診断科
山口　貴子

Monoclonal gammopathy（MG）とは，単クローン性免疫グロブリン（Ig）またはその断片が血中・尿中，あるいは両方に存在する状態であり，多くはBリンパ球または形質細胞の単クローン性増殖（リンパ増殖性疾患，形質細胞腫瘍など）を背景とする．M蛋白はその量的異常または質的異常により，尿細管内円柱形成，結晶形成，組織沈着，線維形成などを介して多彩な腎疾患をきたす．これらを総称してM蛋白関連腎症という．2025年に発表されたRPS/IKMGコンセンサスレポートでは，M蛋白関連腎症は6つのカテゴリーに分類され，各病型の病理学的定義や診断基準が提唱された．尿細管間質障害としては，(1) 軽鎖円柱腎症（LCCN），(2) 結晶性軽鎖近位尿細管症（crystalline LCPT），(3) 非結晶性軽鎖近位尿細管症（noncrystalline LCPT），(4) 単クローン性免疫グロブリン沈着症（MIDD），(5) Ig関連アミロイドーシスが重要である．LCCNは，遠位尿細管内で軽鎖が濃縮し円柱を形成することで閉塞性腎症を引き起こし，多くは急速な腎機能低下として発症する．Crystalline LCPTでは近位尿細管上皮内に結晶が形成され，Fanconi症候群を伴うことが多い．Noncrystalline LCPTでは，近位尿細管における高濃度の単クローン性軽鎖の生理的再吸収との鑑別が問題となる．病型診断には腎生検が不可欠であり，臨床像を踏まえ，光顕，κ/λを含む蛍光抗体法，電顕を統合して評価する．通常の凍結切片を用いた蛍光抗体法で検出困難な場合には，パラフィン切片を用いた蛍光抗体法などによる検索も有用である．今回はLCCN，crystalline LCPT，noncrystalline LCPTを中心に概説する．

SY2-3

自己免疫疾患と尿細管間質障害

金沢大学腎臓・リウマチ膠原病内科
原　怜史

自己免疫疾患における腎障害は糸球体病変に注目されることが多いが，尿細管間質病変も腎予後を規定する重要な病態である．自己免疫疾患による尿細管間質障害は，尿細管間質を主病変とする炎症性病変と，血管病変に伴う虚血性障害に大別される．前者の代表としてシェーグレン病，IgG4関連腎臓病（IgG4-RKD），ANCA関連血管炎（AAV）が挙げられ，後者には強皮症腎クリーゼや抗リン脂質抗体症候群に伴う血栓性微小血管症が含まれる．ループス腎炎（LN）は両者の病態を呈し得る．これらの疾患では，病変分布，浸潤炎症細胞の構成，障害血管の種類などに特徴があり，病理学的鑑別の重要な手掛かりとなる．
近年の単一細胞解析および空間オミクス解析の発展により，尿細管間質領域における免疫細胞サブセットの多様性と，免疫細胞間あるいは免疫細胞と腎固有細胞との空間的相互作用が明らかになりつつある．LNでは，CD8＋T細胞，&gammaδT細胞を含むCD4$^-$T細胞集団がニッチを形成し末期腎不全への進展と関連することや，T細胞集団とは別に単球やマクロファージの集団がニッチを形成していることが報告されている．AAVにおいても，Th1/Tc1およびTh17/Tc17によるエフェクターT細胞やマクロファージが病態形成に関与していることが示されている．IgG4-RKDにおいても，濾胞性ヘルパーT細胞や細胞傷害性T細胞に加え，新たなT細胞およびマクロファージサブセットの関与が示唆され，その病的意義の解明が期待される．
本講演では，自己免疫疾患における尿細管間質障害の病理学的特徴と最新の空間オミクス解析から得られた知見を概説し，病態形成機序および今後の治療標的としての可能性について考察する．

SY2-4
免疫チェックポイント阻害薬関連の尿細管間質障害

日本医科大学大学院医学研究科内分泌代謝・腎臓内科学分野
荒谷　紗絵

免疫チェックポイント阻害薬（immune checkpoint inhibitor；ICI）は，これまでとは異なる作用機序によりがん治療のマネジメントに革新をもたらし，適応が拡大している．一方，免疫関連有害事象は全身臓器に及び，腎臓もその標的の一つである．ICI 関連腎障害は比較的まれな有害事象とされているが，実際の臨床現場では ICI による急性腎障害（acute kidney injury；AKI）にしばしば遭遇し，看過できない病態である．ICI 関連腎障害の腎病理像は尿細管間質性腎炎を呈することが最も多い．発症機序としては，PD-1/PD-L1 経路遮断による腎内自己反応性 T 細胞の活性化，および過去に曝露された腎炎惹起性薬剤に対する潜在的免疫寛容の破綻が想定されている．組織所見ではリンパ球を主体とする間質性炎症，尿細管炎，ときに肉芽腫形成を伴うことが多い．一方，好中球や好酸球が主体の炎症細胞浸潤を呈する例もあり，ICI 関連腎症なのか，感染症や他の薬剤性によるものなのか，鑑別に苦慮することも少なくない．実際，がん治療中の現場では，感染症，抗菌薬，他の抗がん剤，腎前性因子など多様な腎障害のリスクが混在しており，ICI による AKI か否かの鑑別は，組織所見をもってしても困難となりうる．なお，本講演では詳述しないが，ICI による糸球体病変の報告も増えており，非典型的な経過をたどる場合や，AKI を伴わない蛋白尿・血尿単独例においては，積極的な組織診断の検討が望まれる．昨今，抗がん剤の進歩は目覚ましく，免疫関連治療薬は ICI にとどまらず新たな手法が次々と開発されており，Onco-nephrology の領域も今後ますます需要が広がると予想される．腎臓内科医にはがん治療薬関連腎症を病理所見と合わせて理解することが求められている．こうした視座を踏まえつつ，本講演では ICI 関連の尿細管間質障害について概説する．

SY3-1
新しい多発性嚢胞腎診療ガイドラインを紐解く

北海道大学病院
西尾　妙織

今回，エビデンスに基づく多発性嚢胞腎 PKD 診療ガイドライン 2026 が発刊された．本ガイドラインでは，まず常染色体顕性多発性嚢胞腎（ADPKD），常染色体潜性遺伝性多発性嚢胞腎（ARPKD）ともに診断基準が変更された事が解説されている．ADPKD，ARPKD ともに遺伝病でありながら，遺伝学的検査が診断基準に入っていなかった事が問題視され，本診断基準に盛りこまれた．これにより遺伝子診断が保険適応にあることが期待される．また，ADPKD では重症度基準も改定され，Mayo 分類が追加された．これは，ADPKD には透析に至るような重症から軽症からまで様々患者がいる．新薬開発が急激に進むが，これらの薬剤は Mayo 分類 1C〜1D に該当する重症患者に対して治療をする方向になる事が予測されるためである．さらに，今回のガイドラインでは ADPKD の有病率が変更されている．これまで本邦の ADPKD 患者は 3,055 人に 1 例と推定されるとされていたが，日本全国を対象とした疫学調査を行った結果，2022 年時点の ADPKD 患者数は 2,335 人に 1 例と推定されると変更された．治療に関しては，トルバプタン治療が推奨グレード 1A であり，現在使用できる根本的治療薬であることは変更ない．その他，飲水は ADPKD の進行抑制に推奨されるか？という CQ が追加された．さらに食事指導の際に有用なタンパク質制限，カロリー制限，食塩制限につての記載もある．その他の薬剤については，メトホルミン，SGLT2 阻害薬，MR 拮抗薬，ARNI についての解説している．合併症については日常臨床でもっとも治療で問題となる事の多い嚢胞感染や腫大した腎および肝のう胞に対する腎および肝動脈塞栓術について，また，血液透析・腹膜透析・腎移植の腎代替療法に関して ADPKD の観点から解説されている．本発表では，多くの先生に新しいガイドラインを使用したいと思っていただけるように紹介したい．

SY3-2
家族歴のない多発性嚢胞腎

[1]聖路加国際病院腎臓内科，[2]東京科学大学腎臓内科
藤丸　拓也[1]，森　崇寧[2]，蘇原　映誠[2]

常染色体顕性多発性嚢胞腎（ADPKD）患者の 10％から 25％は明らかな家族歴を認めない．家族歴を有する患者では画像診断基準が確立している一方，家族歴のない患者では診断基準のエビデンスは十分ではなかった．私たちは家族歴のない成人多発性嚢胞腎（PKD）患者を対象に網羅的遺伝子解析を行い，*PKD1* または *PKD2* の病的バリアントを有する患者では，腎腫大および多発性肝嚢胞を有する頻度が有意に高いことを報告した（2018 *Clin Genet*）．この結果は，家族歴のない PKD においても，典型的な画像所見が ADPKD 診断の重要な根拠となることを示している．
また，近年の次世代シークエンサーの普及により，ADPKD の原因遺伝子は *PKD1*, *PKD2* に加え，*GANAB* や *IFT140* などへ広がり，ADPKD は多様な遺伝学的背景を有する疾患として再定義されつつある．私たちの家族歴のない成人 PKD コホートでは，家族歴を有する PKD コホートと比較して *IFT140* 関連 PKD の頻度が高かった（2024 *Kidney Int Rep*）．また，*IFT140* 関連 PKD は，高年齢でも腎機能障害が比較的軽度で，非典型的な腎嚢胞分布を示し，肝嚢胞を欠くことを明らかにした．これらの所見は，*IFT140* 関連 PKD の表現型が軽症であるため，親世代の PKD が未診断である可能性を示唆している．
一方，家族歴のない成人 PKD 患者の約 40％は既知の ADPKD 原因遺伝子に病的バリアントを認めず，新たな原因遺伝子の存在が示唆されている．私たちの PKD コホートにおいて，これらの患者に全ゲノムシークエンスを実施した結果，X 染色体上の繊毛関連遺伝子 *CFAP47* を新たな PKD 原因遺伝子候補として同定した（2024 *Kidney Int Rep*）．
本講演では，家族歴のない PKD を切り口として，画像診断，遺伝学的背景，および新規原因遺伝子に関する最新の知見を概説するとともに，ADPKD の疾患概念の変遷と今後の個別化診療への展望について考察する．

SY3-3
新薬を求めて―現在進行中の多発性嚢胞腎臨床研究 overview―

順天堂大学泌尿器科学講座
河野　春奈

常染色体顕性多発性嚢胞腎（ADPKD）は，トルバプタンにより疾患治療の時代が開かれた一方，忍容性，肝機能障害，効果の個人差などの課題から，近年次世代治療の開発が世界的に進んでいる．創薬の標的は従来のバソプレシン/cAMP 経路を越え，miR-17 を標的とする RNA 医薬，PAPP-A/IGF シグナル阻害，代謝リプログラミング，細胞増殖・炎症制御などへ拡大している．この潮流の中で本邦は，国際共同治験への参加にとどまらず，日本発の創薬・臨床研究を展開している．患者由来 iPS 細胞を用いた嚢胞形成モデルから見出されたタミバロテン（RN-014）は国内で第 II 相試験が進行し，PAPP-A を標的とするモノクローナル抗体 ABBV-CLS-628 の国際共同第 II 相試験も本邦施設で実施されている．さらに，PPARα 作動薬ペマフィブラートによる多施設無作為化比較試験，植物中心ケトジェニックダイエットによる代謝介入研究など，既存薬・栄養療法を含む独自の検証も開始されている．また，CKD 領域で腎保護効果が確立している SGLT2 阻害薬について，ADPKD に対する有用性については依然として議論があり，トルバプタン内服患者に対するダパグリフロジン上乗せ効果を検証する多施設共同無作為化並行群間試験の DAWN-PKD trial が計画されている．本講演では，世界の ADPKD 治療開発の流れを概観しつつ，現在進行中の国内治験・臨床研究の科学的背景と臨床的意義を整理し，日本が果たし得る役割と今後の個別化・併用療法の展望について考察する．

SY3-4

多発性嚢胞腎に対する腎移植治療

湘南鎌倉総合病院腎臓病総合医療センター
日髙　寿美，小林　修三

常染色体顕性多発性嚢胞腎（ADPKD）は，末期腎不全にいたる最も頻度の高い遺伝性腎疾患である．トルバプタンをはじめとする疾患進行抑制療法の普及や，2025年KDIGO Clinical Practice Guideline等の発刊により，診断・治療戦略は大きく進歩した．一方で，腎代替療法としての腎移植は依然として生命予後および生活の質（QOL）の改善に最も優れた治療法であり，その重要性は変わらない．
ADPKD患者に対する腎移植では，一般の腎不全患者とは異なる特有の課題が存在する．生体腎移植では血縁ドナーの適格性評価が重要で，画像診断に加えて遺伝学的検査の活用が求められる場面も増えている．また，巨大腎や巨大肝による移植スペースの問題，自己腎摘除の適応と実施時期，脳動脈瘤や肝嚢胞などの腎外病変への対応など，多角的な検討が必要である．近年では，自己腎摘除はルーチンには推奨されず，症例ごとに適応を判断することが推奨されている．
本講演では，最新のガイドラインと近年のエビデンスを踏まえ，ADPKD患者に対する腎移植の適応，術前評価，生体ドナー選択，自己腎摘除の考え方，術後管理や長期予後について概説する．また，腎移植を見据えた長期的な保存期患者マネジメントについても紹介し，日常診療に役立つ実践的なポイントを議論したい．

SY4-1

サルコペニア・フレイルを有するCKD患者に対する腎臓リハビリテーションの課題と展望

国際医療福祉大学腎臓内科
内山　清貴

慢性腎臓病（CKD）患者は，ホルモン異常，慢性炎症，代謝性アシドーシス，低栄養，身体活動量の低下などを背景に，筋力や身体機能が低下しやすい．さらに，サルコペニア・フレイルの合併は生命予後や腎予後の悪化と密接に関連することが知られている．
こうした背景のもと，腎不全モデルラットを用いた基礎研究を契機として，CKD診療は「運動制限から運動療法へ」というコペルニクス的転回を遂げた．『腎臓リハビリテーション診療ガイドライン 改訂第2版』では，血液透析患者を対象とした98編の無作為化比較試験（RCT）のメタアナリシスに基づき，運動療法が運動耐容能や健康関連QOLを改善することから強く推奨されている．保存期CKD患者および腎移植患者でも，RCTのメタアナリシスに基づき前版に引き続き運動療法が提案された．さらに，前版では十分なエビデンスがなかった腹膜透析患者についても，8編のRCTのメタアナリシスを踏まえ，新たに運動療法が提案されるに至った．すなわち，CKDのあらゆる病期・治療ステージで，運動療法の有用性を支持するエビデンスは着実に蓄積されつつある．
一方，RCTでは運動介入が困難な患者が除外されやすく，実臨床で最も介入を必要とする高度サルコペニア・フレイル患者が十分に検討対象となっていない可能性がある．実際，保存期CKD患者を対象としたBMIのメタアナリシスでは，我々の研究を除く海外の研究はすべて平均BMIが25 kg/m^{2}以上であり，日常診療で直面する痩せた高齢CKD患者像とは大きく異なる．
サルコペニア・フレイルを有するCKD患者に対する臨床研究およびエビデンス構築は，今後どのようにあるべきか．本講演では，持続可能な運動療法やアドヒアランスの維持を切り口に，今後の腎臓リハビリテーション研究の方向性について問題提起したい．

SY4-2

サルコペニア・フレイルを有する患者の運動指導

公益財団法人東京都医療保健協会練馬総合病院，慶應義塾大学スポーツ医学研究センター
東　宏一郎

スポーツ医学の主な対象であるアスリートにとって，わずかなトレーニング量の過不足は深刻なオーバートレーニング・デトレーニング，ひいてはスポーツパフォーマンス低下につながる．そのため，常にトレーニングの目的を明確にして質と量を厳密にコントロールする必要があり，詳細な運動処方・指導が求められる．それと同様に，高齢者や疾病者では，ただ運動・身体活動を推奨するだけでは不十分で，個々の運動習慣や体力，運動で増悪しかねない整形外科疾患，心血管疾患発症リスクなどを考慮に入れた上で，より個別化された運動処方・指導が求められる．例えば，1日1万歩のような健常人にむけた指導は，高齢者・疾病者など体力の劣るものでは，時間ばかりかかって効果が上がらない，続かないばかりか，整形外科疾患（膝痛・腰痛）の悪化にもつながりかねない．特にサルコペニア・フレイル患者では，レジスタンス運動の併用が有効となる．レジスタンス運動も難しい場合には，痛みに伴う筋緊張の改善や運動への導入として柔軟性運動がすすめられる．いずれにしても運動に対するリスクを強調するあまり，運動が制限されることは避ける必要がある．元々運動していない場合には，少量の運動でも初期には十分な効果が期待できることから，まずできることから始め，とにかく続けることの重要性が強調される．本講演では，CKDに限定せず，サルコペニア・フレイル患者に対する運動指導，特にロコモ度テスト（立ち上がり・2ステップ）の体力層別化の有用性などについて具体的に解説し，日常臨床で実践可能なアプローチを提示する．

SY4-3

運動療法の具体的実践―CPX（心肺運動負荷試験）による評価とノルディックウォーキングでの介入―

日本赤十字社医療センター
寸村　玲奈

慢性腎臓病（CKD）患者では，身体活動量の低下や運動耐容能の低下が多く，サルコペニア・フレイル，心血管イベント，生命予後との関連が指摘されている．このため，腎臓リハビリテーションにおける運動療法に伴う介入は不可欠である．しかし実臨床では，運動処方の方法や安全性への懸念から十分に普及しているとは言い難い．当院では，運動療法導入時にCPXを活用し，嫌気性代謝閾値（AT）や最高酸素摂取量（peak VO_2）などの指標に基づいた個別化運動処方を行うことで，安全かつ効果的な運動療法の実践を行っている．また，VE/VCO_2slope等を用いて介入効果を客観的に評価できる．CPXは運動耐容能を客観的に評価できるだけでなく，医学的に安全かつ適切な運動強度の設定に有用といえる．また，具体的な運動介入として，ノルディックウォーキングを導入している．ノルディックウォーキングは両手でノルディックポールを持ちながら歩行することで，上下肢を同時に使用し，バランスの改善や関節などの運動器への負担軽減，歩行速度の改善につながるウォーキング法であり，歩行能力や持久力の向上に加え，運動習慣の形成にも有効であると報告されている．本講演では，腎臓リハビリテーションにおける運動療法の意義を概説するとともに，CPXを用いた運動評価および運動処方の実際，さらにノルディックウォーキング介入の具体的な取り組みについて紹介する．実臨床での運用上の工夫や課題を共有し，腎疾患患者に対する運動療法の普及と発展について考えたい．

SY4-4

サルコペニア・フレイルを意識した栄養マネジメントの新たな視点

福島県立医科大学会津坂下腎栄養アカデミー
蒲澤　秀門，細島　康宏

慢性腎臓病（CKD）患者における食事・栄養療法および運動療法は，透析予防のみならず，身体機能および栄養状態の維持・改善の観点からも重要な治療アプローチである．「CKD 診療ガイドライン 2023」では，たんぱく質の過剰摂取が腎機能低下や死亡リスク増加と関連するとの報告があることから，保存期 CKD 患者に対しては，必要なエネルギー摂取量を確保しつつ，たんぱく質摂取量を適正に制限することが推奨されている．しかし近年，CKD 患者の高齢化が進み，サルコペニアやフレイル，多疾患併存を有する患者が増加していることから，腎保護のみを目的とした画一的な食事療法では十分とは言えない．特に高齢 CKD 患者では低栄養リスクが高く，腎機能のみならず生命予後や身体機能の維持を重視した栄養管理が求められる．腎機能低下速度，蛋白尿，腎代替療法導入リスクなども含めて総合的に評価した上で，たんぱく質制限の程度を個別化することが重要である．また近年では，植物性食品を中心とした食事が，食事性酸負荷の軽減を介した CKD 進行抑制や筋量維持に寄与する可能性に加え，リン負荷の軽減や腸内環境の改善など，多面的な効果を有することが報告されており，食事療法の選択肢の一つとして期待されている．さらに，腎臓リハビリテーションガイドラインの改訂に際し，保存期 CKD 患者における運動療法と食事・栄養療法併用の有効性を検証するためシステマティックレビューが実施され，両者の併用は身体機能，とくに VO_2 peak の改善に寄与する可能性が示された（Tsuchida Y et al. J Ren Nutr, 2025）．今後は，高齢化が進む CKD 患者に対して，その時点での最新のエビデンスを踏まえた食事・栄養療法および運動療法を，患者背景に応じて個別化した上で，多職種連携のもと包括的に実践していくことが重要と考えられる．

SY4-5

腎臓リハビリテーションの可能性―基礎研究の知見から―

[1]東北医科薬科大学リハビリテーション学，[2]山形県立保健医療大学・東北大学
伊藤　修[1]，上月　正博[2]

適度な運動は腎保護に働くとの報告があるが，そのエビデンスは未だ十分ではない．各種 CKD モデルラットを用いた基礎研究により，長期的運動が 1）高強度でも腎機能悪化はなく，むしろ腎機能を保護すること，2）糸球体硬化のみならず腎間質線維化も抑制すること，3）血圧，腎機能，腎組織像への効果が CKD モデルによって異なることなどを我々は明らかにしてきた．その機序には，降圧や糖・脂質代謝改善等の全身作用以外にも，腎内の NO 産生系の増強，酸化ストレスの軽減，レニン-アンジオテンシン系（RAS）やミトコンドリア機能の改善など多面的な作用が関与していた．RAS には，血管収縮や臓器障害に作用する ACE/AngII/AT1 受容体（AT1R）経路と血管拡張や臓器保護に作用する ACE2/Ang（1-7）/Mas 受容体（MasR）経路がある．5/6 腎摘除慢性腎不全ラットの腎において，アンジオテンシノーゲン（AGT），ACE，AT1R の発現が増加しており，長期的運動は AGT と ACE の発現を低下させた．また，5/6 腎摘除はレニン，ACE2，MasR の発現を低下させ，長期的運動はそれらの低下を回復させた．Dahl 食塩感受性ラットの腎において，高食塩や高フルクトース摂取は AGT，ACE，AT1R の腎発現を増加させ，長期的運動はこれらの発現を低下させた．また，高食塩や高フルクトース摂取はレニン，ACE2，MasR の発現を低下させ，長期的運動はこれらの低下を回復させた．高血圧自然発症ラットの腎においても同様な結果であり，健常人では中強度の持続運動が尿中 ACE2 や尿中 Ang（1-7）を増加させると報告されている．腎において長期的運動は ACE/AngII/AT1R 経路を減弱する一方，ACE2/Ang（1-7）/MasR 経路を増強し，この腎内 RAS の変化が腎血行動態や腎保護効果に関与することが示唆される．

SY5-1

全国多施設データに基づく腎病理画像解析

大阪大学腎臓内科学
松井　功，松本　あゆみ，猪阪　善隆

腎生検病理は腎疾患の確定診断と治療方針決定の根幹をなすが，その判読には熟練を要し，評価は施設間・判読者間で揺らぐ．近年は標本のデジタル化（whole slide image, WSI）が進み，計算機による定量的・客観的な病理解析への期待が高まっている．しかし深層学習に基づく解析には多様で大規模な学習データが不可欠であり，単一施設で扱える症例数では，まれな病変の学習や，見たことのない施設に対する汎化性能の確認には不十分である．我々は全国22施設以上から腎生検 WSI を収集し，約 5,000 症例規模のデータベースを構築してきた．これらの画像は染色法・スキャナ・標本作製条件が施設ごとに異なり，そのまま学習させたモデルの性能は施設をまたいで大きく低下する．この施設差に対し，ドメイン適応と半教師あり学習を組み合わせ，まれな糸球体病変を多施設横断的に検出する手法を確立した．さらに自己教師あり学習により，ラベルのない膨大な画像を表現学習に活用する方策を検討し，限られたアノテーションのもとでも病変の検出と定量を安定させる方向性を示した．一連の成果は，AI が施設の壁を越えて病理像を読み解く「全国の眼」となりうることを示す．一方で，正答していても注目領域が安定しない「脆い正しさ」も観察され，臨床応用には予測の根拠そのものの妥当性検証が欠かせない．さらに，AI が示す定量値を個々の患者の経過や治療反応とどう結びつけるかは，なお臨床医の解釈に委ねられる．本講演では，多施設データに基づく腎病理 AI の到達点と限界，そして人の判断と協働しながら診療に実装していく道筋を提示する．

SY5-2

腎病理解析における病理基盤モデルの活用

東京大学病院腎臓・内分泌内科
倉田　遊

近年の機械学習研究の発展に伴い，医療分野での AI の活用が進んでいる．病理画像解析はその代表例であり，画像分類，病変検出，セグメンテーションなど，さまざまなタスクへの応用が報告されている．さらに，セグメンテーションにより抽出した各構造の形態学的特徴を定量化し，得られたパラメータを網羅的に解析する pathomics の有用性が腎病理領域において報告されている．一方，セグメンテーションモデルの構築には，専門医による手作業での大量のアノテーション（教師データの作成）が必要であり，多大な労力と時間を要する．また，病理画像解析では施設間における標本処理方法やスキャナの違いに起因するドメインシフトと呼ばれるデータ分布のずれも重要な技術的課題の一つである．これらの課題に対する有望なアプローチとして，大量の病理スライドを用いて自己教師あり学習で事前学習させた病理基盤モデルが開発されている．自己教師あり学習は，ラベルのないデータから学習に必要な教師信号を生成し，データの特徴表現を獲得する手法である．代表的なアプローチとして，類似データは近く，異なるデータは遠ざかるように学習する対照学習や，データの一部を隠してそれを復元する生成・再構成などの方法がある．病理基盤モデルは，複数施設由来の大量の病理スライドで事前学習することで，ドメインシフトの影響を抑えつつ病理画像の特徴を効率よく抽出し，その後のさまざまな下流タスクに活用できる．現在公開されている病理基盤モデルの多くは，主としてがん領域の病理画像を用いて学習されている．発表者らがこれらのモデルを腎病理画像解析に適用したところ，病理基盤モデルが腎疾患に特異的な病理所見の特徴を捉えうることが明らかとなった．本講演では病理基盤モデルの概要と有用性を解説し，腎病理解析への応用に向けた展望と課題を概説する．

SY5-3

因果推論と Causal ML が導く個別化 CKD 治療

順天堂大学大学院医学研究科総合診療科学/AI インキュベーションファームセンター
矢野　裕一朗

【背景と課題】慢性腎臓病（CKD）は病態や進行スピード，治療反応性の多様性（heterogeneity）が著しい疾患である．従来のランダム化比較試験（RCT）から得られる平均治療効果（ATE）は集団全体の方針決定には有効だが，「目の前の患者に対してどの治療が最適か」という個別化医療の問いに答えるには限界がある．また，リアルワールドデータ（RWD）を活用する際も，交錯因子や各種バイアスの適切な補正が不可欠となる．
【因果推論と Causal ML の統合】この限界を打破するアプローチが，統計的因果推論と先進的機械学習を融合させた「Causal ML（因果機械学習）」である．Target Trial Emulation（標的臨床試験の模倣）の枠組みで観察研究のデザインを厳密化した上で，Causal Forests や Double Machine Learning（DML）などの手法を適用することにより，高次元データにおける複雑な交互作用を捕捉し，患者ごとの条件付き平均治療効果（CATE：Conditional Average Treatment Effect）を高精度に推定可能となる．
【臨床応用と今後の展望】SGLT2 阻害薬や非ステロイド型 MRA など選択肢が広がる現代の CKD 治療において，CATE の推定は「どの患者に，どのタイミングで，どの薬剤を優先すべきか」を定量的に算出する．これにより，腎保護効果の最大化と高カリウム血症などの副作用リスク回避を両立した個別化意思決定支援が可能となる．因果推論に基づく Causal ML の活用は，単なるアウトカム予測を超えた「介入選択の最適化」を実現し，CKD 診療を Precision Nephrology（精密腎臓病学）へと進化させる鍵となる．

SY5-4

マルチエージェント AI が変える臨床意思決定

東京大学大学院医学系研究科循環器内科
小寺　聡

大規模言語モデルの進展により，医療 AI の設計思想は，単一モデルによる予測から，役割の異なる複数のエージェントが協調・討議して結論に至る「マルチエージェント」へと移行しつつある．これは，診断や治療方針を多職種カンファレンスで決める実臨床の構造と本質的に重なる．本講演では，演者らが開発した胸部 X 線レポート生成システムを例に，この枠組みの可能性を概説する．各肺野・縦隔を担当するエージェントと，それらを統合するエージェントが協働し，放射線科医が領域ごとに読影してから総合判断をまとめる過程を模倣する．システム全体を強化学習で一体的に最適化することで，左右の取り違えのような許容されない誤りを抑制し，判断根拠を可視化して説明可能性を高めた．単にエージェントを組み合わせるだけでは性能がかえって低下する場合があり，協調そのものを学習させる必要があるという知見も得られている．演者らの患者意識調査では，患者が AI に精度と説明可能性の両方を求め，両者が揃って初めて受容が高まること，そして結果の責任はなお医師に帰すと考えていることが示された．AI が示す選択肢を患者一人ひとりの価値観や人生の文脈に統合する営みは，医師に委ねられた「アート」の領域である．マルチエージェント AI は臨床判断を代替するのではなく，思考を可視化し，医師と AI，医師と患者の対話を支える基盤として機能する．ナラティブ・ベイスト・メディスンや人文知の視点と響き合う，サイエンスとアートの協奏のもとで，AI 時代の臨床意思決定のあるべき姿を展望したい．

SY5-5

AI 時代の腎臓内科医に求められるサイエンスとアート

聖マリアンナ医科大学腎臓・高血圧内科
野田　竜之介

生成 AI，マルチモーダル AI，マルチエージェント AI の発展により，病理画像解析，予後予測，治療選択支援，診療録要約など，医療情報を「見る・読む・予測する・書く」営みが急速に拡張している．AI は膨大なデータから人間が見落とし得るパターンを抽出し，腎臓内科学のサイエンスを強く支える一方，その出力は診療方針そのものではない．
腎臓病は長い時間軸を持ち，透析導入，保存的腎臓療法，服薬調整，通院継続などの選択は，患者の生活，仕事，家族，価値観と深く結びつく．さらに，患者自身も AI を用いて症状や検査値，治療選択肢を調べる時代には，診察室に持ち込まれる情報の量と質も変化する．
したがって，AI の提示する候補や確率を患者にとって意味ある選択へ変えるには，evidence based medicine に加え，narrative based medicine や人文知の視点が不可欠となる．本講演では，医療 AI の進展とリスクを概観したうえで，医師も患者も AI を持つ時代の診察室において，医師が AI の出力をどのように受け止め，検証し，説明し，患者の文脈へ翻訳すべきかを考える．
AI の一般論を個別の病状，生活背景，不安，希望に照らして再解釈し，共同意思決定へつなげる過程こそ，AI 時代の臨床におけるアートである．AI 時代の医師に求められるのは，AI と競うことではなく，AI を使いながらも判断と責任を手放さず，サイエンスを一人ひとりの患者の物語に接続する力である．

SY6-1

健康行動と腎臓病の関連：疫学データが示す予防・管理への示唆

[1]福島県立医科大学腎臓高血圧内科学講座，[2]福島県立医科大学先端地域生活習慣病治療学講座，[3]岩手医科大学腎・高血圧内科
木村　浩[1]，田中　健一[2]，旭　浩一[3]，風間　順一郎[1]

慢性腎臓病（Chronic Kidney Disease；CKD）患者は増加傾向にあり，CKD の発症予防および進行抑制は，患者予後のみならず医療経済の観点からも重要な課題となっている．透析導入患者の原疾患において，慢性糸球体腎炎が減少する一方，糖尿病性腎臓病および腎硬化症が増加し，CKD は生活習慣と不可分な疾患として広く認識されるようになった．これまでの CKD 対策は，認知度向上・特定健康診査による早期発見・専門医とかかりつけ医の連携構築を中心に展開されてきた．近年はこれらに加え，患者・当事者の視点に基づく健康行動やセルフマネジメントの支援が，重要な政策課題として浮上している．健康行動は，食事，運動，睡眠，禁煙，節酒などの生活習慣と密接に関連しており，疾患予防や慢性疾患管理において重要な役割を果たすことが知られている．CKD 領域においても，良好な健康行動の実践が CKD 新規発症や進行抑制に関連することが，近年の疫学研究から示されている．さらに，健康行動の評価を通じて，CKD の背景に存在する生活習慣関連疾患の発症・進展予防に向けた具体的な保健指導法や療養支援法の開発，さらには保健医療政策の立案への応用も期待されている．本演題では，CKD 領域における健康行動と腎アウトカムとの関連を近年の疫学データに基づいて示し，健康行動評価が CKD 予防・管理および保健医療政策に果たしうる役割について考察する．

SY6-2

ICT を活用した多職種連携による松本市糖尿病性腎症重症化予防事業

宮本内科クリニック
宮本　高秀

糖尿病の病期進展に伴いその治療費は段階的に増加し，透析期の医療費は医療経済を圧迫している．透析への移行の抑制は健康寿命延伸や医療費適正化の観点から喫緊の課題である．病院での多職種連携による糖尿病透析予防は，糖尿病患者の 7-8 割を診療している一般の診療所では現実的には実施されていない．そこで松本市は，医療機関とかかりつけ薬局および外部の管理栄養士，糖尿病療養指導士，腎臓専門医を ICT で結び，地域で一つの「透析予防チーム」を機能させるシステムを国保・協会けんぽの保健事業として試みた．今回，本事業の 11 年間（2015-2025 年）の実績を検証した．対象患者に主治医が参加を勧奨し，かかりつけ薬局の薬剤師が医師の生活指導書に基づき月 1 回・6 ヶ月間，生活全般の傾聴と習慣改善の目標達成支援（コーチング）を行った．管理栄養士は食事レポートへの入力内容から栄養評価を行い指導書で報告し，糖尿病療養指導士はコーチング全体の内容を評価した．11 年間の累積参加者は 112 人で，104 人が全 6 回のコーチングを修了した．最初に作成した個々の生活目標の達成率は受診の度に改善し初回達成率 65％から修了時には 80％へ上昇した．治療への理解度と自己効力感も有意に増加し，初回に服薬アドヒアランスが 70％以下の患者群においては修了時には 86％まで改善した．eGFR は前値を維持し，修了後最長 5 年間の追跡を行った 99 人のうち 96 人で腎症病期が維持・改善した．本糖尿病腎症重症化予防事業においては高い修了率と服薬アドヒアランス・自己効力感の向上をもたらし，5 年間の長期追跡では腎機能維持・改善効果を示した．ICT を活用した多職種連携モデルはクリニックの限界を補完し，地域全体の糖尿病性腎症重症化予防に貢献する有効なシステムであると考えられた．

SY6-3

地域における健診後医療連携の現状と課題：かかりつけ医の視点から

[1]ひたち腎臓病・生活習慣病クリニックたんぽぽ，[2]（株）日立製作所日立総合病院腎臓内科
植田　敦志[1]，永井　恵[2]，石橋　駿[2]

慢性腎臓病（CKD）は高血圧，糖尿病，脂質異常症，肥満，心血管疾患など多様な生活習慣病と関連し，その診療には腎機能のみならず患者の生活習慣や社会的背景を含めた全人的理解が求められる．地域のかかりつけ医は，血圧，糖代謝，脂質管理に加え，心血管疾患，脳血管障害，認知機能低下，消化器疾患などを含めた全身管理を担う立場にある．また介護施設や訪問看護との連携も重要であり，患者を生活者として支える包括的医療の実践が求められる．当院では尿検査，腎機能評価，超音波検査などを活用し，生活指導，栄養指導，薬物療法を組み合わせた CKD 診療を行っている．CKD 患者の多くは地域で生活しており，診療の主戦場は専門医療機関ではなく地域医療の現場にある．したがって CKD 重症化予防のためには，健診機関，かかりつけ医，腎臓専門医，行政が連携し，早期発見から継続的介入までを切れ目なく実施する体制整備が重要である．日立市では CKD 対策推進委員会を中心に CKD 連携パスを運用し，地域ぐるみの重症化予防に取り組んできた．本講演ではその実践例を紹介し，健診結果を医療につなげる仕組みと課題について考察する．さらに CKD 対策は医療機関内だけで完結するものではない．市民公開講座，地域講話，学校での減塩教育，医師会活動を通じた情報発信など，住民への継続的な啓発活動も重要である．地域におけるかかりつけ医と専門医の協働，行政との連携を通じた持続可能な CKD 対策のあり方について議論したい．

SY6-4

地域における健診後医療連携の現状と課題：専門医の視点から

秋田県厚生農業協同組合連合会雄勝中央病院
小松田　敦

【背景】CKD は末期腎不全や心血管疾患の主要な危険因子であり，健診後の適切な受診勧奨と病診連携による早期介入が重要である．秋田県南地区では，行政，医師会，基幹病院が連携し，CKD・糖尿病性腎症重症化予防対策を推進している．【方法】湯沢市・羽後町・東成瀬村を対象に，特定健診・後期高齢者健診結果から尿蛋白，eGFR 等を用いて対象者を抽出し，受診勧奨を実施した．雄勝中央病院腎センターを中心とした紹介・逆紹介体制，多職種による保健指導，糖尿病教育入院，CKD シールを活用した情報共有について現状を検討した．【結果】受診勧奨後の未治療者受診率は経年的に改善し，紹介患者数も 2023 年度 61 例から 2025 年度 90 例へ増加した．紹介患者の 44％に腎生検を施行し，IgA 腎症，膜性腎症，間質性腎炎など多様な腎疾患を診断し，適切な免疫療法等により寛解・腎機能改善を得た症例を認めた．また，糖尿病教育入院では HbA1c や血糖値の改善を認め，地域全体では透析患者数も減少傾向を示した．一方，未受診者への対応，専門医へのアクセス，多職種間の情報共有，紹介・逆紹介のさらなる標準化が課題として明らかとなった．【結論】健診から専門医療機関への円滑な医療連携は，CKD 重症化予防に有効である．行政・医師会・基幹病院・多職種が連携した地域包括的な診療体制をさらに発展させることで，透析導入抑制と地域住民の健康寿命延伸に寄与することが期待される．

SY6-5

ウェルビーイング支援アプリ「Well-Being YU」による地域住民の行動変容支援：成果・課題・今後の展望

山形大学 Well-Being 研究所
清野　諭，今田　恒夫

近年，デジタル技術の発展・普及に伴い，健康行動変容を目的としたデジタル介入が広く実施されている．山形大学 Well-Being 研究所では，LINE を基盤としたウェルビーイング支援アプリ「Well-Being YU（以下，本アプリ）」を開発し，2024 年 11 月から一般公開している．本アプリは，健診結果に基づく健康リスク予測，個人目標の設定，健康行動の日次記録，AI と専門家による個別アドバイスを統合した伴走支援型アプリである．利用者は，将来の健康リスクを把握した上で，自ら選択した目標，または AI や専門家から提案された目標に取り組み，日々の記録を通じて自己モニタリングをおこなう．さらに，記録内容に応じた即時的・個別的なフィードバックにより，エビデンスと PDCA サイクルに基づく行動変容支援を継続的に受けることができる．2026 年 6 月現在，全国 40 都道府県の約 2500 名が本アプリを登録/利用している．蓄積された利用データの解析から，記録頻度が高い利用者ほど健康行動得点が高いこと，個人目標を設定した利用者ではその後の幸福度が向上傾向にあること等が確認されている．また，山形県内企業の健康経営の一環として本アプリを導入し，公衆衛生インパクトを評価する PAIREM（Plan：計画，Adoption：採用，Implementation：実施，Reach：到達，Effectiveness：効果，Maintenance：継続）モデルを用いて，実装過程と効果を評価している．その結果，本アプリは職域での実装が可能であり，利用者の健康関連 QOL および前向き思考頻度の向上，塩分摂取行動の改善に寄与する可能性が示された．一方で，Reach（到達）や Maintenance（継続）に関する課題も認められた．本発表では，これらの取組の成果と課題，ならびに現在進行中のプロジェクトを紹介し，効果的な予防・行動変容戦略と今後の展望について議論する．

SY7-1

Alport 症候群

神戸大学小児科
堀之内　智子

近年，Alport 症候群は COL4A3/4/5 遺伝子異常に基づく多様な表現型を示す疾患として再認識されており，軽症例から進行性腎不全例までを含む「Alport スペクトラム」という概念が提唱されている．しかし，遺伝性腎疾患は診療機会が限られるため見逃されやすく，早期診断に至らない症例も少なくない．臨床的には，小児期からの持続性血尿，家族歴，腎生検における糸球体基底膜の菲薄化や層状・網状変化，感音性難聴や眼所見の合併，原因不明の慢性腎臓病（CKD）などが Alport 症候群を疑う重要な手がかりとなる．これらの所見を認める場合，早期に遺伝学的検査を検討することが重要である．近年，診断の過程においては腎生検を先行するか遺伝学的検査を先行するかについて一定のコンセンサスは得られていないものの，遺伝学的検査を先行させる「Genetic First」の考え方が適用される症例は増加している．遺伝学的診断により腎生検を回避可能な症例や，家族への対応が可能となる点は大きな利点である．一方で，意義不明変異や未同定の病的変異（missing variants）の存在，遺伝情報の倫理的側面にも十分な配慮が必要である．さらに，Alport 症候群では遺伝子型と臨床像の関連が知られており，特に X 連鎖型男性において truncating 変異では重症，non-truncating 変異では軽症といった予後予測が可能である．早期診断により RAS 阻害薬などの腎保護療法の導入が可能となる点も重要である．

SY7-2

一般 CKD に潜在する ADTKD の臨床像と診断・治療の最新知見

東京科学大学
森　崇寧，鈴木　綾香，藤丸　拓也，蘇原　映誠

常染色体顕性遺伝性尿細管間質性腎疾患（ADTKD）は，*UMOD* や *MUC1* 等の遺伝子変異を原因とし，緩徐な腎機能低下を呈する疾患群である．特異的な身体所見やバイオマーカーに乏しいため，原因不明とされる一般 CKD の中にも多くの ADTKD が潜在しており，実臨床における未診断例は依然として多いと考えられる．本症を疑う重要な臨床的キーワードは，「検尿所見正常あるいは軽微な尿蛋白」，「常染色体顕性（AD）形式の ESKD 家族歴」，および「早期からの高尿酸血症・痛風」である．これらの特徴を有する CKD 症例には，本疾患を鑑別に挙げ，遺伝子検査を検討する必要がある．近年，ADTKD を取り巻くゲノム解析技術と病態理解は着実に進歩しており，次世代シーケンサーでは検出困難であった MUC1 の可変性タンデム反復（VNTR）領域変異に対し，新たな情報解析手法が普及し，診断のボトルネックが解消されつつある．さらに，新規原因遺伝子（*BICC1*）の同定や，同一家系内の表現型の多様性を説明する修飾遺伝子（modifier genes）の探索が，国際的レジストリを中心に精力的に進んでいる．治療面では，細胞内の異常タンパク蓄積と小胞体ストレスを標的とした創薬研究が加速する一方，SGLT2 阻害薬の有効性については慎重な議論がなされている．本シンポジウムでは，見逃されやすい ADTKD の臨床的特徴を再確認するとともに，診断技術と治療における最新のトピックスを概説，未診断例の早期発見と将来の治療戦略について議論する．

SY7-3

治療可能な遺伝性腎疾患としてのミトコンドリア腎症：CoQ10 腎症を中心に

北海道大学小児科
岡本　孝之

ミトコンドリア腎症は，ミトコンドリア DNA または核 DNA の病的バリアントにより酸化的リン酸化が障害され，近位尿細管やポドサイトを中心に腎障害を呈する遺伝性腎疾患である．腎臓はエネルギー需要が高く，ミトコンドリア機能障害の影響を受けやすいため，Fanconi 症候群，尿細管間質障害，蛋白尿，ステロイド抵抗性ネフローゼ症候群，巣状分節性糸球体硬化症，慢性腎臓病，腎不全など多彩な病像を呈する．腎外症状として難聴，神経症状，網膜色素変性，心筋症などを伴うことがある一方，腎症状が前景に立つ症例や腎外症状を欠く症例もあり，診断はしばしば遅れる．なかでも CoQ10 腎症は，CoQ10 生合成に関わる *COQ2*，*COQ6*，*COQ8B* などの遺伝子異常により発症し，自然経過での腎予後は不良である．しかし，早期に診断し十分量の CoQ10 補充を開始することで，蛋白尿の減少や腎機能保持が期待できる点で，治療可能な遺伝性腎疾患として重要である．また，遺伝子診断が得られた場合には，ステロイドや免疫抑制薬の漫然とした継続を避け，RAS 阻害薬の併用を含めた治療方針を再検討できる．本講演では，ミトコンドリア腎症の臨床像，遺伝形式，病理学的特徴を概説し，CoQ10 腎症を中心に，どのような症例で本疾患を疑うべきかを考える．さらに，granular swollen epithelial cells，granular swollen podocyte，COX IV 染色，電子顕微鏡での異常ミトコンドリア像，次世代シークエンス解析など，早期診断に有用な手がかりを整理し，ステロイド抵抗性ネフローゼ症候群や FSGS 診療における実践的な診断・治療戦略を提示する．

SY7-4

遺伝性巣状分節性糸球体硬化症

埼玉医科大学小児科
神田　祥一郎

巣状分節性糸球体硬化症（focal segmental glomerulosclerosis：FSGS）は，ネフローゼ症候群や慢性腎臓病の重要な原因疾患の一つであり，小児から成人まで幅広い年齢層で認められる．
FSGS は病理学的診断名であり，その背景には一次性，二次性，遺伝性など多様な病因が存在する．古くは Columbia 分類に代表される病理学的分類が用いられてきたが，近年は病因の解明が進み，病因に基づく分類も重視されるようになっている．
遺伝性 FSGS は，次世代シークエンサーの普及により多数の原因遺伝子が同定されたことで，その実態が明らかとなってきた．小児期のみならず成人期にも発症しうることが知られており，原因遺伝子として *NPHS1*，*NPHS2*，*WT1*，*INF2*，*TRPC6* などのポドサイト関連遺伝子に加え，*LAMB2* などの症候群性遺伝子や *COQ8B* などのミトコンドリア関連遺伝子が報告されている．
どのような症例で遺伝学的検査を考慮すべきかを理解することが重要である．ステロイド抵抗性ネフローゼ症候群，若年発症慢性腎臓病，家族歴，腎外症状などは遺伝性 FSGS を疑う重要な手掛かりとなる．また，電子顕微鏡における足突起消失の程度や臨床像を組み合わせた臨床病理学的アプローチは，病因診断や遺伝学的検査の適応を判断するうえで有用である．
また，遺伝子診断は診断確定のみならず，不必要な免疫抑制療法の回避，移植後再発リスクの予測，家族への遺伝カウンセリングにも直結する．さらに，一部の遺伝性 FSGS では CoQ10 補充療法など病因に基づく治療が可能であり，近年は分子標的治療の開発も進められている．本講演では，遺伝性 FSGS の診断の糸口と遺伝学的検査の活用法を概説するとともに，早期診断が治療戦略に与える意義について考察する．

SY7-5

先天性ネフローゼ症候群の管理

国立成育医療研究センター腎臓・リウマチ・膠原病科
亀井　宏一

生後3か月以内の発症と定義されている先天性ネフローゼ症候群は，*NPHS1* 遺伝子にコードされるネフリンの異常が最多である．ステロイドや免疫抑制薬は無効であり，寛解させるための根本的な治療方法はない．出生直後から（正確に言うと胎児期から）高度蛋白尿による低蛋白血症で著明な浮腫をきたし，連日のアルブミンの投与が必要なことが多い．また，甲状腺機能低下症や血栓症の予防のため，甲状腺ホルモンや抗血小板薬が必要である．蛋白尿に対してはレニン・アンギオテンシン系阻害薬を開始するが，無効であることが多い．ネフローゼ状態の持続により，感染症や血栓症（脳梗塞など）などで後遺症を残したり致命的になることもある．また，多くの症例で長期の入院・中心静脈管理が必要となる．そのため，蛋白尿を軽減させ，浮腫を改善させることが重要になってくる．蛋白尿を消失させるためには，両腎摘出・腹膜透析導入が望ましいが，両腎摘による低血圧が問題になることもある．また，乳児期の無尿症例は，水分管理が困難になることも少なくない．これらの経験や報告を踏まえ，当科は，生後2〜3か月を目途に，片腎摘出を行っている．本講演では，先天性ネフローゼ症候群患者の出生後，片腎摘出，腹膜透析導入，腎移植に至るまでの管理について，当科の経験を踏まえながら概説する．

SY8-1

透析患者におけるリン低下薬の臨床的有用性と安全性：ネットワークメタ解析

昭和医科大学臨床疫学研究所
長谷川　毅

【背景】透析患者において高リン血症は血管石灰化を促進し，心血管イベントや死亡リスクを高めるためリン低下薬の投与は不可欠である．しかし，多種類のリン低下薬の相対的な優劣や臨床的アウトカムとの関連は十分に検討されていない．
【目的】透析患者におけるリン低下薬の臨床的有用性と安全性を評価するネットワークメタ解析（NMA）を実施した．
【方法】主要な医学データベースを用いて，成人維持透析患者を対象としたリン低下薬（追跡期間8週以上）の無作為化比較試験（RCT）を抽出した．主要アウトカムを全死亡，消化管有害事象，副次アウトカムを冠動脈石灰化スコア（CACS），血清生化学指標などとして評価した．NMAを行い，各リン低下薬のリスク比（RR）と95％信頼区間（CI）を推定，また累積順位曲線下面積（SUCRA）により各薬剤のランキングを算出した．
【結果】計70件のRCT（15,551名，11種類のリン低下薬）を統合解析した．セベラマーはCa含有リン低下薬と比較して全死亡リスクを低下させた（RR 0.59：95％CI 0.37–0.94）．SUCRAではセベラマーに加え，スクロオキシ水酸化鉄とテナパノルが全死亡低減において高順位を示した．消化管有害事象リスクはニコチンアミドで最も高く，スクロオキシ水酸化鉄が続いた．CACSはCa含有リン低下薬と比較し，ランタンおよびスクロオキシ水酸化鉄で低値を示した．Ca含有リン低下薬は血清Ca上昇とiPTH低下をもたらし，セベラマーを除く全てのリン低下薬において，血清重炭酸濃度はプラセボと比較して高かった．
【結論】成人維持透析患者において，Ca含有リン低下薬と比較してセベラマーは全死亡リスクを低減し，スクロオキシ水酸化鉄とランタンはCACS進展抑制に優れる可能性が示された．リン低下薬の選択にあたっては，各薬剤の臨床的有用性と安全性の双方を考慮した個別化治療が重要である．

SY8-2

透析患者におけるデノスマブの使用戦略

葛西透析クリニック
井芹　健

大腿骨近位部骨折は，透析患者において稀ではなく，QOLや生命予後を著しく悪化させるため，早期の介入が重要である．本講演では，デノスマブの透析患者における安全性および治療戦略について概説する．デノスマブは，透析患者の大腿骨頸部における皮質骨を含めた骨微細構造や骨強度指標を有意に改善し，骨折リスクを低下させることが報告されている．その一方で，投与後に生じる低カルシウム血症には十分な注意が必要であり，厳密なモニタリングとカルシウム製剤の適切な補充が不可欠である．さらに，デノスマブの投与中止後には骨微細構造の急速な悪化が認められるため，投与終了時にはビスホスホネート（BP）製剤等への切り替え（逐次療法）が必須となる．デノスマブなどの骨粗鬆症薬導入にあたっては，PTHの適正管理と併せ，各薬剤の特性を熟知した包括的な骨管理の実践が肝要である．

SY8-3

透析患者の骨折リスク評価と二次性副甲状腺機能亢進症への治療介入による骨折予防

新潟大学腎・膠原病内科
若松　拓也，山本　卓

透析患者の骨折発生率は一般住民と比較して高く，骨折はADLや生命予後を著しく悪化させる．透析患者の骨折には加齢，骨量減少，筋力低下，転倒といった一般的危険因子に加え，尿毒症などのCKD特有の病態が複合的に関与している．一方，透析患者における骨粗鬆症管理のエビデンスは限られており，治療戦略の確立が課題となっている．CKD-MBDガイドライン2025第5章では，骨折をアウトカムとしたシステマティックレビューが実施された．骨折リスク評価については，透析患者の大腿骨頸部骨密度が全骨折あるいは脆弱性骨折に関連することが複数の縦断研究で示され，またJRDRおよびDOPPS研究の解析から血清ALP高値が骨折リスク増加と関連することが示唆された．これらの検査項目は，日常臨床における骨折リスク評価の一助となり得る．骨折予防を目的とした介入としては，システマティックレビューおよびメタ解析により，透析患者の二次性副甲状腺機能亢進症（SHPT）に対するカルシミメティクス投与は骨折リスクを有意に低下させることが示された（リスク比0.50［95％CI 0.29–0.88］）．この結果から，CKD-MBDガイドライン2025ではPTHを低く管理する手段としてカルシミメティクスの投与が推奨された（推奨の強さ：1，エビデンスの強さ：A）．一方，ビタミンD受容体作動薬については透析患者・保存期CKD患者ともに骨折抑制効果を示すエビデンスは認められなかった．副甲状腺摘出術については，骨折を評価したRCTは存在しないものの，縦断研究により内科的治療抵抗性のSHPTを有する透析患者の骨折抑制に対する有効性が示唆された．透析患者においては骨折リスクを多面的に評価し，リスクの高い症例に対しては生活習慣，SHPT，骨粗鬆症などに対する集学的管理が重要である．

SY8-4

CKD-MBD ガイドライン（2025 年改訂）の特徴と課題

昭和医科大学藤が丘病院
小岩　文彦，河西　恵州

国内のCKD-MBD診療ガイドラインが2025年12月に改訂され，CKD-MBD管理の向上を目指す内容にアップデートされた．本シンポジウムでもミネラルパラメーター管理や治療法について改訂ポイントが解説される予定である．この中で，血清Ca，P値の基準値がより厳格化され，改訂版では7種類のP低下薬とCalcimimeticsを活用して個々の患者に応じた個別最適化を目指すこと，骨代謝管理への意識を高めた点がその特徴となる．
一方で，従来の補正Ca値では回避できない隠れ低Ca血症の問題，CKD-MBDの大きな病態である心血管疾患の対策における心血管石灰化への対応，CKD関連骨粗鬆症の適切な治療法，などの課題を解決する必要がある．本講演ではCKD-MBDガイドライン（2025年改訂）の特徴と課題を取り上げる．

WS1-1

SDM, ACP, CKM：現状と課題

東邦大学医学部腎臓学講座
酒井　謙

共同意思決定（shared decision making：SDM），アドバンス・ケア・プランニング（advance care planning：ACP），保存的腎臓療法（conservative kidney management：CKM）の概念は医療者のみならず，一般社会にも広まった．近年，腎臓病支持療法（kidney supportive care：KSC）の考え方が進んでいる．腎臓病患者の健康，治療選択，患者家族のQOLを向上させることを目的とした包括的な緩和ケアのアプローチであるKSCは，CKD全期に適応される．CKMはKSCの一部に過ぎず，腎臓病の初症から緩和ケアは始まり，人生の最終段階までを含む生涯緩和医療がKSCである．
高齢かつ重篤な併存疾患を有する患者では，透析療法を希望しない，利益が得られないという状況は少なくない．透析非開始または終了は患者の「生存権」の制限につながるが，透析の利益が得られない場合の透析の開始・継続を強いる状況もまた「人間の尊厳」の侵害になる．CKMを考える前提条件として，透析を含む最良の治療・ケアは常に提供されなければならないことと，透析見合わせは我が国では法的免責が与えられていないことが重要である．そのうえで，多職種にてSDMを重ねた結果，末期腎不全患者が最終的に透析の見合わせを決定した場合には，その自己意思決定を尊重するのが2020年日本透析医学会の提言である．
医療チームは，療法選択の現場において腎代替療法（kidney replacement therapy：KRT）を行わない場合の自然歴の説明を行う．ESKDにおける治療の根本はKRT（therapy）であり，CKM（management）とは同列選択肢でないが，侵襲的なKRTを開始する場合に，緩和ケアの説明が全く存在しない場合，自己意思決定の選択肢における説明義務を果たせない．
以上を踏まえ，非KRTのCKMはSDMの繰り返しによる透析見合わせの最終決定において，人生の最終段階のケアとして主体的な説明が詳細になされるものとした．今後の透析医学会からの提言第3版を含めて，概説を行いたい．

WS1-2

Life Goals を大切にした SDM で「最期まで透析を継続する」という選択を支える看護

[1]東北医科薬科大学医学部統合腎不全医療寄附講座，[2]東北医科薬科大学医学部腎臓・高血圧内科
菊地　縁[1]，鹿又　義貴[2]，結城　翼[2]，矢花　郁子[2]，森　建文[2]

【はじめに】
腎不全患者の高齢化に伴いCKMの議論が増えている．維持透析の見合わせは予後が短い上に心身の苦痛を伴うことも多い．看護師は透析中止を前提とするのではなく，透析継続のもと苦痛を緩和し最期までその人らしく生きることを支える支援をすることが大切である．
【Narrativeを重視したSDMとQOL向上への看護アプローチ】
血液透析困難症患者が維持透析を見合わせる背景には，腹膜透析（PD）という選択肢や在宅生活の情報不足がある．そこで重要となるのが患者・家族の「Narrative（語り）」に耳を傾けるSDMである．対話から人生や価値観を丁寧にすくい上げることが重要で，必要ならば，臨床心理士等の多職種と関わることで，真の「Life Goals（人生の目標）」の表出が可能となり，ACPの方向性を治療中止からQOL重視の透析継続へと好転させることも多い．また看護師の役割は，医学的目標の優先から苦痛緩和とQOLを最優先とするケアへの転換を促すことであり，住み慣れた家で過ごす等の目標達成に向け，訪問看護師や多職種と連携して家族の介護負担を軽減するシステムを構築し，支援を継続することである．さらに在宅で目標を叶える喜びを創出し，終末期も徹底した苦痛緩和と環境調整を行うことで，家族に見守られ旅立つ瞬間を最良の形で整えることができる．
【おわりに】
透析を苦痛な延命から穏やかな生活を支えるツールへ転換させる看護の役割は大きいと感じる．Narrativeに根差したSDMでLife Goalsを支え，ピーク・エンドの法則に沿って「良い最期だった」と家族の記憶に残る看取りを行うことで，PDは尊厳ある最期を在宅等で支える重要な選択肢になると考える．

WS1-3

患者の価値観を重視した多職種による心理的アプローチ

日本赤十字社医療センター
今井　早良，矢野　京子，志水　さおり，高橋　清子，前川　早智子

生涯にわたり必要となる腎代替療法は患者の生活と大きく結びついているため，治療法の選択を余儀なくされる患者の心理的負担は計り知れない．腎代替療法の選択は単に治療法を選択するだけではなく，患者や家族が今後の人生をどのように過ごしたいかという意味を含めた重要な意思決定となる．そこで当院では個々の患者の価値観や希望などを伺い，SDMのプロセスを重視した意思決定支援を行っている．その中で不安やストレスなどの心理的負担を抱える患者がいるのも事実である．さらに，病気の受け止め方や理解の仕方が変化する患者もいるため，医療者は患者の変化を見逃さず，身体的な側面だけでなく心理的な支援を多職種で行うことが重要と考える．
また，わが国は超高齢多死社会を迎えており，腎不全患者も同様に高齢化が進んでいる．その人らしく生きるという支援の先に，人生の最期をどのように迎えたいかということを患者と共に考える必要性が高まっている．昨今，もしもの時に備え，ACPの取り組みが広がってきている．一方で慢性腎不全のように慢性疾患を持つ患者へのACPは，多疾患併存の患者が多く，長期の療養で治療期と終末期の区別が曖昧であるといった難しさがある．腎不全患者の尊厳を守りQOLを重視しその人らしい人生や余生を検討する際，時に患者や家族が抱える心理的課題に直面することもある．これらの課題を解決するためには多職種での支援が必要と考える．そこで本講演では腎不全患者への多職種での心理的アプローチについて再考する．

WS1-4

SDM, ACP, CKM：腎内科医兼緩和ケア医の観点から

東京慈恵会医科大学附属柏病院
濱口　明彦

血液透析，腹膜透析，腎移植といった腎代替療法 KRT は日本においては健康保険の制度の中で安価な患者負担で提供されているうえ，その治療成績も良好である．腎機能が低下すれば KRT を導入して社会復帰を目指すのが当然と考えられてきた．しかし一方で透析導入年齢の高齢化に伴い，認知症で意思疎通がはかれない状況のまま何年も入院病床と透析室の間を往復するような患者も存在しており，これは患者が望んだ状況なのか苦悩することも現実としてある．近年では腎代替療法指導管理料が設定され，KRT についての説明は十分行われるようになってきた．しかし，その指導の中で患者は自分の将来の生活を思い描くことはできているであろうか．患者の関心は，透析でどれくらい生きられるのか，治療はつらいのか，仕事は続けられるのか，趣味は楽しめるのか，温泉には行けるのか，旅行はできるのか，お金はどれくらいかかるのか，家族や亡くなった方から腎臓をもらってまで生きて良いのか，など多岐にわたる．これらに医師・看護師・薬剤師・MSW など多職種で丁寧に対応することは，患者の価値観に触れることであり，これ無くして SDM や ACP は成り立たない．そして，患者が経験する身体的・社会的・精神心理的・スピリチュアルな苦痛が相互に関係しあったつらさすなわち全人的苦痛に対する基本的な腎不全緩和ケア Kidney Supportive Care：KSC は腎内科医・透析スタッフが今までも提供してきている．透析が出来なくなったあるいは見合わせる場合に呼吸困難などの強い尿毒症症状が襲った場合には専門的緩和ケアスタッフの非薬物療法・オピオイドの知識や，どうしても苦痛が軽減できない時の鎮静に関する知識が役立つかもしれない．また，CKM が撤回された場合の迅速な透析導入が必要となるため，腎内科医と緩和ケア医の密接な連携が必要である．

WS2-1

高齢糖尿病関連腎臓病（DKD）の治療戦略

順天堂大学腎臓内科
村越　真紀，合田　朋仁

【背景・目的】超高齢化社会を迎えたわが国において，高齢 DKD の診療では，CKD 進行抑制と生活の質（QOL）維持の両立が重要な課題である．SGLT2 阻害薬（SGLT2i）の普及により腎保護戦略は進展したが，フレイルや低栄養を伴う高齢者では，非ステロイド型ミネラルコルチコイド受容体拮抗薬（nsMRA）や GLP-1 受容体作動薬（GLP-1RA）の適切な位置づけが課題となっている．【高齢者における評価の特殊性：真の腎機能とフレイル】高齢者ではサルコペニアに伴う筋肉量低下により，血清クレアチニンに基づく eGFR が腎機能を過大評価しうる．また，治療方針の決定には腎機能のみならずフレイル評価が不可欠である．Clinical Frailty Scale などの評価に基づき，HbA1c や血圧管理目標を個別化し，低血糖や転倒の回避を重視した診療が求められる．【SGLT2i 時代の多層的アプローチ：治療強化と有害事象リスクの均衡】DKD 治療では SGLT2i が中心的役割を担うが，残存リスクへの介入では利益と有害事象リスクの均衡を考慮する必要がある．nsMRA は心腎保護効果を有する一方，筋肉量の少ない高齢者では高カリウム血症に注意を要する．また，厳格な食事制限は低栄養やサルコペニアを助長し得る．GLP-1RA は低血糖リスクが低く心腎保護も期待されるが，痩せを伴う高齢患者では体重減少やフレイル進行が懸念される．このような症例では，臓器保護と身体機能維持の両立が課題となる．【症例提示】総論を概説した後，治療強化による腎保護効果と副作用・フレイル進行リスクのバランスが問題となった高齢 DKD 症例を提示する．蛋白尿が残存し，軽度フレイルおよび痩せを認める患者に対し，nsMRA や GLP-1RA を導入すべきか，あるいは処方適正化を優先すべきか考察したい．

WS2-2

高齢 DKD における腎保護の最適解：SGLT2 阻害薬後に非ステロイド型 MRA を選ぶ理由

日本大学医学部内科学系腎臓高血圧内分泌内科学分野
小林　洋輝

糖尿病関連腎臓病（DKD）では SGLT2 阻害薬により腎保護治療は進歩したが，なおアルブミン尿，心血管イベント，心不全，腎機能低下の残存リスクは高く，「次の一手」の選択は重要である．本講演では，高齢 DKD において，非ステロイド型 MRA であるフィネレノンを GLP-1 受容体作動薬に優先しうる理由を考察する．FIDELIO-DKD・FIGARO-DKD 統合 FIDELITY 解析（n＝13,026）では，フィネレノンは腎複合エンドポイント（eGFR＞57％低下を含む）を HR 0.77（95％ CI 0.67-0.88），心血管複合を HR 0.86（0.78-0.95），心不全入院を HR 0.78 と一貫して抑制した．年齢層別解析でも効果は高齢者で減弱せず，75 歳以上の CV 複合アウトカムも HR 0.80 と良好な点推定値を示した．CONFIDENCE 試験では SGLT2 阻害薬併用により UACR がさらに 29％低下し，高 K 血症も単独投与より数値的に少なく（11.4％→9.3％），有効性と安全性の相補性が示唆された．病態的にも，MR 過剰活性化による炎症・線維化軸の抑制，ポドサイト保護，SGLT2 阻害薬の糸球体内圧低下作用との相補性は強い．一方，GLP-1 受容体作動薬は FLOW 試験でセマグルチドが主要腎複合アウトカムを抑制したが，SGLT2 阻害薬併用例では HR 1.07 と上乗せ効果は明確でなかった．高齢 DKD では体重減少に伴うサルコペニア・フレイル悪化，糖尿病網膜症進行リスク（SUSTAIN-6：HR 1.76），消化器症状による脱水・AKI，自己注射手技の負担も懸念される．経口・1 日 1 回・体重中立・自己注射不要のフィネレノンは，フレイル合併高齢 DKD において「攻める腎保護」と「守る腎保護」を両立する第 3 の柱となりうる．本講演では症例提示を交え，SGLT2 阻害薬投与下で非ステロイド型 MRA を優先すべき表現型を明確化する．

WS2-3

SGLT2i の次の一手は MRA ではなく GLP-1RA を優先する

福島県立医科大学腎臓高血圧内科学講座/会津坂下腎栄養アカデミー
細島　康宏，蒲澤　秀門

CKD 診療ガイド 2024 では，糖尿病関連腎臓病（DKD）患者においては SGLT2 阻害薬（SGLT2i）が第一選択薬であり，蛋白尿を有する高血圧症に対してはレニン・アンジオテンシン系阻害薬の重要性が示されている．しかし，SGLT2i の次の一手として，非ステロイド型ミネラルコルチコイド受容体拮抗薬（MRA）とグルカゴン様ペプチド-1 受容体作動薬（GLP1-RA）のいずれを優先するかについての詳細な記載はなかった．そこで本講演では，SGLT2i の次の一手として GLP-1RA を優先するとする立場から，その考え得る理由をいくつか述べてみたい．

近年，心血管・腎・代謝症候群（CKM）の概念が示されているが，まさにその CKM スペクトラムの上流から介入可能な薬剤をより早期から使用すべきと考えられる．そのような中で，これらを包括的に標的としうる薬剤として，体重減少やインスリン抵抗性の改善，抗炎症作用などを含めた効果を持つ GLP-1RA の意義は大きいと考えられる．

また，CKM のアウトカムとしての心血管疾患を考える場合に，本邦においては脳卒中の占める割合が極めて大きいことが欧米との大きな違いである．GLP1-RA はこれまでに脳卒中の抑制に対してのエビデンスが蓄積されてきているが，MRA には未だに明確な有用性は示されていないようである．さらに，2 型糖尿病からの DKD を考える場合においては，GLP1-RA による低血糖の軽減も含めた血糖変動の抑制も日常臨床では重要ではないだろうか．なお，FLOW 試験においては，ベースライン時の MRA 使用の有無にかかわらず，GLP1-RA のセマグルチドが主要な腎臓関連アウトカム，主要心血管イベントおよび全死亡に対して一貫した有益性を示したとしている．以上のように，SGLT2i の次の一手として GLP-1RA を優先すべき症例が存在すると考えられるが，最終的には個々の患者背景を踏まえた治療選択が重要である．

教育 1-1

腎硬化症病理所見の定量化―形態計測による臨床像との橋渡し―

東京慈恵会医科大学腎臓・高血圧内科
春原　浩太郎

腎硬化症は，従来，高血圧や加齢に伴う腎内血管系の障害による形態学的変化として理解されてきた．病理学的には，中小動脈内膜肥厚，細動脈硝子化，虚血性糸球体変化，糸球体硬化，尿細管間質障害などが認められる．しかし，これらの所見の組み合わせや重症度は症例間で，さらには同一腎内でも不均一である．近年，輸入細動脈病変の不均一性に着目した heterogeneous afferent arteriolopathy という概念が提唱され，残存ネフロンにおける過剰濾過と糸球体還流低下に伴う虚血性・虚脱性変化とが併存することが強調されている．したがって，「腎硬化症」という病理診断名のみから，個々の症例における糸球体微小血行動態や病因の寄与を推定することには限界がある．臨床的には，腎機能低下は比較的緩徐で，尿所見が軽微な症例が典型とされる一方，蛋白尿の程度や腎機能低下速度には大きな幅がある．また，腎生検が行われないまま腎硬化症と臨床診断される症例も多く，その病理学的実態は十分に明らかにされていない．このような背景から，arteriolosclerosis をはじめとする腎内血管病変と，それに連続する腎単位の構造変化を病因中立的に評価することが重要と考えられる．演者らはこれまで，糸球体密度，糸球体容積/ボウマン嚢容積比，推算ネフロン数などの形態学的指標と臨床所見との関連に着目した検討を行ってきた．これらの指標は，ネフロン数減少，単一ネフロンへの血行動態的負荷，虚血性変化といった異なる病態要素を分けて評価する手掛かりとなる．本講演では，腎硬化症と考えられる症例の形態学的解析を提示する．これらの形態学的指標と臨床表現型と対比・関連づけることで，腎硬化症を単一の診断名として扱うのではなく，病因・病態の異なる構造的表現型の集合として再整理することを試みたい．

教育 1-2

腎硬化症における輸入細動脈肥厚の意義―臨床所見・降圧薬との関連から―

新潟大学医歯学総合病院腎・膠原病内科
渡辺　博文

透析導入の原疾患として，腎硬化症の割合の増加が報告されている．その一方で，日常診療で用いられる「腎硬化症」は，しばしば臨床診断名であり，病理学的に定義された単一病態を必ずしも指し示すわけではない．「原疾患不明」と「腎硬化症」の境界も明瞭ではない．その背景には，高血圧・加齢・喫煙などによる古典的な細動脈硬化性病変に加えて，遺伝的素因，ネフロン数過小，さらには糖尿病関連腎臓病や慢性糸球体腎炎などの他腎臓病の疾患特異的活動性が乏しくなった慢性期病変が影響している可能性がある．そして，これらの因子が症例ごとに異なる程度で関与していると考えられる．本演題では，このような臨床診断としての腎硬化症の多様性を前提に，腎内循環を規定する輸入細動脈病変に注目する．近年，輸入細動脈には狭小化と拡張性変化が同一腎内で混在し，その分布により糸球体高血圧と虚血性障害の関与が異なりうるという heterogeneous afferent arteriolopathy の概念が提唱されている．また，演者らは，輸入細動脈糸球体流入部に局在するレニン細胞に着目し，長期的な RA 系阻害下でレニン細胞の活性化・形質変化と輸入細動脈肥厚がみられることを，動物モデルおよびヒト腎組織を用いて検討してきた．これらの知見に加え，腎臓病総合レジストリーでの腎生検症例を用いた解析から輸入細動脈肥厚と臨床所見・降圧薬使用との関連についても提示する．RA 系阻害薬の尿蛋白減少作用や腎保護作用を前提としつつ，細動脈病変やレニン細胞反応性をあわせて評価することで，症例ごとの腎内血行動態をより丁寧に解釈できる可能性がある．臨床診断「腎硬化症」を病因中立的な病理所見や共通進展因子の観点から捉え直すことで，個別化された降圧・腎保護戦略につながる可能性を考察する．

教育 2-1

低ナトリウム血症の診断・治療に生かす有効血漿浸透圧（張度）の概念

[1]聖マリアンナ医科大学，[2]横浜総合病院内科・腎センター
緒方　聖友[1]，副島　彩加[1]，柴垣　有吾[1]，谷澤　雅彦[2]

低ナトリウム血症は日常診療で経験する頻度の高い電解質異常の一つである．ナトリウムは細胞のサイズを規定する有効血漿浸透圧を構成する主要な要因であり，低ナトリウム血症では脳浮腫を惹起し，意識障害・痙攣といった症状や，転倒などのリスクと関連するため，その適切なマネジメントは重要である．低ナトリウム血症の診療は体液量の評価に加えて，偽性・高張性低ナトリウム血症の除外と真の低張性低ナトリウム血症の鑑別も難しく，治療の際には浸透圧性脱髄症候群を避けた適切な速度での補正も必要とするなど，真に病態の理解を試される疾患である．低ナトリウム血症の最初の覚知は，「血清ナトリウム濃度が低い」ことであり，低張性低ナトリウム血症の場合はそのまま血清ナトリウム濃度を脳細胞の浮腫・虚脱の指標として用いることができるが，偽性低ナトリウムや高張性低ナトリウム血症の場合には血清ナトリウム濃度だけに着目していては適切な診断や治療の効果や安全性の評価に用いることはできない．偽性低ナトリウム血症の際は脂質や蛋白，高張性低ナトリウム血症の場合は血糖値や薬剤の影響を除去した「補正ナトリウム濃度」や「有効血漿浸透圧（張度：tonicity）」に着目することで，適切な低ナトリウム血症の診断と安全な補正を行うことができる．本セッションでは，低ナトリウム血症の診断・治療的側面において，「血清ナトリウム濃度」の単独評価の際に起こりうるピットフォールや，補正ナトリウム濃度や張度の評価の重要性を理論と実際の症例から検討したい．

教育 2-2

高 K 血症の診断的側面より―その高 K 血症は真実か？―

筑波メディカルセンター病院
廣瀬　知人

我々が日常で遭遇する高 K 血症は，その多くが慢性腎臓病患者を対象としたものであり，K 排泄低下を背景として複数因子が重なり急性増悪すると考えられる．一方で，ときおり腎機能正常例での「K 高値」の検査結果を見ることがあり，その場合には特に検査エラーなどの「偽性高 K 血症」を考えるべきである．今回は腎機能正常の高 K 血症の 1 例を通して偽性高 K 血症に関して一考を加えた．

教育 3-1

エビデンスに基づくネフローゼ症候群診療ガイドライン 2026

虎の門病院腎センター内科
和田　健彦

約 6 年ぶりの改訂となる一次性ネフローゼ症候群の診療ガイドラインは 32 名（患者代表 3 名を含む）の診療ガイドライン委員の参画を得て，エビデンス（ガイドライン）-プラクティスギャップを最小化するというコンセプトのもとに作成された．
今回の診療ガイドライン作成にあたっても前版同様，GRADE（Grading of Recommendations, Assessment, Development and Evaluation）に準拠する世界標準のガイドライン作成法に則り，厳格なエビデンス評価に基づく推奨を提示している．それと同時に，実地診療で参照しやすい診療ガイドラインにするために，わが国の診療実態や最新の公的保険適用の状況を考慮しながら専門家間で議論を重ねて治療アルゴリズムを作成した．
また，一次性ネフローゼ症候群の分野における病態解明・診断・治療法に関する最近の進歩として，微小変化型ネフローゼ症候群や巣状分節性糸球体硬化症における抗ネフリン抗体の関与，膜性腎症の新規標的抗原，遺伝学的検査の進展，LDL アフェレシスの保険適用拡大に加え，2025 年にわが国から報告されたランダム化比較試験の結果を踏まえて正式に保険収載となった成人期発症の頻回再発型・ステロイド依存性ネフローゼ症候群に対するリツキシマブ投与などについて記載した．これらの話題は主としてテキスト解説部分や，今回新設した“practice point”のコーナーで取り上げることとしたが，なるべくタイムリーな情報を提供できるよう，出版直前まで改訂を重ねた．
本演題においては，改訂診療ガイドラインで提示した推奨及びその根拠に加えて，上記のような新しい話題に関する記載を紹介しつつ，さらに次期改訂へ向けた将来展望を含めて議論することとしたい．

教育 3-2

エビデンスに基づく診療ガイドライン 2026 年版：IgA 腎症

順天堂大学医学部附属浦安病院腎・高血圧内科
鈴木　仁

IgA 腎症は最も高頻度な原発性糸球体腎炎で，末期腎不全から透析療法に導入される代表的な原因疾患として挙げられる．IgA 腎症はわが国に高率に認められることから，本症治療の確立が強く望まれてきた．2011 年には，「IgA 腎症診療指針第 3 版」において，組織学的重症度に臨床的重症度を加味した新たな予後分類（透析導入リスクの層別化）が提唱された．これらの診療指針は，予後判定基準を明確化し，その基準に従った治療指針を提示しており，臨床や病理診断の場で広く活用され，わが国における IgA 腎症の診断・治療に大きく貢献してきた．2014 年には世界で初めて IgA 腎症を対象とした「エビデンスに基づく IgA 腎症診療ガイドライン 2014」が策定された．2014 年のガイドラインでは扁摘＋副腎皮質ステロイド薬の有用性について明記されたほか，RA 系阻害薬の蛋白尿減少効果，腎機能低下抑制効果が示された．さらに IgA 腎症診療ガイドライン 2020 では，予後指標として Oxford 分類についても紹介されている．KDIGO ガイドライン 2026 の改訂では，腸管選択型ステロイド，抗体産生抑制系新規治療薬，補体制御薬，エンドセリン受容体拮抗薬などの新規治療薬に関して追記され，本邦ではドラッグラグがあるものの，2026 改訂版ではこれらの新規治療薬について概説している．今後わが国の IgA 腎症診療において，これらの治療薬をどのような患者に，どのようなタイミングで投与/併用していくべきかに関して議論する必要がある．

教育 3-3

RPGN

筑波大学腎臓内科
臼井　丈一

本東西学術集会において 6 年ぶりの全面改訂となる RPGN 診療ガイドライン CPG 2026 が発表される予定である．この CPG 改訂までの期間に ANCA 関連 RPGN に対して選択的 C5a 阻害薬アバコパンが登場し，先に発表された「ANCA 関連血管炎診療ガイドライン 2023」においてアバコパンは中心的治療薬として位置づけられていた．本 CPG の対象疾患として 2020 年版と同様に ANCA 関連 RPGN，抗 GBM 抗体型 RPGN の 2 疾患を中心に取り扱い，ANCA 関連 RPGN に対する 5 つの CQ を設定し，SR，推奨作成を行った．しかし，本 CPG の発表直前にアバコパンに関するブルーレター（安全性速報）を含む販売企業からの発表があり，本 CPG の作成主体である厚生労働省難治性腎障害研究班内での議論の末，アバコパンは本 CPG 改訂版の CQ，SR，治療フローチャートには含めないこととし，大きな修正作業を行った．本 CPG の理解を深めていただくことを目的とし，2 疾患の治療フローチャートおよび ANCA 関連 RPGN に関する 4 つの CQ を中心に改訂のポイントと臨床適用上の留意点を解説する．

教育講演 1

CKD 患者の血圧管理：JSH2025 改訂のポイントと最新ステートメント

旭川医科大学内科学講座循環器・腎臓内科学分野
中川　直樹

慢性腎臓病（CKD）の血圧管理は，腎機能の低下や脳心血管イベントの発生を防ぐために極めて重要である．2025 年 8 月に発刊された『高血圧管理・治療ガイドライン 2025（JSH2025）』では，新たなメタ解析結果を受け，糖尿病の有無や蛋白尿区分を問わず，降圧目標は原則として診察室血圧 130/80 mmHg（家庭血圧 125/75 mmHg）未満に設定された．ただし，その運用には慎重な個別化対応が求められる．「糖尿病非合併かつ蛋白尿陰性の CKD 患者」では，上記目標を目指しつつも，必要に応じて 140/90 mmHg 未満を中間目標とするなど，段階的かつ慎重に降圧を進めることが原則となる．また，75 歳以上の高齢者においても，一律の年齢区分ではなく，日常生活動作（ADL）やフレイルなどの健康・機能状態，および腎機能に応じたきめ細やかな対応を推奨している．なお，降圧に際しては急性腎障害や高カリウム血症，低血圧症状などの有害事象に十分な注意が必要である．
これらを踏まえ，日本腎臓学会は 2026 年 6 月に「CKD 患者の血圧管理に関するステートメント」を発出した．本講演では，両学会の推奨の整合性を図った本ステートメントの背景を解説し，実臨床で共有すべき改訂のポイントと明日からの診療への活用法を展望する．

教育講演 2

CKD における尿酸管理：病態理解と治療戦略

東京科学大学腎臓内科学
萬代　新太郎

高尿酸血症は慢性腎臓病（CKD）進展の重要なリスク因子であり，心血管疾患や代謝異常とも密接に関わる．近年提唱された Cardiovascular-Kidney-Metabolic（CKM）症候群の概念においても，尿酸は腎・心血管・代謝異常を連結する病態修飾因子として注目されている．観察研究では血清尿酸値上昇と CKD 発症・進展との関連が一貫して示されている一方，尿酸降下療法による腎保護効果については大規模ランダム化比較試験で必ずしも明確な結果が得られておらず，その解釈には病態理解が不可欠である．
本講演ではまず，URAT1，GLUT9，ABCG2 を中心とした尿酸輸送機構の解明の歴史と，その知見を踏まえた高尿酸血症の病型概念の変遷について概説する．続いて，高尿酸血症による腎障害を結晶依存性機序（尿酸塩結晶沈着）と結晶非依存性機序（血管内皮障害，細動脈障害，炎症・線維化など）に分けて整理し，「痛風腎」から「高尿酸血症性腎症」へと変化してきた病態概念について議論する．さらに，キサンチンオキシダーゼ阻害薬と尿酸排泄促進薬の特徴を比較し，CKD 患者における薬剤選択の考え方や，ABCG2 を含む尿酸輸送体への影響の重要性についても考察する．
尿酸値のみを治療目標とする時代から，病態に応じた個別化尿酸管理へと発展しつつある現状を概説し，CKD 診療における今後の治療戦略を展望したい．

教育講演 3

腎臓内科医が知っておくべき骨ミネラルの知識

福島県立医科大学医学部腎臓高血圧内科
風間　順一郎

脊椎動物が細胞外液環境を維持するために獲得した腎臓にとって，共にその任務にあたってくれる骨は頼もしい相棒的存在である．Ca は生体含有量の 99%以上，P は 85%，Mg は 60%，Na は 30%が骨や歯などの硬組織に分布し，これら 4 者は骨ミネラルと総称される．Ca 代謝の司令塔は Ca 感知受容体を持つ副甲状腺であり，そこから分泌される PTH の標的である骨と腎臓（＋その下流の小腸）において細胞外液 Ca 濃度は維持される．一方，PTH が骨に働きかける P 上昇作用は限定的であり，むしろ腎作用を介して P 濃度は低下する．このように PTH は細胞外液 Ca/P 濃度を変化させるので Ca 感知受容体がこの 2 者を感知するのは合理的である．一方，骨吸収によって Mg や Na も細胞外液に放出されるはずであるがその濃度は変化しない．したがって Ca 感知受容体がこれら 2 者を感知しないこともまた合理的である．Mg は細胞内液に多く分布するが，Mg^{++}イオンに限定すれば細胞外液濃度の方が高く，濃度勾配に従って素早く細胞内液に移動するので細胞外液濃度の変化が検知できない．Na はヒドロキシアパタイトの最表層に弱い親和性で結合して細胞外液の Na^{+}を緩衝し，その急激な変化に対する素早い生体防御として寄与している．腎臓が機能を失うとこれら骨ミネラルの代謝も破綻する．しかし細胞外液の Ca/P 濃度が上昇するだけではメンケベルグ型血管石灰化は起こらない．細胞依存性初期石灰化で形成された非晶質リン酸カルシウムが安定したヒドロキシアパタイトに相変換するには足場蛋白による誘導が必要であり，生理的には I 型コラーゲン，病理状態では elastin もその役割を果たしている．ピロリン酸以降のポリリン酸は Mg を捕捉して錯体化し，そのイオン化率を下げて細胞内への Mg 移送を阻害する．このため細胞はエネルギー不足＋ミトコンドリア障害に陥るが，これがいわゆる「P 毒性」の正体であろう．

教育講演 4

AKI 診療における最新の診断，治療 Update

東京大学病院救急・集中治療科
小丸　陽平

急性腎障害（AKI）は入院・外来を問わず発生頻度が高い症候群で，特に集中治療領域では 40–60%の入院患者で診断されるとされる．また，重症化すると生命予後を含めたハードアウトカムの発生と有意に相関することが知られている．
2012 年に AKI の定義と診断基準を提唱した国際団体 KDIGO は，現在十数年ぶりのガイドライン更新作業を進めており，2026 年 3 月にはパブリックコメント募集の原案が公表された．これによれば，これまで尿量と血清クレアチニン値で定義されてきた AKI の Functional criteria にシスタチン C が追加されたほか，Structural criteria として各地で臨床応用されている AKI バイオマーカーによる所見を加えることが新たに提案されている．ステージ分類についても同様で，AKI バイオマーカーが陽性の群を新たなステージ（B1 など）として定義する変更が盛り込まれた．今年から来年中には最終版が公表される見込みであり，新たな定義と分類基準に基づいた診療・研究の更新が予測されている．
急性血液浄化療法は重症 AKI に対する治療手段として欠かせないが，昨今のエビデンス蓄積によって，開始基準や処方量，抗凝固薬の選択などについて一定のコンセンサスが得られた．現在は適切な血液浄化療法の離脱タイミングや浄化量の減量の可否などについて議論が進められている．また，AKI の有無を問わず，敗血症を対象とした血液浄化療法については，濾過器や吸着膜について新たな選択肢が国内で増えてきている．
AKI が異質性の高い症候群であることから，病態生理に基づいた個別化医療に進むことが，特異的治療薬の開発と実用化に向けて重要な視点となりつつある．今回の講演では，AKI の診療に関する近年の動きと最新のガイドラインなどの潮流をまとめた上で，今後求められるイノベーションについて展望してみたい．

教育講演 5

膜性腎症の最新知見

昭和医科大学藤が丘病院
西脇　宏樹

膜性腎症は成人ネフローゼ症候群の主要な原因疾患であり，近年，その診療は大きく変化している．特に PLA2R をはじめとする標的抗原の同定，自己抗体測定の臨床応用，リツキシマブを含む免疫抑制療法のエビデンス蓄積により，従来の「尿蛋白をみて治療する」診療から，「免疫学的活動性と腎予後リスクを評価して治療する」という視点が加わりつつある．本講演では，まず膜性腎症の病態理解の進歩について，標的抗原，自己抗体等の観点から整理する．次に，PLA2R 抗体を中心とした自己抗体測定が，診断，二次性膜性腎症との鑑別，予後予測，治療効果判定，再発評価にどのように活用されるかを概説する．治療については，KDIGO ガイドラインの考え方を踏まえ，ステロイド単独療法，カルシニューリン阻害薬，シクロホスファミド，リツキシマブの位置づけと根拠を整理する．さらに，海外エビデンスと日本の実臨床との間に存在するギャップについて考察する．本講演を通じて，膜性腎症診療における最新知見を日常診療にどのように落とし込むかを考える機会としたい．

教育講演 6

抗スリット膜抗体の最新の知見

東京女子医科大学腎臓小児科
白井　陽子

2022 年に，微小変化型ネフローゼ症候群（MCD）の病態における抗 nephrin 抗体の関与が報告された（Watts AJB, J Am Soc Nephrol, 2022）．その後，我々は，腎移植後 FSGS 再発（rFSGS）を来した小児腎移植例においても抗 nephrin 抗体が高頻度に検出され，それらの症例の腎組織において nephrin のチロシンリン酸化が亢進し，リン酸化 nephrin のアダプター蛋白およびエンドサイトーシスに関与する分子の発現が亢進することを併せて報告した（Hattori M, Am J Transplant, 2022；Shirai Y, Kidney Int, 2024）．また，Zhang らは，抗 nephrin 抗体の下流で Ephrin-B1 のリン酸化や Cdc42 の活性化が増強することを示しており（Zhang Y, J Am Soc Nephrol, 2025），抗 nephrin 抗体の病原性は徐々に明らかになりつつある．さらに近年，Raglianti らは，MCD/FSGS 症例において，抗 nephrin 抗体のみならず抗 podocin 抗体や抗 Kirrel1 抗体も検出されることを報告した（Raglianti V, J Am Soc Nephrol, 2025）．我々の rFSGS を対象とした解析でも，18/19 例（95%）でポドサイトに IgG 沈着を認め，17 例（89%）では nephrin，podocin，Kirrel1 のいずれかと IgG が共局在し，そのうち 11 例では 2 分子以上，6 例では 3 分子すべてと IgG が共局在した（Shirai Y, Kidney Int Rep, 2026）．以上より，MCD/FSGS では，広範かつ多クローン性の液性免疫応答が病態に関与する可能性が示唆されており，これらの病態的意義をさらに解明する必要がある．

教育講演 7

腎生検病理診断の新時代―LMD-LCMS/MS プロテオミクスによる未知タンパク質の同定と AI 解析の最前線―

昭和医科大学
康　德東

プロテオミクスは生体の全タンパク質を網羅的に解析する手法であり，LMD と LC-MS/MS を組み合わせた組織プロテオミクスが腎生検病理診断に応用されている．通常の病理診断では微量・未知タンパク質の同定が困難で確定診断に至らない症例も多いが，LMD-LC-MS/MS では FFPE 切片から LMD で任意領域を切り出し，トリプシ…プロテオミクスは生体の全タンパク質を網羅的に解析する手法であり，LMD と LC-MS/MS を組み合わせた組織プロテオミクスが腎生検病理診断に応用されている．通常の病理診断では微量・未知タンパク質の同定が困難で確定診断に至らない症例も多いが，LMD-LC-MS/MS では FFPE 切片から LMD で任意領域を切り出し，トリプシン消化後にペプチドの質量を測定してタンパク質を同定する．本法により腎アミロイドーシスの前駆タンパク質の新規同定，FGN の診断マーカー DNAJB9 の同定，さらに膜性腎症の標的抗原が過去 20 年で 14 種類以上同定されるなど，糸球体沈着症の病理診断に大きな進歩をもたらした．解析手法は DDA から DIA へと移行し，低発現タンパク質の定量再現性が向上した．さらに AI を活用した DIA-NN の登場によりペプチド配列予測と干渉補正が可能となり，同定精度が大幅に改善されている．一方，測定結果は免疫組織化学法による検証が必須であり，正常組織由来タンパク質の混入にも留意が必要である．今後は高額機器の維持，病理・質量分析・インフォマティクスを横断する人材育成，診断用データベースの構築が課題であり，臨床・病理・基礎研究の連携が求められる．

教育講演 8

腎臓リハビリテーションガイドラインの改訂ポイント

東京女子医科大学腎臓内科学分野
星野　純一

慢性腎臓病（CKD）患者では，腎機能低下に加え，心血管疾患，貧血，CKD-MBD，炎症，低栄養，身体活動量低下が相互に関連し，フレイル・サルコペニア，ADL 低下，QOL 低下を来しやすい．腎臓リハビリテーション診療ガイドライン第 2 版では，2018 年初版以降に蓄積されたエビデンスを踏まえ，保存期 CKD，血液透析，腹膜透析，腎移植を対象に，運動療法の有効性と安全性が再評価された．特に保存期 CKD では，ランダム化比較試験を中心とした検討により，運動療法が運動耐容能，歩行機能，筋力，健康関連 QOL などの患者中心アウトカムを改善することが示された．一方，死亡，腎機能予後，入院などのハードアウトカムに対するエビデンスはなお限定的であり，推奨は「行うことを提案する」と整理された．今回の改訂では，運動療法に加え，栄養療法，看護支援，理学療法，行動変容，社会支援，認知機能・精神心理，保険制度に関する記載が拡充され，腎臓リハビリテーションは単なる運動処方ではなく，CKD 患者が生活の中で継続できる包括的支援として再定義された．本講演では，保存期 CKD を中心に改訂の要点を概説し，日常診療への実装上の課題を考察する．

病理 1

腎生検病理診断取扱い既約　改訂のエッセンス

札幌徳洲会病院病理診断科
小川　弥生

腎生検病理診断取り扱い規約初版（以下，初版）は，病理検査室，病理医および臨床医が腎生検病理診断，報告書作成，学術発表を行う際の基準・参考資料として広く活用されてきた．本稿では，初版の価値を継承しつつ，最新知見と読者ニーズを反映した改訂版制作の基本方針と要点を概説する．改訂の主な目的は，最新情報の反映，読者ニーズへの対応，記述の統一，レイアウトの刷新である．2019 年以降の腎病理分野の進展を踏まえ，Haas M らによる光顕・電顕コンセンサスレポート，MGRS の概念，MPGN パターン腎障害の理解，膜性腎症の標的抗原，質量分析などの新たな知見は手法を取り入れ，規約としての信頼性と実用性を高めた．また，一定水準の病理報告書や意見書の作成に資するよう，構成を明確化し，重要用語の定義と表記の統一を図っている．さらに，画像や重複記載を整理し，簡潔な説明と記載の再現性を重視することで，携行性と参照性の向上を目指した．改訂版は，診断に特化した腎生検病理診断の実践的指針として，腎臓病診療に関わる医療従事者のみならず，一般病理医にも広く活用されることを想定している．本セッションでは，日本腎病理協会規約委員会より改訂の要点と活用方針を提示し，腎生検診断の本質について考察する機会としたい．

病理 2

規約の活用―依頼する，纏める，診断書を読む―

名古屋大学医学部附属病院腎臓内科
尾関　貴哉

腎生検は腎臓病診断のゴールドスタンダードであり，その診断と結果の解釈には病理学と臨床腎臓病学の双方の知識が求められる．そして，腎生検診断を診療に最大限活かすためには，臨床医がその一連のプロセス（生検の依頼，臨床情報の提供，病理診断書の読解）について理解する必要がある．本講演では，『腎生検病理診断取扱い規約』を臨床医の視点から捉え，実臨床でどのように活用すべきか概説する．最初に「依頼する」段階として，腎生検適応の判断および病理医へ伝えるべき臨床情報（既往歴・臨床経過・検査データ）を依頼書としてどのように要約するか整理する．次に「纏める」段階として，光顕・蛍光抗体法・電子顕微鏡の各所見を臨床医自身がどう概観し，規約が示す糸球体病変の記載様式や近年の疾患分類とどのように対応づけていくかについて述べる．最後に「診断書を読む」段階として，病理診断書に記載された活動性および慢性化の指標や予後規定因子などの所見や用語を臨床的にどう解釈し，治療方針や予後予測に結びつけるか解説する．本講演を通じて，本規約を単なる病理学的知識としてではなく，臨床医が日々の診療における実践的なコミュニケーションツールとして活用できるようになることを目標とする．

CP1

性分化と性分化疾患

慶應義塾大学医学部小児科
鳴海　覚志

腎疾患を含む多くの疾患や臨床形質には性差が認められます．性差というと，思春期以降の性ホルモンの違いを想起しがちですが，実際には胎児期に始まる性分化の過程において，すでに性差の形成が始まっています．単一細胞である受精卵には構造上の性差はありませんが，胎児期の限られた時期に，性腺，内性器，外性器が段階的に分化し，新生児として出生する頃には明らかな解剖学的性差が認められます．本講演では，小児内分泌領域を専門としない医師にも理解しやすいよう，性分化の基本を整理します．46,XY 個体における性分化では，胎生早期に SRY が発現し，未分化性腺において Sertoli 細胞分化が始まります．その後，AMH により Muller 管が退縮し，Leydig 細胞由来のテストステロンにより Wolff 管が維持され，外性器の男性化が進みます．これらの過程のいずれかが非典型的である先天的な状態が性分化疾患です．
性分化疾患の診療では，解剖学的所見，内分泌学的評価，遺伝学的背景を統合して理解することが重要です．後半では，われわれが行った日本人 46,XY 性分化疾患症例の遺伝学的解析研究を紹介し，アンドロゲン受容体や SRY などの遺伝学的異常が，外性器の男性化の程度や Muller 管由来構造の有無とどのように関連するかを概説します．性分化をライフコースの出発点として捉えることで，腎・尿路・生殖器の発生をより立体的に理解する契機となれば幸いです．

病理 3

本邦における免疫蛍光・電子顕微鏡診断の課題

慶應義塾大学医学部病理学教室
橋口　明典

腎生検診断は，臨床，光学顕微鏡，免疫蛍光，電子顕微鏡の所見を各各独立した情報として扱わず，それらを“Correlative Pathology”の概念に基づき統合することにより，その意義が高まる．診断が困難な症例は，いずれかの情報の不備や欠損により，各情報間の相関をとることに失敗していることが多い．各情報を適切に得ること，correlative pathology を実践できる環境整備が，腎生検診断の有用性を高める．一方で，本邦では，これらの条件を満たしているとはいえない現状がある．一般的な病理検査室では，免疫蛍光，電子顕微鏡を行い，かつ，その技術精度を担保することが困難である．一方で，検査会社への委託は，互いの情報の相関に失敗する危険性が生ずる．以上を踏まえて『腎生検病理診断取扱い規約』の改訂では，検査精度や所見解釈の妥当性を担保する観点から以下の点に留意している．1. 文献に基づく客観的な方法論の記載．2. 施設間で異なると想定される方法論の詳細部分の削除．3. サルベージ技術に関する記載．4. 検体の取扱いや所見解釈における pitfall の強調．免疫蛍光，電子顕微鏡検査を巡る環境は，年々厳しくなっており，直近の改善は望めない．『取扱い規約』が，現状の問題点の認識に役立ち，かつ，課題解決の糸口となる情報が得られる存在となることが望ましい．

CP2

低出生体重が腎疾患リスクと次世代に及ぼす影響―性差の視点から―

東北大学薬学部
佐藤　恵美子

低出生体重（LBW）は，胎児期環境が将来の健康や疾患リスクを規定するという Barker 仮説および DOHaD（Developmental Origins of Health and Disease）概念を支持する代表的な病態である．LBW 児ではネフロン数が減少し，成人期に高血圧や CKD を発症するリスクが高まることが知られている．しかし，その分子機序や性差，さらには次世代への影響については十分に解明されていない．我々は子宮灌流圧低下（RUPP）モデルを用いて LBW マウスを作製し，胎児期から出生後にかけての腎発達変化を解析してきた．その結果，LBW ではネフロン形成遅延に加え，近位尿細管における出生後の代謝成熟過程に異常が認められた．また，成体期には雄で高血圧および糸球体障害が顕著である一方，雌では障害が比較的軽度であり，腎疾患感受性に性差が存在することが示唆された．さらに，LBW 雌マウスが妊娠すると，その次世代においても胎児発育不全や胎盤機能異常が認められた．胎盤低酸素応答や母体臓器の代謝異常が関与しており，胎児期環境の影響が世代を超えて伝播する可能性が示されている．本講演では，LBW による腎発達異常とその後の腎疾患リスク形成機構について概説するとともに，性差および世代間伝播の観点から，ライフコースを通じた LBW の影響について議論したい．

CP3

CKD 疫学からみた性差―福島 CKD コホートからの考察―

福島県立医科大学腎臓高血圧内科学講座
田中　健一

慢性腎臓病（CKD）は，末期腎不全のみならず心血管イベントや死亡の重要な危険因子であり，その発症・進展には明らかな性差が存在する．欧米の人口ベース研究では，透析導入前 CKD の有病率は男性より女性で高いとされ，女性の平均寿命の長さや eGFR 推算式による過剰診断の可能性が指摘されている．一方，本邦の疫学データでは CKD 有病率は男性で高く，日本透析医学会統計においても透析導入患者および維持透析患者は男性が女性の約 2 倍を占める．これらの差には，糖尿病，高血圧，喫煙，肥満などの生活習慣病リスクの分布に加え，性ホルモン，筋肉量，加齢，受診行動，治療選択など，生物学的性差と社会的・行動学的要因が複合的に関与していると考えられる．
わが国の CKD-JAC 研究では，CKD 進行に伴う心血管イベントリスクの増加が示された一方，欧米と比較して冠動脈疾患が少なく心不全が多いこと，心血管イベントや死亡より腎イベントの頻度が高いことなど，日本人 CKD 患者の特徴も明らかとなった．したがって，本邦における CKD 対策では，心血管リスク管理とともに腎機能低下の抑制を重視した重症化予防が重要である．慢性透析患者数は近年減少に転じたものの，新規透析導入患者数は国の目標である年間 3 万 5 千人以下には到達しておらず，より効率的で個別化された CKD リスク管理が求められている．
本講演では，国内外の CKD 疫学における性差を概説し，福島 CKD コホート研究から得られた知見を踏まえ，成人期から老年期における CKD 発症・進展リスクの性差と，今後の重症化予防戦略について考察する．

療養指導士 1

長野県腎臓病療養指導士の会の活動

信州大学医学部附属病院腎臓内科
上條　祐司

腎臓病療養指導士制度の開始に伴い，長野県内でも多くの腎臓病療養指導士が誕生した．しかし，各施設での活動は活発であった一方，県全体で連携する体制は十分ではなかった．そこで，多職種が横断的に連携し，組織的に腎臓病対策を推進することを目的として，2021 年 5 月に長野県透析研究会の支援の下，「長野県腎臓病療養指導士の会」を発足した．県内の資格者は看護師が主体であったが，CKD 対策の推進には行政や医師を含む多職種の参画が不可欠である．このため，本会では資格者に限らず，行政関係者，医師，資格取得を目指す医療従事者，CKD 対策に関心を有する者にも幅広く門戸を開いた．現在の会員数は約 80 名で，約 70％は資格を有していないが，医師，薬剤師，保健師，管理栄養士，行政担当者などが参加し，多角的な企画立案が可能となっている．
これまで，多職種間での活動共有を目的とした講演会，一般市民への CKD 啓発を目的とした CKD シール事業，市民公開講座などを実施してきた．さらに，2025 年 11 月には本会を母体として長野県慢性腎臓病対策協議会が設立され，医師会，行政，国保連合会，薬剤師会などとの連携が進んだ．本会の各職種代表者は協議会の理事として参画し，CKD 対策の企画・実践を担っている．現在は，長野県独自の「CKD80-40 キャンペーン」を推進する中核組織として活動している．
本講演では，本会の設立経緯と活動内容を紹介するとともに，多職種連携による地域 CKD 対策のあり方と今後の展望について述べる．

倫理

研究倫理と臨床倫理

岩手保健医療大学臨床倫理研究センター
三浦　靖彦

研究倫理においては，医学研究の歴史を俯瞰しながら，現代においては，「人を対象とする生命科学・医学系研究に関する倫理指針」を基本とするが，この中でも，参加者の人権保護，特に，不参加の際に不利益を受けないことの保障，同意撤回の自由の保障，個人情報保護に関する問題，弱者保護などが重視されることから，これらについて，具体例を挙げて解説する．一方，臨床倫理の原則は「自律尊重・無危害・善行・正義（ビーチャム・チルドレス）」が一般的に知られているが，清水の 3 原則「人間尊重・与益・社会的適切さ」で考えるのが日本の医療現場にはフィットしているように思われる．慢性腎疾患は，長い臨床経過をたどるが，どのような際に臨床倫理的な問題が起こるのか？どのように展開することが望まれるのか？につき，近年話題になっている共同意思決定（Shared Decision Making），人生会議（アドバンス・ケア・プランニング）の解釈，腎疾患診療の中で，どのように展開したらよいのか？さらに，近年紹介された保存的腎臓療法（CKM）の選択に当たって，どのような点に配慮したらよいか等につき概説したい．

療養指導士 2

新潟県における慢性腎臓病（CKD）対策の総合的取り組み

[1]新潟大学医歯学総合病院，[2]新潟大学腎研究センター腎・膠原病内科
中川　裕介[1]，忰田　亮平[2]，山本　卓[2]

新潟県では，CKD の予防および管理を強化するため，多職種が連携した総合的な取り組みを展開している．例年，市民公開セミナーを開催し，CKD に関する知識の普及・啓発に努めている．また，新潟医療福祉大学と協力して中高生や親子向けイベントを開催し，早期からの健康意識の醸成に取り組んでいる．さらに，新潟薬科大学との共同研究では，薬局において患者への行動変容支援を実施し，CKD 重症化予防を推進している．2020 年からは，薬局との連携強化を目的として CKD シールを導入し，薬剤師が患者の CKD を迅速に把握できる体制を整備した．さらに，CKD シール導入の有用性についても検証を行っている．これらは，療養指導士が中心になって活動し，学会発表や論文化を通じて発信している．また，療養指導士の会を定期的に開催し，療養指導士や医師による意見交換や勉強会を通じて，多職種の相互理解を促進する職種横断的な学びの場となっている．LINE グループや学術講演会を活用し，CKD に関わる情報共有と連携を促進している．一方で，療養指導士の活動をさらに充実させるため，資格取得を支援する仕組みづくりも進めている．指導士取得に必要な症例レポートは Web 症例を用いて作成することも可能であるが，費用負担を伴うことや，実際の診療現場における多職種連携や療養指導を体験する機会が限られることから，資格取得へのハードルとなっている．そこで，当院において，指導士取得に必要な症例レポート作成を支援する取り組みを開始した．具体的には，院内での診療や療養指導を実際に見学してもらい，症例レポート作成を支援する仕組みを作り，運用している．
本シンポジウムでは，新潟県における指導士の会設立の経緯や活動内容に加え，人材育成の取り組みについて紹介する．

療養指導士 3

みなと腎臓を守る会の活動

[1]国家公務員共済組合連合会虎の門病院分院看護部，[2]国家公務員共済組合連合会虎の門病院本院栄養部，[3]国家公務員共済組合連合会虎の門病院本院腎センター内科
菅　祥江[1]，土井　悦子[2]，和田　健彦[3]

【はじめに】みなと腎臓を守る会は東京都港区の腎臓病療養士（CKDE）を中心とした医師，看護師，薬剤師，管理栄養士，理学療養士など多職種の医療スタッフからなる連携の会としてCKDEの知識のアップデートとスキルアップ，東京港区における慢性腎臓病（CKD）啓蒙活動と発症予防・重症化予防を目的として2023年12月に発足した．【目的】当会が他地域にも活動を広げ，CKDEの多施設・多職種チームとして持続的に活動するための必要事項を検討する．【方法】当会発足前からの取り組みを振り返り，活動の発展と継続を見据えた課題を抽出する．【結果】1．当会発足の大きな目的の1つにCKDEのモチベーションの維持があった．2．当会の名称検討，ロゴマーク，ホームページの作成を通じて，活動の目的や方針が明確化された．3．勉強会開催や地域での啓蒙活動を重ね，求心力のあるリーダーを中心としたシェアドリーダーシップが確立された．4．所属施設の公式な活動として承認を得ることで，心理的，経済的な負担が軽減された．【結論】CKDEの地域における活動の持続と全国への発展には，CKDのモチベーション維持やスキルアップしやすい環境整備と，活動資金の支援が必要である．

療養指導士 4

神奈川県腎臓病療養指導士の会の設立の経緯とこれまでの活動について

聖マリアンナ医科大学腎臓・高血圧内科
櫻田　勉

神奈川県腎臓病療養指導士の会は，神奈川県内で腎臓病療養指導士が医師，行政（神奈川県等），関連団体（神奈川腎研究会，神奈川県透析施設連絡協議会，神奈川県栄養士会，神奈川県看護協会，神奈川県薬剤師会，神奈川県病院薬剤師会，日本腎臓病協会等）と連携し，チーム医療と医療連携により，それぞれの医療環境において質の高い腎臓病療養指導を提供し，慢性腎臓病の進展予防，慢性腎臓病患者（透析，腎移植患者を含む）の生活と質の向上を図ることを目的として2024年に設立された．これまでに第1回および第2回神奈川県腎臓病療養指導士の会が現地およびwebでのハイブリッドで開催され，多くの腎臓病療養指導士が参加してきた．さらに，各年度の当番世話人が神奈川腎研究会，日本CKDチーム医療研究会，日本腎臓学会東部学術大会，日本腎不全看護学会，腎不全チーム医療協議会などで活動報告を行ってきた．また，神奈川県主催の腎疾患対策医療介護等従事者向け研修会での演者なども務めてきた．現在100名を超える会員が所属しており，ホームページおよびメーリングリストを作成し，慢性腎臓病に関する情報提供が行われている．最近では，他の療養指導士との横断的な交流を図るとともに，今後は県民への慢性腎臓病に関する啓発活動も活動も一環として取り組んでいくことを検討している．

O-001

IgA 腎症診療医に対する意識調査：治療課題と新薬への期待

[1]株式会社協和企画，[2]株式会社インテージヘルスケア
成瀬　浩史[1]，山田　岳広[2]，板垣　克典[1]

近年，有用性が期待される複数の IgA 腎症治療薬の研究・開発が進められており，大きな注目が集まっている．一方で，IgA 腎症に対する治療効果や診断の遅れなどの医療課題は存在している．こうした医療のアンメットニーズと今後の展望を明らかにするために，我々は，最近 1 年間に，IgA 腎症患者を 5 人以上診療している医師 110 名を対象に調査を実施した（調査機関：株式会社インテージヘルスケア．調査パネル：株式会社プラメドの登録医師．実査期間：2025 年 11 月）．本調査の結果，医師が現在の IgA 腎症治療に対して抱く懸念・不満の上位は「再燃/再発の制御困難」「定量指標/バイオマーカー不足」「専門医への紹介遅延」に関するものであった．新薬に期待することとして「臨床的寛解に導ける可能性がある」と同程度に「副腎皮質ステロイド薬の使用を減らすことができる」が多くの医師に選択された．IgA 腎症治療における臨床現場では，有効性の高さはもとより，副腎皮質ステロイド薬に対する懸念が根強く存在することが示唆された．そのほか，現行治療の有効性・安全性の評価，ステロイド等の各種治療への懸念度合い，IgA 腎症の治療環境の改善・向上の要望などの調査を実施した．本調査を通して，治療課題と新薬への期待について報告する．

O-002

IgA 腎症患者における最大耐用量のイルベサルタン治療後のスパルセンタンの効果～PROTECT 試験～

[1]順天堂大学医学部附属浦安病院，[2]アーヘン工科大学，[3]アラバマ大学，[4]トラヴィア・セラピューティクス，[5]オハイオ州立大学ウェクスナー医療センター，[6]JAMCO ファーマコンサルティング，[7]プラハ総合大学病院
鈴木　仁[1]，Floege Jürgen[2]，Rizk Dana V.[3]，Preciado Priscila[4]，Rovin Brad[5]，Moody Stephanie[4]，Geletka Rob[4]，Mercer Alex[6]，Hendry Bruce[4]，Komers Radko[4]，Tesar Vladimir[7]

【背景】スパルセンタン（SPAR）は，エンドセリン・アンジオテンシン受容体拮抗薬であり，成人 IgA 腎症患者に対する無作為化二重盲検比較試験（PROTECT）では，SPAR 投与群は最大耐用量のイルベサルタン（IRB）投与群と比較し，110 週時点で優れた蛋白尿減少効果と腎機能保護効果が示された．【方法】PROTECT 試験の 110 週間の治療後，114 週以降は延長試験（OLE）へ登録され，最長 156 週間 SPAR が投与された．【結果】IRB 投与群 128 名が OLE に参加し SPAR が投与された．48 週間の SPAR 投与により，尿蛋白/クレアチニン比は 114 週時点と比較し 54％減少した．OLE 期間の有害事象発生頻度は低く，二重盲検（DB）期間の SPAR 投与群の有害事象と同様であった．肝毒性も観察されず，血圧や血清カリウムも安定していた．OLE 期間の eGFR 変化は，DB 期間の SPAR 投与群で見られた変化と同程度であった．【結論】2 年以上最大耐用量の IRB 治療後の IgA 腎症患者でも SPAR は優れた有効性と忍容性が認められた．

O-003

IgA 腎症における dapagliflozin 投与後の Gd-IgA1 低下と腎機能推移改善の関連

[1]秋田大学医学部血液・腎臓・膠原病内科学講座，[2]雄勝中央病院腎臓内科，[3]由利組合総合病院内科，[4]秋田厚生医療センター腎臓内科
金澤　達郎[1]，齋藤　雅也[1]，小松田　敦[2]，大谷　浩[2]，澤村　昌人[3]，小澤　政豊[4]，阿部　史人[1]，熊谷　拓哉[1]，神谷　凌伍[1]，坂口　舞[1]，齋藤　綾乃[1]，高橋　直人[1]

【背景】SGLT2 阻害薬は IgA 腎症の腎予後を改善するが，疾患特異的病態である Gd-IgA1 動態への影響は不明である．【方法】Dapagliflozin 導入 CKD コホート 104 例から，腎生検診断 IgA 腎症 33 例を抽出し，免疫抑制薬追加 1 例，検体欠損 3 例を除く 29 例を解析した．開始 0，12，48 週の血清・尿中 Gd-IgA1 を測定し，前後 96 週の eGFR 推移を piecewise 混合効果モデルで評価した．【結果】尿中 Gd-IgA1/Cr は 12 週，48 週で低下した（P＜0.001，P＝0.003）．尿中 Gd-IgA1/IgA も低下した（P＝0.001，P＝0.002）．血清 Gd-IgA1 は 12 週で低下し（P＝0.006），血清 Gd-IgA1/IgA は 12 週，48 週で低下した（P＝0.008，P＝0.006）．eGFR slope は投与前 −3.50 から投与後 0.03 mL/min/1.73 m^2/年へ改善した（差 3.53，P＜0.001）．12 週までの尿中 Gd-IgA1/Cr 低下幅（0 週値−12 週値）は投与後 eGFR slope 改善と関連し（β＝0.555，P＝0.003），尿蛋白/Cr 変化で調整後も有意であった（β＝0.572，P＝0.005）．【結論】IgA 腎症では，dapagliflozin 投与後に血清・尿中 Gd-IgA1 指標が低下した．早期尿中 Gd-IgA1/Cr 低下は，その後の腎機能推移を反映する可能性がある．

O-004

「フレイル対策入院」の試みとその臨床的有用性

[1]新生会第一病院老年内科，[2]新生会第一病院腎臓内科
伊奈　研次[1]，不破　大佑[2]，太田　圭洋[2]，高橋　彩子[2]，岡崎　雅樹[2]，榊原　千穂[2]，伊藤　一洸[2]，南部　隆行[2]

【目的】近年，透析患者の高齢化は顕著で，フレイル対策が望まれる．当院で通院透析患者を対象に約 2 週間の「フレイル対策入院」を開始し，その臨床的有用性を検討した．【方法】本入院の入院時と退院時で身体機能を評価した．入院時の評価結果に基づいたオーダーメイドのプログラムを作成し，運動療法を週 6 日実施した．退院前に身体機能を再評価し，自宅で行う運動について情報提供を行った．入院時と退院時の所見の比較を Wilcoxon 符号付順位検定を用いて行い，効果量 r を算出した．複数回入院された 10 例について皮膚灌流圧（SPP）の推移を評価した．【結果】対象は 73 名で，Short Physical Performance Battery は本入院により有意に上昇した（p＜0.001；r＝0.633）が，AI 診断を用いた歩容検査は入院前後で有意差を認めなかった．次に「フレイル対策入院」の下肢閉塞性動脈疾患（LEAD）に対する臨床効果をみるために，初回入院時に SPP 50 mmHg 以下だった 7 例における推移［median（range）］を調べたところ，初回 42（23-49），2 回目 50（28-74），3 回目 67.5（54-94）と SPP 値の上昇傾向がみられた．【結論】「フレイル対策入院」により身体機能は維持及び向上した．本プログラムはフレイルおよび LEAD 予防に有用である可能性が示唆された．

O-005

外来血液透析患者における身体機能と認知機能の双方向的な縦断的関連性の検討

[1]埼友クリニックリハビリテーション科，[2]埼友クリニック腎透析内科
島野　優[1]，宿理　朋哉[2]

【背景】血液透析（HD）患者は身体機能および認知機能の低下リスクが高い．しかし，両者の縦断的な関連性についてまだ十分な検討はなされていない．そこで，本研究は外来 HD 患者における身体機能と認知機能の双方向の縦断的関連性を検討することを目的とした．【方法】2023 年 7 月から 2025 年 8 月に計 3 回の身体機能および認知機能評価を完遂した外来 HD 患者 106 名（年齢 70±11 歳，男性 66％）を対象とした．身体機能を握力，下肢機能を Short physical performance battery（SPPB），認知機能を Mini-Mental State Examination（MMSE）により評価した．認知機能検査の学習効果を考慮し，2 回目および 3 回目の評価結果を解析対象とした．年齢，性別，透析歴，BMI，併存疾患（糖尿病，脳血管障害）を共変量とした交差遅延パネルモデルを用い，両機能間の双方向的な関連を検討した．【結果】身体機能はその後の認知機能に有意な関連を示した（握力 β＝0.129，p＝0.021；SPPB β＝0.161，p＝0.005）．一方，認知機能とその後の身体機能ついては SPPB のみ有意な関連を示した（握力 β＝0.021，p＝0.547；SPPB β＝0.237，p＜0.001）．【結論】HD 患者における縦断的関連について，特に下肢機能と認知機能に双方向性の縦断的関連が示唆された．

O-006

ARNI＋SGLT2 阻害薬併用療法の腎保護効果の中長期的検討（第 1 報）

国立国際医療センター
松原　奈穂，頓宮　慶泰，片桐　大輔，髙野　秀樹

【背景】アンジオテンシン受容体ネプリライシン阻害薬（ARNI）と SGLT2 阻害薬は共にこの数年，近年 CKD 診療において広く使用されるようになっている．しかし，両薬剤を併用した症例における腎保護効果については，これまで十分に検討されていない．【目的】CKD 患者における ARNI＋SGLT2 阻害薬併用療法が，尿蛋白，eGFR，および血圧に及ぼす長期的影響を後方視的に検討する．【方法】当科において ARNI および/または SGLT2 阻害薬を導入した CKD 患者 33 例のうち，ネフローゼ再燃を認めた 2 例を除外した 31 例を対象とした．内訳は，併用群 18 例，ARNI 単剤群 7 例，SGLT2 阻害薬単剤群 6 例であった．尿蛋白クレアチニン比（UPCR），eGFR，収縮期血圧を，投与前，12 週，24 週，1 年，2 年後の時点で評価し，各群内における前後比較を Wilcoxon 検定を用いて行った．【結果】併用群では，UPCR は 1 年後および 2 年後に有意に低下した（p＜0.05）．一方，単剤群では有意な変化を認めなかった．eGFR は併用群において 12 週間後～1 年後にかけて有意に低下したが，2 年後に安定化しており，Initial Dip を反映した変化と考えられた．収縮期血圧は ARNI を含む群で有意に低下した．【結論】CKD 患者における ARNI と SGLT2 阻害薬の併用療法は，長期的な UPCR 低下および降圧作用を伴う腎保護効果を有する可能性が示唆された．

O-007

SGLT2阻害薬併用下におけるドチヌラドの有効性および腎機能推移の検討

[1]新潟県立新発田病院腎臓内科，[2]新潟大学腎・膠原病内科
羽深　将人[1]，大塚　紗歩子[1]，里方　一紀[1]，小川　麻[1]，山本卓[2]

【目的】ドチヌラドとSGLT2阻害薬はいずれも近位尿細管に作用する薬剤であるが，両者併用時の有効性や腎機能推移に関する報告は限られている．本研究では，SGLT2阻害薬併用の有無によるドチヌラドの尿酸低下作用および腎機能推移への影響を後方視的に検討した．【方法】当院でドチヌラドを新規導入した患者のうち，導入12か月前のeGFRおよび導入12か月後の血清尿酸値（UA），eGFRを確認可能であった44例を対象とした．SGLT2阻害薬併用例13例と非併用例31例について，UAの推移を導入時から導入12か月後まで後方視的に評価した．また，eGFRの変化を観察した．【結果】両群ともドチヌラド導入後にUAは有意に改善した．非併用群では9.3±1.5 mg/dLから6.4±1.4 mg/dLへ（p<0.001），併用群では8.3±1.3 mg/dLから6.4±1.1 mg/dLへ変化した（p=0.0079）．12か月時点のΔUAに群間差は認めなかった（p=0.177）．eGFRは両群とも観察期間中に大きな変化を認めなかった．【結論】SGLT2阻害薬併用下においてもドチヌラドはCKD患者のUAを低下させた．また，併用による腎機能への影響は小さい可能性が示唆された．近位尿細管作用薬同士の併用における臨床的有用性を示唆する結果と考えられた．

O-008

慢性腎臓病診療におけるSGLT2阻害薬実装ギャップの規定因子の検討

日本大学医学部腎臓高血圧内分泌内科
黒須　祐紀，小林　洋輝，秋谷　友里恵，松岡　友実，阿部　雅紀

【背景】SGLT2阻害薬は慢性腎臓病（CKD）に対する腎保護効果が確立しているが，実臨床では適応患者でも処方が一様ではない．本研究ではCKDでのSGLT2阻害薬処方実装に影響する要因の解明を目的とした．【方法】本単施設横断研究では本院当科外来通院中の糖尿病関連腎臓病（DKD）または腎硬化症（NS）患者のうち，SGLT2阻害薬の適応が想定される370例（DKD全例，蛋白尿を有するNS）を対象とした．患者因子を固定効果，診療医をランダム効果とする混合ロジスティック回帰分析で，処方関連因子を検討した．さらに診療医別ランダム効果推定値を「調整後処方傾向」として抽出し，診療医特徴との関連を線形回帰分析で評価した．【結果】SGLT2阻害薬使用率は65％であった．同分析では，HbA1c高値，糖尿病，性別が処方と独立して関連した．患者背景調整後も診療医間差は残存し，診療医要因のMORは1.7であった．すなわち，同様の患者背景でも担当医により処方可能性に差を認めた．診療医別調整後処方傾向は，過去3年の学会参加数が多いほど高かった．【結論】CKD患者におけるSGLT2阻害薬処方は，患者背景のみならず診療医の影響を受けている可能性が示された．特に学会参加数との関連は最新エビデンスへの接触機会がCKD診療における薬剤実装を促進する可能性を示唆した．

O-009

日本の医療提供体制におけるCKD患者に対するエンパグリフロジンの費用対効果

日本ベーリンガーインゲルハイム株式会社医薬開発本部
加藤　壮太，小野　芙美子

【目的】日本の公的医療保険の観点から，CKDの標準治療と比較したエンパグリフロジンの費用対効果を評価する．【方法】EMPA-KIDNEY試験の対象となるCKDステージの患者に対し，KDIGO分類に基づくマイクロシミュレーションモデルを用いて，標準治療単独と比較し，エンパグリフロジンを上乗せした治療の費用対効果を評価した．eGFRおよびuACRの変化量はEMPA-KIDNEY試験から，患者背景，イベント発生率，死亡率，医療費は日本の電子カルテデータおよび既報から設定した．割引率2%とし，分析期間は20年間とした．【結果】標準治療へのエンパグリフロジンの上乗せにより，医療費が30.0万円増加し，QALYは0.90増加した．ICERは33.4万円/QALYであり，支払意思額500万円/QALYを下回った．患者背景における糖尿病や心血管疾患の有無によらずICERは同基準未満であった．KDIGO分類別解析では，G2A2を除くすべての解析対象カテゴリーでICERは同基準未満であった．【結語】日本の公的医療におけるCKDの治療では，標準治療にエンパグリフロジンを追加する場合，主要な患者集団において費用対効果に優れる治療選択肢であることが示唆された．

O-010

当院におけるフィネレノンの腎保護効果と安全性に関する検討

医療法人仁友会北彩都病院
鈴木　彩菜，及川　まゆみ，北　俊太郎，中尾　汐里，豊島　經康，植竹　護，石田　裕則，和田　篤志

【目的】当院の保存期慢性腎臓病の症例におけるフィネレノンの有効性について後方的観察研究を行った．【方法】当院の2023年1月からのフィネレノン処方例68例のうち当院で処方を開始し，他のミネラルコルチコイド受容体拮抗薬使用歴がなく，投与前後の採血データがある57例についてフィネレノン投与開始前後の血清K値，尿蛋白量（g/gCr），eGFR平均値，eGFRの変化の傾きについて比較検討した．【結果】フィネレノン投与開始前後3ヶ月の平均値を用いて比較したところ，血清K平均値はフィネレノン開始後4.23±0.45→4.37±0.46 mEq/L（p<0.01）と有意に上昇し，尿蛋白は2.61±3.8→2.09±3.21 g/gCr（p<0.05），eGFR平均値は42.8±23.9→41.7±24.4 mL/分/1.73 m2（p<0.05）と有意に改善していた．フィネレノン投与前後で各4回以上の測定値を得られた43例のデータを用いてeGFRの変化の傾きの平均値を比較したところ−0.32±0.53→−0.14±0.52（p=0.139）と改善を認めた．【結論】フィネレノン投与により尿蛋白平均値，及びeGFR平均値の有意な改善を認めた．eGFRスロープの傾きの変化については統計学的有意差はなかったものの傾きの改善を認め，フィネレノン投与による腎保護効果を示す結果となった．

O-011

Finerenone in Patients With Chronic Kidney Disease

[1]Nihon University School of Medicine, Japan, [2]University of New South Wales, Australia, [3]University Medical Center Groningen, The Netherlands, [4]Royal North Shore Hospital, Australia, [5]Richard L. Roudebush VA Medical Center, USA, [6]Indiana University School of Medicine, USA, [7]University of Toronto, Canada, [8]National Heart Centre Singapore, Singapore, [9]Duke-National University of Singapore Medical School, Singapore, [10]University of Washington School of Medicine, USA, [11]University of Würzburg, Germany, [12]Aristotle University of Thessaloniki, Greece
Masanori Abe[1], Hiddo J.L. Heerspink[2,3], Brendon L. Neuen[2,4], Rajiv Agarwal[5,6], David Z.I. Cherney[7], Carolyn S.P. Lam[8,9], Katherine R. Tuttle[10], Christoph Wanner[11], Pantelis Sarafidis[12], Vlado Perkovic[2]

【Introduction】Finerenone is a nonsteroidal MRA that improves cardiorenal outcomes in people with type 2 diabetes and CKD, but the effects on people with non-diabetic CKD is unknown.**【Methods】**The FIND-CKD trial was a multicenter, double-blind, phase 3, placebo-controlled trial in which 1584 participants with non-diabetic CKD（eGFR 25 to <90 mL/min/1.73 m^2, and UACR 200 to ≤3500 mg/g), and on stable maximum tolerated dose of a RAS inhibitor were randomized to finerenone（10 or 20 mg/day depending on eGFR）or matching placebo. The primary outcome was the mean annual rate of eGFR change from baseline to month 32. The secondary composite cardiorenal outcome comprised a sustained ≥57% eGFR reduction from baseline, kidney failure, heart failure hospitalization, or cardiovascular death.**【Results】**The effects of finerenone on safety and efficacy endpoints will be reported.**【Conclusion】**Positive findings of FIND-CKD will support the use of finerenone for slowing CKD progression in people with non-diabetic CKD.

O-012

Finerenone in Patients With Glomerulonephritis

[1]Saitama Medical University, Japan, [2]University of New South Wales, Australia, [3]Royal North Shore Hospital, Australia, [4]Richard L. Roudebush VA Medical Center, USA, [5]Indiana University School of Medicine, USA, [6]University of Toronto, Canada, [7]National Heart Centre Singapore, Singapore, [8]Duke-National University of Singapore Medical School, Singapore, [9]University of Würzburg, Germany, [10]University of Washington School of Medicine, USA, [11]Aristotle University of Thessaloniki, Greece, [12]National Clinical Research Center for Kidney Diseases, China, [13]The University of Tokyo Graduate School of Medicine, Japan, [14]University Medical Center Groningen, The Netherlands
Hirokazu Okada[1], Vlado Perkovic[2], Brendon L. Neuen[2,3], Rajiv Agarwal[4,5], David Z.I. Cherney[6], Carolyn S.P. Lam[7,8], Christoph Wanner[9], Katherine R. Tuttle[10], Pantelis Sarafidis[11], Xiangmei Chen[12], Masaomi Nangaku[13], Hiddo J.L. Heerspink[2,14]

【Introduction】This prespecified analysis of FIND-CKD trial assessed the effects of finerenone in participants with investigator-reported glomerulonephritis（GN).**【Methods】**The FIND-CKD trial was a phase 3 trial that randomized 1584 participants with CKD（eGFR 25–90 mL/min/1.73 m^2 and UACR 200–3500 mg/g）but without diabetes to finerenone or matching placebo. Participants were on maximum tolerated dose of RAS inhibitor. Participants requiring immunosuppression within 6 months before screening were excluded. The primary outcome was the mean annual rate of eGFR change from baseline to month 32.**【Results】**The effects of finerenone in participants with GN will be reported, overall and by GN subtype.**【Conclusion】**The findings will aim to clarify the role of finerenone for this specific patient population with CKD and GN.

O−013
非糖尿病患者の腎機能低下において，糸球体過剰濾過は高インスリン血症より強い影響を及ぼす

医療法人徳洲会札幌徳洲会病院
荒木　真

【目的】非糖尿病患者における腎機能低下の主要因として，糸球体過剰濾過（GHF）と高インスリン血症（TG/HDL-C 比で代替評価）の相対的寄与を検討した．【方法】単施設健診データ（2012〜2024 年，18 歳以上）を用いた後ろ向きコホート研究．年齢・性別層別化後，各層 eGFR 95 パーセンタイル超を GHF 群，eGFR ＞60 かつ非 GHF を対照群とした．同対象者を TG/HDL-C 比 2.1 を閾値として高インスリン血症群と非高インスリン血症群に再層別化した．主要エンドポイントを eGFR 30％低下とし，Kaplan-Meier 法・Cox 比例ハザードモデルで解析した．【結果】解析対象 5,654 例（GHF 群 611 例，高インスリン血症群 1,615 例）のうち，追跡期間内に 183 例（3.2％）がエンドポイントに到達．GHF 群は対照群に対し有意な腎機能低下リスクの上昇を示した（log-rank p＜0.001）．一方，TG/HDL-C 比高値群では有意なリスク増加を認めなかった（p＝0.7）．Cox 解析においても同様の傾向が確認された．【結論】非糖尿病患者において，GHF は独立した腎機能低下の規定因子であった．高インスリン血症の代替指標である TG/HDL-C 比高値単独では有意なリスク増加を示さず，腎血行動態異常が代謝異常より優位である可能性が示唆された．

O−014
糸球体過剰濾過の持続性と尿蛋白が予後に与える影響

[1]宮崎江南病院内科，[2]宮崎大学医学部附属病院循環器腎臓内科，[3]Steering Committee of the Japan Specific Health Checkups（J-SHC）Study
藤元　健太[1]，菊池　正雄[2]，海北　幸一[3]，今田　恒夫[3]，井関　邦敏[3]，鶴屋　和彦[3]，山縣　邦弘[3]，成田　一衛[3]，守山　敏樹[3]，柴垣　有吾[3]，笠原　正登[3]，近藤　正英[3]，旭　浩一[3]，渡辺　毅[3]，藤元　昭一[2]

【背景】糸球体過剰濾過（HF）は生命予後不良と関連するが，その持続性や尿蛋白との関係は不明である．【方法】特定健診データ（J-SHC）において 2 回以上受診歴のある 266,256 人を対象とした．HF は年齢・性別 eGFR 上位 5％と定義し，初回と追跡時の変化から 4 群に分類した．蛋白尿の有無で層別化し，全死亡，心血管死をアウトカムとして Cox 比例ハザードモデルで解析した．【結果】初回非 HF 集団の 3.6％が HF を新規発症し，初回 HF 集団の 65.8％で改善を認めた．中央値 48.8 ヶ月の追跡で 1600 名が死亡した．持続 HF 群は非 HF 群と比較して全死亡（HR 2.01，95％CI 1.50−2.69）および心血管死（HR 1.91，95％CI 1.01−3.62）のリスクが有意に高く，一方で HF 改善群では有意差を認めなかった．尿蛋白で層別化後も持続 HF は一貫して予後不良と関連し，尿蛋白増加に伴い HR は上昇した．尿蛋白陰性群では低 BMI，脳血管疾患既往が多く，陽性群では生活習慣病や心血管疾患の合併が多かった．【結論】持続する HF は生命予後不良因子であり，蛋白尿の有無により異なる病態を反映している可能性がある．

O−015
CKD 診療における尿中細胞外小胞の定量に基づく新たな非侵襲的腎機能評価法の開発

[1]東京大学医学部附属病院小児科，[2]東京大学医学部腎臓・内分泌内科
西村　竜哉[1]，平川　陽亮[2]，滝澤　慶一[1]，梶保　祐子[1]，神田　祥一郎[1]，張田　豊[1]

【背景】近年，慢性腎臓病（CKD）の早期発見が重要視されている．しかし，血清クレアチニン（Cre）は筋肉量の影響を受け，尿蛋白のみでは早期腎機能低下を捉えきれない．我々は先行研究で，尿中細胞外小胞（uEVs）上の特異的タンパク質の ELISA 定量が腎機能を反映することを見出した．本研究では，uEVs マーカーに基づく新たな腎機能推算モデルを構築し，その有用性を検討した．【方法】様々な病因を含む 16 歳以上の多施設コホート（860 名，1188 サンプル）を用いた．まず，Discovery Cohort（n＝471）で年齢・尿 Cre 値・uEVs マーカー値を変数とした独自モデルを構築した．さらに，縦断コホート（n＝192）で再現性を評価し，Biobank Cohort（n＝197）で CysC-eGFR を用いた外部検証を行った．【結果】推算モデルによる腎機能推定値は Cre-eGFR と良好な相関を示し，外部コホートでも CysC-eGFR に基づく腎機能低下を高精度に同定した（AUC 0.925）．同一症例の縦断検体では，尿濃縮による変動が相殺され，高い個体内再現性（r＝0.95）を示した．【結論】血液採取を行わず，尿のみで安定した腎機能推算が可能であった．本手法は，既存検査で見逃される腎機能低下リスクを捕捉する新たなスクリーニング指標として，CKD の早期発見への貢献が期待される．

O−016
蛋白尿を伴わない進行性腎機能低下で診断された血管壁優位腎 AL アミロイドーシスの 1 例

[1]虎の門病院分院腎センター内科，[2]虎の門病院病理部
谷水　暉[1]，大庭　悠貴[1]，水野　裕基[1]，山内　真之[1]，諏訪部　達也[1]，河野　圭[2]，大橋　健一[2]，乳原　善文[1]，澤　直樹[1]

【症例】63 歳男性．2 年で −7.81 mL/min/1.73 m^2/year の進行性腎機能低下を認め，血清 Cr 2.07 mg/dL で当院へ紹介された．尿所見異常を認めなかったが，血清 M 蛋白陽性，尿中 Bence Jones 蛋白陽性が判明した．腎生検では，光顕で細動脈壁を主体に PAM 染色で陰性の沈着物を認め DFS 染色陽性，AL-κ 陽性であったことから腎 AL アミロイドーシスと診断した．糸球体へのアミロイド沈着は軽微であった．心臓・消化管・腹壁脂肪にもアミロイド沈着を認め，DaraCyBorD 療法が開始された．【考察】典型的な腎 AL アミロイドーシスでは糸球体沈着が主体で高度蛋白尿を認めるが，血管壁優位沈着例では蛋白尿が軽度に留まり，腎機能低下が主徴となることがある．そのため蛋白尿が乏しい高度腎機能低下例では，腎硬化症や原因不明の慢性腎臓病などとして見過ごされる可能性がある．本症例は蛋白尿が乏しい腎機能低下例においても単クローン性免疫グロブリン関連疾患を鑑別に含め，血清・尿免疫固定法および血清遊離軽鎖測定を含む M 蛋白検索を行う重要性を示す例として報告する．

O−017
単クローン性免疫グロブリン関連腎障害として治療した AL アミロイドーシスの 1 例

[1]牛久愛和総合病院腎臓内科，[2]牛久愛和総合病院血液内科
樋口　智也[1]，木村　伊穂利[1]，左近　真生子[1]，石井　知子[1]，石塚　竜太郎[1]，松永　恒明[1]，瀬口　雅人[2]，楊川　堯基[1]，石津　隆[1]

【症例】77 歳男性【病歴】健康診断で尿蛋白を指摘され，尿蛋白 3.7 g/gCr とネフローゼレベルの蛋白尿を認めた．血清免疫固定法で IgG-λ 型および IgM-κ 型 M 蛋白を検出した．骨髄検査では形質細胞 8.4％と軽度増加にとどまり，骨病変や腎以外の明らかな全身性臓器障害を認めず，精査目的に腎生検を施行したところ，メサンギウム領域および係蹄基底膜内に無構造沈着物を認め，電子顕微鏡で細線維状沈着を確認し，AL アミロイドーシスと診断した．腎限局性病変として単クローン性免疫グロブリン関連腎障害（MGRS）と診断し腎予後改善を目的に血液内科と連携し，DCyBorD 療法を導入した．治療後血液学的奏効を得た．【考察】MGRS は腫瘍量が少なく多発性骨髄腫の診断基準を満たさない場合でも，単クローン性免疫グロブリンにより腎障害を来す疾患概念である．本症例は複数 M 蛋白を伴い，責任クローンの判断に注意を要したが，腎生検により AL アミロイドーシスと診断し治療介入に至った．MGRS では腎生検による早期診断と血液内科との連携が重要である．

O−018
亜急性の腎機能低下から非分泌型多発性骨髄腫に伴う AL アミロイドーシスが判明した一例

[1]東北大学病院腎臓・高血圧内科，[2]東北大学病院血液内科
石垣　静香[1]，中里　彰彦[1]，梶原　佳子[1]，渡邉　駿[1]，吉田　舞[1]，大江　佑治[1]，豊原　敬文[1]，熊谷　輝[2]，小野寺　晃一[2]，田中　哲洋[1]

【症例】69 歳男性【現病歴】X − 9 年の特定健診で左腎の萎縮と尿蛋白（1＋）を指摘され，以降は逆流性腎症および腎硬化症としてかかりつけ医で管理されていた．eGFR は年間 − 2 mL/min/1.73 m^2程度で低下していたが，X − 2 年からの 2 年間は年間 − 10 mL/min/1.73 m^2と急峻に低下した．X − 1 年 12 月の体重増加と浮腫の出現を契機に X 年 1 月に当科に紹介された．初診時 eGFR 22 mL/min/1.73 m^2，血尿は無く尿蛋白 1.24 g/gCr であった．免疫電気泳動では M 蛋白陰性，尿中 Bence-Jones 蛋白も陰性であった．腎生検では糸球体および血管系において無構造沈着物が見られた．追加染色にて沈着物は DFS 染色及び κ 鎖陽性であり，AL アミロイドーシスと診断した．血中遊離軽鎖 κ/λ 比は 20.16 と κ 優位の上昇であり，骨髄では 10％以上の単クローン性形質細胞増加を認め，非分泌型多発性骨髄腫に伴う AL アミロイドーシスの診断となった．【考察】本症例では高度腎機能障害を伴っていたが，腎機能低下の急峻化に対し既知の CKD 病態では説明困難と考えて腎生検を実施し，全身性疾患の診断に至った．eGFR slope の変化は新規病態の出現を示唆している可能性があるため，腎生検も含めた方針の再検討が必要である．

O-019

Fanconi 症候群を呈した非結晶型 light chain proximal tubulopathy（LCPT）の 1 例（続報）

群馬大学医学部附属病院
直井　若菜，中村　美紀，木下　雅人，諏訪　絢也，浜谷　博子，竹内　陽一，池内　秀和，金子　和光，廣村　桂樹

【症例】33 歳男性．4 年前の健診で初めて尿蛋白を指摘され，2 年前に Cr 1.6 mg/dL を認め当科紹介となった．低尿酸血症，低リン血症，尿糖陽性，尿蛋白を認め，Fanconi 症候群と診断した．尿蛋白電気泳動で M ピーク，尿免疫電気泳動で Bence Jones 蛋白 κ 型陽性を認めた．腎生検では近位尿細管上皮細胞の膨化を認め，蛍光抗体法では κ 鎖・λ 鎖ともに陰性であったが，電顕で近位尿細管細胞内に細線維構造を認め，LCPT と診断した．骨髄穿刺では形質細胞 0.8％であり，多発性骨髄腫の基準を満たさなかった．経過観察中も尿蛋白が持続し，将来的に腎代替療法に至るリスクを考慮し，monoclonal gammopathy of renal significance（MGRS）として，ダラツムマブ・ボルテゾミブ療法を開始．治療 3 ヶ月後には Cr は 1.63 mg/dl から 1.38 mg/dL，尿蛋白は 1.75 g/gCr から 0.66 g/gCr へ改善し，尿中 M 蛋白も 0.63 g/gCr から 0.07 g/gCr に減少した．【考察】本例は昨年の本会で非結晶型 LCPT として報告した症例であり，今回は MGRS として治療介入を行い，改善を認めたため続報として報告する．LCPT の標準治療は確立していないが，骨髄腫の診断基準を満たさない症例であっても，M 蛋白関連腎障害が持続する場合には早期の clone-directed therapy が腎予後改善に寄与する可能性が示唆された．

O-020

化学療法なしに長期観察した Non-crystalline light chain proximal tubulopathy による MGRS の 1 例

亀田総合病院
白戸　陽菜，青柳　和，下河　舞子，田中　里奈，池田　麻里，福田　順子，小原　まみ子，鈴木　智

【症例】82 歳男性．約 18 ヶ月前血清 cre 1.18 mg/dL 前後の CKD で近医に通院していたが，cre 1.8 mg/dL と上昇したため，当科紹介．蛋白尿 0.1 g/gcre，NAG 2.6 U/L，尿 β2MG 678 μg/L，血尿はなかった．血液の免疫固定法で IgG kappa 陽性で，血清遊離軽鎖比（κ/λ）122/20 6.1 と高値を認めた．腎生検を施行．光顕所見は，糸球体は微小変化であったが，近位尿細管上皮細胞が腫大し，内部に PAS 陰性の顆粒が充満していた．凍結切片による蛍光抗体法（IF）は kappa/lambda 含め全て陰性であった．電顕では一部の尿細管上皮細胞内に異常ミトコンドリアの集簇を認めた．追加検査のパラフィン切片の IF では kappa のみ尿細管内に顆粒状の陽性像を認め，免疫電顕はライソゾーム内に kappa の粒子を認めた．以上から Non-crystalline light chain proximal tubulopathy（LCPT）と診断した．骨髄生検は形質細胞が 7％であり，腎病変は MGRS と診断した．診断後の 5 年以上経過しているが，血清遊離軽鎖比は大きな変化はなく，腎機能は eGFR slope が 1 ml/min/1.73 m2/年前後の低下で，安定して推移している．【考察】近年 MGRS に対して，化学療法を検討することが増えてきている．本例の Non-crystalline LCPT は crystalline LCPT より重症度は低いが，化学療法を施行せず長期観察した症例は希少であり，臨床経過を含め報告する．

O-021

Light chain proximal tubulopathy（LCPT）が疑われた急性腎障害に対し，多発性骨髄腫の標準治療により軽快した一例

[1]獨協医科大学腎臓・高血圧内科，[2]宇都宮記念病院腎・透析センター
大湊　一輝[1]，阿部　誠[1]，高田　拓[1]，大塚　星渡[1]，道添　翔太郎[1]，高橋　知里[1]，大森　由佳[1]，石光　晃[2]，海賀　安希子[1]，平尾　潤[1]，菱田　英里華[1]，南木　浩二[2]，里中　弘志[1]，頼　建光[1]

61 歳女性．血清クレアチニン（Cr）1.15 mg/dL で経過していた．X−1 年 10 月にめまいを自覚し，採血で Cr 2.39 mg/dL へ上昇を認め近医腎臓内科へ紹介となった．尿蛋白 4.02 g/gCr あり腎生検を施行し，円柱形成は乏しい一方で尿細管障害を認め，免疫染色で尿細管刷子縁に λ 鎖の沈着を認めた．血清免疫電気泳動で Bence Jones 蛋白 λ 型の M 蛋白を認め，X 年 1 月に当院へ紹介となった．骨髄穿刺で形質細胞 10％であり，多発性骨髄腫（MM）として D-VRd 療法を開始し，Cr 0.9 mg/dL，尿蛋白 0.05 g/gCr へ改善した．FLC λ 鎖は 6,630 mg/L から 12.1 mg/L へ著明に低下した．MM に伴う腎障害は円柱形成を主体とする骨髄腫腎やアミロイドーシスが代表的であるが，異常軽鎖の近位尿細管への障害として light chain proximal tubulopathy（LCPT）が知られている．LCPT は急性尿細管壊死様や尿細管間質性腎炎様の病態を呈することが報告されているが，治療戦略や予後については十分に確立されていない．本症例では，MM に対する早期治療介入により FLC の低下とともに，尿蛋白および腎機能の改善を認め，腎障害の可逆性が示唆された．

O-022

ステロイド治療が奏功した膜性腎症型 PGNMID の一例

[1]長野赤十字病院腎臓内科，[2]長野赤十字病院病理部，[3]NKEA
加藤　雅樹[1]，長岡　俊陽[1]，市川　透[1]，小林　衛[1]，佐藤　碧[2]，江原　孝史[3]

【症例】76 歳男性．高血圧症や高尿酸血症で近医治療中であった．2025 年 1 月，近医受診時，腎機能障害（eGFR 65.4 ml/min）と蛋白尿（7.0 g/gCr）が指摘され，精査にて血中蛋白電気泳動で IgG λ 型 M 蛋白が検出された．血清 FLC κ/λ 比は基準値内であり，モノクローナリティは認められなかった．蛋白尿は持続し，さらなる精査目的で 2025 年 4 月に当科紹介となった．当院での検査では血清および尿の蛋白電気泳動法，免疫固定法のいずれでも M 蛋白を検出することができなかったが，腎生検では電顕で上皮下沈着物を認め，蛍光染色では IgG4，λ で係蹄壁に顆粒状に陽性像を認め，膜性腎症型 PGNMID（IgG4 λ 型）と診断した．骨髄検査で多発性骨髄腫を除外し，プレドニゾロン 30 mg/日で治療を開始したところ，尿蛋白は速やかに低下傾向となり，治療開始から 6 か月後には尿蛋白 0.15 g/gCr と完全寛解を得ることができた．【考察】本症例では M 蛋白が少なかったと予想されるが，軽鎖含めた蛍光染色を行うことで PGNMID の診断に至ることができた．PGNMID では血清，尿，骨髄に M 蛋白を認めないことも少なくないため，このような症例では腎生検の重要性が再認識され，さらに軽鎖の蛍光染色を追加することを検討する必要がある．

O-023

腎限局型血栓性微小血管症を合併した proliferative glomerulonephritis with monoclonal immunoglobulin deposits の一例

[1]岩手医科大学腎・高血圧内科，[2]寿泉堂綜合病院病理診断科
松田　剛[1]，野田　晴也[1]，吉川　和寛[1]，菅原　克祥[1]，田中　泰斗[1]，山口　尋継[1]，赤坂　祐一郎[1]，河嶋　英里[1]，田中　瑞子[2]，旭　浩一[1]

【症例】60 歳代女性．蛋白尿の精査目的に当科に紹介された．血清 Alb 3.0 g/dL，血清 Cr 1.19 mg/dL，尿蛋白 5.6 g/gCr，尿中赤血球 1-4/HPF，血清遊離軽鎖は $\kappa > \lambda$（比 1.41），血清・尿蛋白免疫電気泳動で M 蛋白を認めず，骨髄検査でも悪性所見はなかった．腎組織病理でびまん性メサンギウム細胞増多，メサンギウム融解，係蹄分葉化と二重化，係蹄壁に厚い好酸性沈着物様の所見を認めた．蛍光抗体法（IF）でフリンジ様に IgG，C3，C1q が沈着し，サブクラスは IgG3 のみ陽性で，軽鎖染色で κ 優位であった．電顕で内皮下とメサンギウム領域に非細線維構造の高電子密度沈着物，内皮細胞腫大と血漿成分を伴う顕著な内皮下腔開大を認めた．以上より PGNMID に全身症状に乏しい腎限局型 TMA を合併したと診断した．プレドニゾロンとリツキシマブを投与し，1 ヶ月後に尿蛋白は 3.5 g/gCr に減少した．【考察】PGNMID と TMA の合併は稀であるが，単クローン性免疫グロブリンによる補体活性化や内皮障害が病態に関与する可能性が報告されている．本例は血液学的クローンが同定されない PGNMID においても腎限局型 TMA を合併し得ることを示す貴重な症例と考えられた．

O-024

長期の腎機能維持を得られた light chain deposition disease の 1 例

[1]国家公務員共済組合連合会虎の門病院分院腎センター内科，[2]東京医療センター腎臓内科
吉山　満亜久[1]，乳原　善文[1]，谷水　暉[1]，吉本　雅俊[1]，大庭　悠貴[1]，水野　裕基[1]，山内　真之[1]，諏訪部　達也[1]，和気　敦[1]，河野　圭[1]，大橋　健一[1]，山崎　恵介[2]，澤　直樹[1]

【症例】70 歳女性．ネフローゼ症候群，汎血球減少の精査に紹介となった．血清 Cr 3.4 mg/dL，U-PCR 2.21 g/gCr と高度腎機能障害を認め腎生検を施行した．光顕では結節性病変を伴った管内増殖性腎炎所見と近位尿細管の空胞化を認め，電顕では糸球体係蹄壁と近位尿細管基底膜上に沿って帯状の高電子密度沈着部が確認され，免疫蛍光法で κ 優位な沈着を認めたことから light chain deposition disease（LCDD）と診断した．同時に骨髄生検にて形質細胞増多を認め，多発性骨髄腫に伴う LCDD と推察された．大量デカドロン療法後に bortezomib + dexamethasone 療法を開始し，一時的に血液透析を要したが，治療に反応して腎機能は改善し，透析離脱となった．その後，同治療を間隔延長しながら継続し，VGPR を維持することができ，6 年間にわたり透析再導入なく血清 Cr 1 mg/dL 前後の良好な腎機能を保持した．【考察】LCDD は進行性の腎障害を呈し透析導入に至る例が多い．本例は，持続的な深い血液学的奏効により長期に良好な腎予後が得られた症例であり，LCDD に対する速やかな診断と継続的治療介入の重要性を示唆する貴重な症例である．

O-025
尿所見異常に乏しく細動脈病変が主体であったκ型LCDDの一例

[1]東京女子医科大学腎臓内科，[2]東京女子医科大学血液内科
佐藤　のぞみ[1]，真壁　志帆[1]，陶守　仁子[1]，中居　杏奈[1]，関　桃子[1]，潮　雄介[1]，高橋　利奈[1]，小林　静佳[1]，眞部　俊[1]，伊藤　純[1]，片岡　浩史[1]，吉永　健太郎[2]，星野　純一[1]

【経過】50歳男性．X－2年に健診でCr 1.28 mg/dLの腎機能障害を指摘され，X－1年にCr 1.66 mg/dLに進行し高血圧症を伴ったため当科を受診した．初診時，尿蛋白・尿潜血・尿細管マーカーは正常，IgM 1239 mg/dLと高値でIgM-κ型M蛋白が同定された．腎生検を施行し，糸球体44個中2個に全節性硬化を認めたが，他に有意所見はなかった．蛍光抗体法で糸球体及び尿細管基底膜に線状，血管壁の全層性にκ鎖のみの沈着を認め，軽鎖沈着症（LCDD）と診断した．糸球体，尿細管間質所見が乏しい一方で，動脈病変が目立つ点が特徴的で，尿所見に乏しい臨床所見に合致する腎病理所見と考えられた．骨髄生検では形質細胞1.4％と増多なく，MGRSと考えられた．その後X年にCr 2.36 mg/dLまで腎機能障害が進行したため，化学療法の方針となった．【考察】アミロイドーシスでは腎機能障害のみを示す腎血管限局型が報告されているが，LCDDでは糸球体病変が主体で，動脈病変が着目されることは少ない．尿所見異常に乏しい症例でもLCDDが鑑別となることを示す症例であり，血液内科と連携した治療経過と合わせて報告する．

O-026
多発性骨髄腫に伴う，軽鎖沈着症を合併した軽鎖円柱腎症の一例

[1]東京都健康長寿医療センター腎臓内科・透析科，[2]同病理診断科，[3]同血液内科
森野　太揮[1]，岡　雅俊[1]，小松　明子[2]，六反　啓文[2]，新井　冨生[2]，齋藤　輔[3]，松野　志歩[1]，鈴木　訓之[1]，板橋　美津世[1]，武井　卓[1]

【症例】内科的既往歴や健診異常指摘歴のない64歳男性．X年2月に労作時呼吸困難で前医を受診し，3月当院へ転院となった．末梢血56％に形質細胞を認め，Cr 13.29 mg/dL, eGFR 3.5 mL/min/1.73 m2, IgA 3801 mg/dL, FLCκ鎖28.0 mg/L，λ鎖46258.9 mg/L, 尿蛋白/Cr比2.81 g/gCr, 尿中β2MG 64884 μg/Lと高度な腎・尿細管障害があり，IgAはモノクローナルに増加，κ/λ比は著明に低下していた．免疫電気泳動では血清・尿共にIgA-λ型及びBJP-λ型のM蛋白を認め，多発性骨髄腫と診断した．腎生検病理では光顕にて尿細管内にfractured appearanceを伴う円柱が目立ち，その周囲の間質へ形質細胞を交えた炎症細胞の浸潤を認めた．免疫染色ではLCλ優位であり軽鎖円柱腎症（LCCN）が示唆された．蛍光抗体法では尿細管・糸球体係蹄壁にLCλ優位の沈着を認め，電顕でも係蹄内皮下にLCλの存在を示唆する顆粒状構造を認めたことから，軽鎖沈着症（LCDD）の合併も考えられた．入院後，血液透析とBLD療法を開始し，末梢血形質細胞は消失したが，透析離脱には至らなかった．【考察】本例におけるLCDD合併はLCCNにおける予後不良因子として考えられ，治療経過と腎予後に関して文献的考察を交えながら報告する．

O-027
重度の指趾虚血を主訴に来院した単クローン性免疫グロブリン関連C3腎症の一例

[1]川崎市立川崎病院腎臓内科，[2]慶應義塾大学医学部病理学教室，[3]川崎市立川崎病院総合内科，[4]川崎市立川崎病院血液内科，[5]川崎市立川崎病院リウマチ内科，[6]名古屋大学腎不全システム治療学寄付講座
中山　生成[1]，川口　隆久[1]，橋口　明典[2]，早崎　圭佑[3]，山内　遥[3]，定平　健[4]，田口　博章[5]，水野　正司[6]，安藤　孝[1]

【症例】50代女性．月単位で増悪する手指・足趾の疼痛と黒色変化を主訴に受診した．既往にIgG-λ型MGUSがあり，血液検査では腎機能は保たれていたが，血清補体の低下を認めた．自己抗体やクリオグロブリンは全て陰性であった．尿検査では糸球体性血尿と軽度蛋白尿を認めた．腎生検ではMPGN型の糸球体障害がみられ，免疫蛍光法でC3単独沈着を認めたためC3腎症と診断した．皮膚生検では小血管内微小血栓を認めたが，血管炎は認めなかった．以上より，指趾虚血を伴うMGUS関連C3腎症と判断し，ステロイドおよびダラツムマブ・ボルテゾミブによる治療を行った．治療により腎機能は保たれ，指趾壊死は一時的に進行し，その後進行が抑制された．【考察】MGUSに関連したC3腎症に指趾虚血を併発した症例が報告されている．本症例は，指趾虚血を認めるMGUS患者の診断と治療において，腎生検が有効な手段になり得ることを示唆している．

O-028
急激な経過を辿ったALアミロイドーシスの一例

神奈川県警友会けいゆう病院
伊藤　竜也，藤井　健太郎，原　義和，松田　洋人

【症例】58歳男性．【現病歴】2週間で7 kgの体重増加，両下腿圧痕性浮腫を認め，蛋白尿および低蛋白血症よりネフローゼ症候群の診断となった．尿中BJP-k型M蛋白を認めたものの，血液では異常を認めなかった．第3病日に腎生検施行，第5病日よりPSL 60 mg/日内服を開始したが治療反応性は不良であった．第15病日よりステロイドパルス療法，間欠的血液透析を導入し，第18病日にCHDFへ移行したが，血圧低下のため除水困難であった．第14病日より肝障害を認めたが，腹部CTおよび肝炎ウイルス検査に異常は認めなかった．骨髄生検よりMGUSと診断，また腎病理にてアミロイド沈着が確認され，一連の病態はアミロイドーシスによるものと判断したが，肝不全の進行を認め，血漿交換療法を実施し一時的改善を得たが再増悪し，第31病日に永眠された．病理解剖検査では腎臓，心臓，肝臓，膵臓の多臓器にアミロイド沈着が認められた．【考察】本症例は組織移行性および障害性が非常に高いBJPであったと考えられる．血中M蛋白の同定が困難な腎アミロイドーシス症例では，急激な経過を辿る可能性を念頭に置いて診療に当たる必要がある．

O-029
ネフローゼ症候群を契機に診断したBJP陰性多発性骨髄腫合併全身性ALアミロイドーシスの1例

[1]埼玉医科大学病院腎臓内科，[2]埼玉医科大学病院血液内科
村山　賢大[1]，伊藤　瑞也[1]，深谷　大地[1]，友利　浩司[1]，高久　智生[2]，井上　勉[1]，岡田　浩一[1]

【症例】60歳男性．腎疾患既往なし．下腿浮腫を主訴に近医受診，尿蛋白13.5 g/gCr，Alb 1.7 g/dL，Cr 1.93 mg/dLとネフローゼ症候群・急性腎障害がみられ当科紹介，入院となった．入院時はTP 4.7 g/dL，Alb 1.7 g/dL，Cr 2.24 mg/dL，IgG 342 mg/dL，尿蛋白15.03 g/gCr，尿中BJP陰性であった．腎生検所見は血管壁と糸球体に好酸性で均質な無構造物質の沈着を認めた．Congo red・DFS染色陽性，偏光下で複屈折あり，免疫染色でκ鎖優位であった．胃生検で同様の沈着あり，心筋トロポニンT，NT-ProBNPの上昇に加え，心エコーで心筋肥厚あり，心病変を伴う全身性ALアミロイドーシス（Stage IIIb）と診断した．また，骨髄検査でCD138陽性形質細胞の増加，κ/λ比上昇，尿中・血清IgG-κ型M蛋白陽性から多発性骨髄腫（MM）と診断した．ダラツムマブ，ボルテゾミブ，デキサメタゾン併用療法開始し7ヵ月で血清免疫固定法M蛋白陰性化，κ/λ比正常化を得て血液学的完全奏効に至ったが，腎機能障害は尿蛋白10.08 g/gCr，Cr 3.79 mg/dLと進行し治療抵抗性を示した．【考察】BJP陰性MMは陽性MMに比して腎予後は良好とされる．BJP陰性のためMMの診断・治療介入が遅れ，治療抵抗性のアミロイド腎症に至った症例を経験したので報告する．

O-030
特発性キャッスルマン病の長期経過中にALアミロイドーシスと診断した1例

[1]日本赤十字社医療センター腎臓内科，[2]日本赤十字社医療センター血液内科，[3]日本赤十字社医療センター病理部
笠原　千晶[1]，浦手　進吾[1]，稲葉　友花[1]，佐藤　智輝[1]，寸村　玲奈[1]，柳　麻衣[1]，衣笠　哲史[1]，阿部　有[2]，裴　友安[3]，内山　清貴[1]，石橋　由孝[1]

【症例】60代女性，X－27年に多クローン性高γグロブリン血症・多発リンパ節腫脹・肺間質性陰影を指摘された．肺生検やリンパ節生検で異型性の乏しい多クローン性の形質細胞浸潤を認め，骨髄穿刺で骨髄腫は否定的のため形質細胞型特発性多中心性キャッスルマン病（iMCD-IPL）と診断された．病勢増悪のためX－15年よりグルココルチコイド，X－7年よりトシリズマブで加療された．X－1年から蛋白尿・肝障害が出現し，X年にはネフローゼ症候群を呈した．κ/λ比0.16，尿中・血中M蛋白陽性であり，骨髄穿刺では形質細胞1.6％，フローサイトメトリーで単クローン性を認めた．腎生検・肝生検でALアミロイド沈着あり，全身性ALアミロイドーシスと診断された．【考察】iMCDは多クローン性増殖を特徴とするが，本例は経過中に単クローン性形質細胞集団が出現した．iMCDがアミロイドーシスに進展した報告はないが，iMCDにおける慢性的な炎症刺激やB細胞・形質細胞の増殖状態が，単クローン性形質細胞への進展やアミロイドーシス発症の背景となった可能性が示唆された．

O-031
21 年後に対側再発した尿管限局型 AL アミロイドーシスの一例
東京女子医科大学病院腎臓内科
淤見　桜子，野並　真弓子，中居　杏奈，陶守　仁子，関　桃子，潮　雄介，高橋　利奈，小林　静佳，真壁　志帆，眞部俊，伊藤　純，片岡　浩史，星野　純一

【症例】68 歳女性【既往歴】高血圧，下垂体腫瘍術後【経過】X 年 11 月，左尿管腫瘍に対して左腎尿管全摘術を施行し，AL アミロイドーシスと診断された．全身検索では他臓器病変を認めず，尿管限局型と診断された．以後再発所見は認めなかった．X＋13 年に右腎腫瘤が出現し増大傾向を認めたため，X＋17 年に右腎部分切除術が施行され，右腎癌（淡明細胞癌 cT1N0M0）と診断された．術後経過観察中の X＋21 年，右尿管肥厚を認めた．尿管狭窄が強く内視鏡的組織採取は困難であったため，同年右尿管部分切除術および腎瘻造設術を施行．AL アミロイドーシスと診断された．骨髄生検で異常所見なく，他臓器でもアミロイド沈着を認めなかったことから，尿管限局型 AL アミロイドーシスの対側再発と診断された．【考察】尿管限局型 AL アミロイドーシスの対側尿管への再発は稀である．さらに本症例は初回発症から 21 年後という長期間を経て再発しており，極めて稀な経過と考えられた．再発時には悪性腫瘍との鑑別に加え，全身性アミロイドーシスの有無を慎重に評価し，長期的な経過観察を行う必要がある．

O-032
ネフローゼ症候群を呈した AH 腎アミロイドーシスの一例
富士宮市立病院
尾股　恭介，榊間　昌哲，溝口　遼太郎，林　早紀，田代　傑

【症例】64 歳，女性．X－5 年に蛋白尿を指摘され前医を受診した．精査にて MGUS（Monoclonal Gammopathy of Undetermined Significance）が疑われ，ネフローゼ域の蛋白尿が持続していたが，血清クレアチニン値の上昇を認めなかった．転居に伴い X 年 7 月に当院紹介となった．受診時，血清クレアチニン値 0.93 mg/dL, 尿蛋白 5.72 g/gCr, 尿中赤血球 1–4/HPF であった．血清 κ/λ 比は 8.1/9.7 と明らかな偏りはなかったが，免疫電気泳動では IgG–λ 型の M 蛋白を認めた．尿中ベンス・ジョーンズ蛋白は陰性であった．同年 9 月に腎生検を実施したところ，すべての糸球体に無構造の沈着物を認め，Direct Fast Scarlet（DFS）染色はすべての糸球体および間質領域の一部に陽性であった．免疫染色では κ・λ 鎖は染色されず，電子顕微鏡でアミロイド細繊維を確認し，腎アミロイドーシスと診断した．腎外病変は明らかではなく腎限局性と判断し，原因蛋白の同定を他医療機関に依頼した．プロテオーム解析の結果，AH（heavy chain）腎アミロイドーシスと確定診断した．【考察】腎アミロイドーシスの多くは AL 型または AA 型であり，非 AL/AA 型は約 10％と稀である．その中でも免疫グロブリン重鎖を含む AH 腎アミロイドーシスはさらに稀で報告は限られ，標準的治療法も確立されていない．本症例は腎生検およびプロテオーム解析で診断し得た貴重な症例であり報告する．

O-033
微小変化型ネフローゼ症候群に対するステロイド加療中に，急性膵炎を契機に発症した急性間質性腎炎の一例
[1]順天堂大学附属浦安病院腎・高血圧内科，[2]春日部市立医療センター病理診断科，[3]順天堂大学腎臓内科
笹月　佑哉[1]，藤代　美琴[1]，大塚　智之[1]，中山　麻衣子[1]，武藤正浩[1]，高原　久嗣[1]，冨田　茂樹[2]，鈴木　祐介[3]，鈴木　仁[1]

【症例】45 歳女性．X－2 年に初発の微小変化型ネフローゼ症候群（MCD）でステロイド（PSL）加療により寛解していたが，X 年 PSL 漸減中に 2 度の再発を繰り返し PSL 30 mg/日に増量した．その直後より，背部痛の訴えと CT にてびまん性膵腫大と周囲の液体貯留を認め急性膵炎と診断した．MCD の再発に対しては，PSL 誘発性急性膵炎を疑い PSL を第 7 病日までに早期漸減中止し，リツキシマブと MMF の投与を開始したが全く効果が認められなかった．血液透析を離脱できない状況であったため，腎生検を施行したところ，CD4 陽性 T 細胞主体の間質性腎炎を認めた．PSL 中止後も膵炎の再燃がみられたため膵炎と PSL の因果関係は乏しいと判断し，急性間質性腎炎に対し PSL パルス療法を施行した．蛋白尿は速やかに減少し，腎機能の改善を認め透析を離脱した．【考察】MCD に対して PSL 加療中に急性膵炎と急性間質性腎炎を発症した一例を経験した．IgG4 陽性細胞の浸潤は認めず，自己免疫性膵炎は否定的であった．PSL の漸減により細胞性免疫の活性化が誘導され，T 細胞主体の間質性腎炎を発症したと考えられ，文献的考察を加えて報告する．

O-034
職業暴露との関連が疑われた肉芽腫性尿細管間質性腎炎
[1]川崎市立川崎病院内科，[2]慶應義塾大学医学部病理学教室
山内　遥[1]，川口　隆久[1]，伊藤　亘[1]，宮原　陸[1]，橋口　明典[2]，安藤　孝[1]

【症例】49 歳男性．ビル空調の配管工．空調ダクト内の作業や金属加工を行っている．生来健康．X－1 年秋頃より漸増する倦怠感が出現し，X 年 5 月に腎機能障害を指摘され当院受診した．初診時 Cr 9.48 mg/dL であり，精査加療目的に入院した．腎生検で肉芽腫性尿細管間質性腎炎（GIN）を認めた．両肺に散在する小結節影を認めたが生検は困難で，サルコイドーシスを示唆する眼，皮膚，心病変，血清 Ca や ACE の上昇は認めなかった．被疑薬はなく，腎生検検体の定量的 PCR による網羅的検索で，病原体は検出されなかった．暫定的に特発性 GIN と診断した．ステロイドパルス，後療法により Cr は 2.9 mg/dL まで改善した．ステロイドは漸減し投与開始から 6 か月後に終了したが，Cr が 3.5 mg/dL へ再上昇し，腎再生検で再燃と考えられ，ステロイド治療を再開した．Cr は再度 2.9 mg/dL まで改善した．【考察】GIN の原因は薬剤，感染症，サルコイドーシス，自己免疫疾患などが挙げられ，これらを除外したものは特発性と分類される．本症例は職業歴の聴取から，金属を含む粉塵や真菌の暴露が強く疑われ GIN の発症に関与した可能性がある．またサルコイドーシスも職業性粉塵暴露がリスク因子であり本症例は肺小結節影を認めることから，サルコイドーシスによる GIN である可能性も考慮される．

O-035
CK7/CD10 染色で病変局在を評価した急性腎盂腎炎関連急性間質性腎炎の一例
[1]国立国際医療センター腎臓内科，[2]国立国際医療センター中央検査部門臨床病理室，[3]東京慈恵会医科大学腎臓・高血圧内科
江里口　直人[1]，片桐　大輔[1]，小泉　美香子[1]，番場　春衣[1]，嶋田　啓基[3]，松村　実美子[1]，鈴木　みなみ[1]，宮崎　秀幹[2]，髙野秀樹[1]

【背景】急性間質性腎炎（AIN）において，急性腎盂腎炎（APN）と薬剤性 AIN の鑑別は治療方針に直結するが困難な場合がある．CK7 は遠位尿細管・集合管に，CD10 は近位尿細管に発現し，それぞれ APN・薬剤性 AIN の炎症主座と対応することが知られている．【症例】21 歳女性．6 日間の発熱と急性腎障害（sCre 3.54 mg/dL，CRP 25.06 mg/dL）で入院．膿尿・細菌尿・CT 所見より APN を疑ったが，アセトアミノフェン・レボフロキサシン・ロキソプロフェンの使用歴から薬剤性 AIN との鑑別を要した．腎生検で間質の好中球浸潤と白血球円柱を認めた．抗菌薬変更・被疑薬中止で腎機能は改善し第 15 病日に退院した（sCre 0.76 mg/dL，CRP 0.09 mg/dL）．退院後の CK7/CD10 免疫染色では，CK7 陽性の遠位尿細管・集合管に炎症細胞浸潤を認め，CD10 陽性の近位尿細管の炎症は軽度であった．【考察】薬剤性 AIN に特徴的な近位尿細管病変は軽度であり，遠位尿細管優位の炎症分布は APN 関連 AIN を支持した．【結語】CK7/CD10 免疫染色は，感染関連・薬剤性 AIN の鑑別に有用な病理診断ツールとなり得る．

O-036
HIV 感染に関連した肝障害，心筋炎を伴う免疫再構築症候群による難治性尿細管間質性腎炎の 1 例
亀田総合病院腎臓高血圧内科
横山　永佳，青柳　和，下河　舞子，田中　里奈，池田　麻理，福田　純子，小原　まみ子，鈴木　智

【症例】61 歳男性，X－4 年より AIDS で HARRT 療法中であった．X－3 年低心機能の急性心不全となり，心筋生検でリンパ球浸潤を認め，炎症性心筋炎としてステロイド治療施行し心機能は改善した．X－2 年 Cre 6.00 mg/dL, 尿蛋白 1.6 g/gCr と急性腎障害を認めた，腎生検は，光顕は広範囲にリンパ球を中心とした炎症細胞浸潤と一部では尿細管炎を認めた．蛍光抗体法は全て陰性であった．免疫染色では多数の CD4 陽性細胞を認めたが，CD138 陽性細胞や CD20 陽性細胞はほぼ見られなかった．心筋炎を伴っていることから免疫再構築症候群（IRIS）による尿細管間質性腎炎（TIN）を考えた，プレドニゾロン（PSL）30 mg 再開し，免疫抑制剤も使用し，腎機能は改善した．ステロイドを減量後に著明な肝障害，腎障害の増悪を認め，免疫異常による病態と診断し，高用量 PSL を投与し，腎，肝機能ともに改善した．その後，24 ヶ月後に再度腎機能が悪化し，ステロイドパルス療法や様々な免疫抑制剤を試したが治療抵抗性を示し，29 ヶ月後に透析導入となった．【考察】多臓器障害を伴うことから TIN は HIV 関連 IRIS が関連していると考えたが，これまで同様の報告は乏しい．希少な病態であり，臨床経過を含め報告する．

O−037
若年発症の高度腎機能障害を契機に診断したクローン病合併尿細管間質性腎炎の一例

[1]北海道大学病院リウマチ・腎臓内科，[2]北海道大学病院血液浄化部
佐藤　佳歩[1]，木村　美月[1]，麻生　里佳[1]，楠　加奈子[1]，八反田文彦[2]，西尾　妙織[2]，中沢　大悟[1]

【症例】17歳，男性．【経過】X−3年から水様便と発熱が間欠的にみられていた．X年7月から頻回に発熱したため7月28日に前医を受診した．Cr 5.1 mg/dLの腎機能障害がみられ，当科へ紹介入院となった．腎生検では類上皮肉芽腫を伴う尿細管間質性腎炎の組織所見を認めた．貧血，便潜血陽性，水様便の既往のため上下部消化管内視鏡検査を施行し，胃体上部に竹の節状外観，大腸粘膜の生検で類上皮細胞肉芽腫を伴う炎症細胞浸潤を認め，クローン病と診断した．他に尿細管間質性腎炎の原因となる病態を認めず，クローン病合併尿細管間質性腎炎と診断した．プレドニゾロン50 mg/日の内服治療により症状は改善し，腎機能はCr 2.7 mg/dLへ改善した．【考察】クローン病合併尿細管間質性腎炎は若年に好発し高度腎機能障害をきたす稀な病態である．消化器症状を契機に診断される報告が多いが，本症例では腸管症状が軽微なまま高度腎機能障害に至った．若年の原因不明の高度腎機能障害では本病態を鑑別に挙げ，腎生検とともに消化管病変のスクリーニングを考慮する必要がある．

O−038
MUC1 遺伝子VNTR領域に新規変異が示唆された高齢発症の尿細管間質性腎疾患の1例

[1]河北総合病院，[2]東京科学大学腎臓内科，[3]神戸大学小児科，[4]聖路加国際病院
伊藤　沙恵[1]，伊藤　沙恵[1]，銭谷　慕子[1]，森　崇寧[2]，青砥　悠哉[3]，藤丸　拓也[4]，根岸　康介[1]，岡井　隆広[1]

【症例】89歳，女性【既往歴】高血圧，脂質異常症【現病歴】X−6月Cre 1.04 mg/dLと腎機能低下を認めた．X−1月ジクロフェナク内服．X−2日Cre 2.37 mg/dL, Hb 6.6 g/dLと腎機能低下および貧血を認め，精査目的に入院となった．【臨床経過】入院時Cre 2.54 mg/dL, 尿酸5.4 mg/dL, 尿蛋白0.7 g/g・Cr, 顕微鏡的血尿陰性で，尿細管間質障害が示唆された．感染症や薬剤性腎障害を考え，抗菌薬投与およびステロイド治療を行うも改善しなかった．腎生検では間質線維化，尿細管萎縮・拡張を認め，蛍光抗体法で免疫グロブリンや補体沈着を認めず，尿細管間質性腎疾患と診断した．その後腎機能は悪化し，第76病日に透析導入となった．VNTyperによる遺伝子解析では，本人および長女の*MUC1*遺伝子VNTR領域に4塩基挿入が示唆された．【考察】高尿酸血症や腎外病変を認めなかったことから，ADTKD−*MUC1*が示唆された．高齢発症かつ家族歴に乏しく診断に難渋したが，臨床像および病理所見はADTKDと整合し，家族内で変異の分離も認めたことから本変異が病因である可能性がある．確定にはロングリードシーケンスでの検証が必要である．【結語】高齢発症のADTKDが疑われ，急速な経過で透析導入に至った症例を報告する．

O−039
当院で経験したIgM陽性形質細胞を伴う尿細管間質性腎炎の2症例

[1]市立札幌病院腎臓内科，[2]市立札幌病院病理診断科
齊藤　萌[1]，川江　薫子[1]，大寺　紗夜[1]，牧田　実[1]，山口　貴子[2]，辻　隆裕[2]，島本　真実子[1]

【症例1】72歳女性．健康診断でCr 1.1 mg/dLを指摘されX−2年6月に当科紹介された．尿中β2MG高値，IgM高値を伴い，腎生検でIgM陽性形質細胞を伴う尿細管間質性腎炎（IgMPC-TIN）と診断した．プレドニゾロン（PSL）30 mgを開始し，IgMやCrは徐々に低下し，PSL 5 mgまで漸減したがX年1月にIgM，尿中β2MGが上昇し，再発と判断し3月よりPSLを再増量した．今後の経過次第で免疫抑制剤の追加を検討している．【症例2】70歳女性．近医でCr 1.3 mg/dLを指摘されX−5年に当科紹介された．腎生検を検討したが家庭事情により入院困難で外来で保存的加療を行うも腎障害が進行しCr 1.6 mg/dLとなり，X年7月に腎生検を施行しIgMPC-TINの診断となった．PSL 30 mgを開始し，尿中β2MGは徐々に低下し，Cr 1.3 mg/dLまで低下した．現在PSLを漸減し経過観察中である．【考察】IgMPC-TINは，間質へのIgM陽性形質細胞浸潤が特徴的で，IgM高値や遠位尿細管アシドーシスを伴う．治療はステロイドが有用だが再発例も見られ，再発時のマーカーとしてIgMや尿中β2MGが報告されている．症例1でもIgMと尿中β2MGの上昇から再発と判断し治療強化を行っている．当院では上述の2例を加え計6例のIgMPC-TINを経験しており，それらの治療経過も踏まえてIgMPC-TINの治療成績や再発時の治療選択について考察する．

O−040
ステロイド療法により血液透析を離脱した，IgM陽性形質細胞を伴う尿細管間質性腎炎（IgMPC-TIN）の一例

埼玉医科大学病院腎臓内科
工藤　大貴，古川　尚，近藤　立雄，深谷　大地，友利　浩司，渡辺　裕輔，井上　勉，岡田　浩一

【症例】63歳，女性．既往はMALTリンパ腫．X−10年に血清Cr 1.62 mg/dLと腎障害を指摘され，薬剤性腎障害と診断された．市販漢方薬の中止で腎障害は軽快し，以降は血清Cr 1.1 mg/dL程度で安定した．X−5日に倦怠感を自覚し当科を受診し，血清Cr 7.1 mg/dLと腎障害があり入院し，尿毒症に対しX+2日より透析導入をした．血清免疫学的検査で抗核抗体やM蛋白は陰性で補体は正常であったが，血清IgMは2650 mg/dLであった．また，Fanconi症候群と尿細管性アシドーシスを認めた．肝障害があり，肝生検で原発性胆汁性胆管炎と診断した．腎生検では尿細管間質性腎炎と間質線維化を認め，免疫組織染色でCD138/IgM二重染色陽性のIgM陽性形質細胞浸潤を広範に認めた．上記所見よりIgMPC-TINと診断した．合併症評価でSchirmer試験とGum試験を行いシェーグレン症候群と診断した．X+23日よりプレドニゾロン30 mgを開始し，腎障害は軽快しX+72日後に血液透析から離脱した．【考察】IgMPC-TINは急性腎障害を来すが，透析を要する程度の腎障害報告は少ない．本症例はステロイド療法により透析を離脱し良好な腎予後を得た．IgMPC-TINは重篤な腎障害でもステロイド療法によって改善の可能性があり，早期の診断と治療介入が重要である．

O−041
IgG4関連疾患に合併しIgM陽性形質細胞浸潤が目立った尿細管間質性腎炎の一例

[1]東北大学病院腎臓・高血圧内科，[2]福井大学医学部附属病院検査部
佐藤　元信[1]，大江　佑治[1]，中里　彰彦[1]，梶原　佳子[1]，吉田舞[1]，菊地　晃一[1]，渡邉　駿[1]，長澤　将[1]，豊原　敬文[1]，佐藤博[1]，高橋　直生[2]，田中　哲洋[1]

【症例】69歳男性．【経過】X−2年に前医でIgG4関連疾患（自己免疫性膵炎・硬化性胆管炎）と診断されたが，自然軽快したため無治療経過観察となっていた．その後，半年前より血清IgG4上昇および腎機能悪化を認め当科紹介となった．Cre 1.11 mg/dLの軽度腎機能障害に加え，尿中NAGの著明な上昇を認めた．血清IgG/IgG4は3698/1362 mg/dLと高値であり，IgMも348 mg/dLと上昇していた．腎生検では，間質の約70%にリンパ球・形質細胞浸潤を認め，尿細管間質性腎炎（TIN）の所見であった．一方でIgG4陽性細胞浸潤は目立たず，IgM陽性細胞の浸潤が優位であった（20個以上/HPF）．追加検査で抗ミトコンドリアM2抗体陽性も判明した．ステロイド治療を開始し，腎機能は改善した．【考察】本症例は，IgG4関連疾患の既往を有する一方，優位なIgM陽性形質細胞浸潤や抗ミトコンドリアM2抗体陽性，高IgM血症を認め，IgM陽性形質細胞性（IgM-PC）TINに特徴的な所見も呈していた．IgM-PC TINはIgG4関連腎臓病とは異なる疾患概念とされるが，本症例では両者の病態のオーバーラップが示唆される興味深い症例と考えられた．

O−042
IgM高値と形質細胞浸潤を伴う尿細管間質性腎炎の2例

[1]聖マリアンナ医科大学腎臓・高血圧内科，[2]聖マリアンナ医科大学横浜市西部病院腎臓・高血圧内科
佐藤　由彩[1]，白井　小百合[1]，小山　哲平[2]，喜多　洋平[2]，町田慎治[2]，牧野内　龍一郎[2]，今井　直彦[2]

【背景】IgM-positive plasma cell tubulointerstitial nephritis（IgM-PC-TIN）は，高IgM血症とIgM陽性形質細胞浸潤を特徴とする稀な尿細管間質性腎炎であり，原発性胆汁性胆管炎（PBC）やシェーグレン症候群との関連が報告されている．【症例1】68歳女性．X−7年9月抗SSA抗体，抗ミトコンドリア抗体（AMA）陽性でPBCの治療が開始された．X年の検診で尿蛋白，尿糖陽性で当科紹介となり，尿蛋白1.5 g/gCr, Cr 1.04 mg/dl, IgM 1192 mg/dl, 尿β2MG 80402 μg/lと高値を示し，腎生検施行．間質にびまん性のIgM陽性を含む形質細胞浸潤を認め，IgM-PC-TINと診断した．【症例2】44歳女性．父親が透析をされている．X−1年の検診でCr 1.2 mg/dlと腎障害を指摘され当科紹介．X年7月Cr 1.7 mg/dl，尿蛋白0.7 g/gCr，尿β2MG 24827 μg/l, IgM 1832 mg/dlにて，腎生検施行．びまん性形質細胞浸潤あるもIgM陽性細胞は明確ではなく，抗SSA抗体やAMAは陰性であった．両症例ともPSLが著効し5 mg以下に減量できているが，症例2では，PSL 3 mgで再燃し，CyAを併用した．【考察】IgM-PC-TINには典型例のみならず，自己抗体陰性例や病理学的に非典型的な症例も含まれる可能性が示唆され，本疾患の臨床像には一定の多様性が存在すると考えられた．

O-043
形質細胞浸潤が乏しくB細胞の浸潤が主体のIgM陽性尿細管間質性腎炎の一例

[1]虎の門病院分院腎センター内科，[2]虎の門病院病理部
直井　春海[1]，大庭　悠貴[1]，谷水　暉[1]，吉本　雅俊[1]，水野　裕基[1]，山内　真之[1]，諏訪部　達也[1]，乳原　善文[1]，河野　圭[2]，堂本　裕加子[2]，大橋　健一[2]，澤　直樹[1]

【症例】58歳女性が4年間でCre 0.95 mg/dLからCre 1.68 mg/dLにまで悪化して当院紹介受診．eGFR 23.6 ml/min/1.73 m2, Cr 1.79 mg/dL, 尿酸2.5 mg/dL, 抗ミトコンドリア抗体陰性，尿蛋白0.61 g/gCr, 尿中β2MG 56381 μg/Lに加え，尿糖，汎アミノ酸尿と軽度のFanconi症候群を認めた．腎生検では糸球体病変を認めず，皮質の全領域に尿細管炎を伴った高度の尿細管間質性腎炎（TIN）が診断された．炎症細胞の免疫組織学的検索においてはCD20陽性細胞が主体でCD3も散在性に陽性，一方でCD138陽性の形質細胞は微量であった．蛍光抗体法および免疫染色で，間質にIgG・IgA陰性，IgM強陽性であった．ミゾリビン治療のみで10ヶ月後腎機能の進展は抑えられている．【考察】近年TINの1つのタイプとして原発性硬化性胆管炎やシェーグレン症候群の合併を多く伴うIgM形質細胞を伴うTIN（IgMPC-TIN）がTakahashiらにより報告された．一方で本例ではIgM陽性のTINであることは共通であるが，炎症細胞の主体が形質細胞でなくCD20陽性のB細胞系リンパ球が主体のTINが存在することを報告する．

O-044
原発性胆汁性胆管炎に骨密度低下・出血性胃炎を合併しステロイド治療に難渋したIgMPC-TINの一例

富士吉田市立病院腎臓内科
宮下　和久，廣瀬　真

【症例】65歳男性【主訴】肝障害，蛋白尿，腎機能低下【既往歴】55歳 気胸手術，61歳 骨粗鬆症，63歳 逆流性食道炎，65歳 出血性胃炎・食道裂孔ヘルニア【現病歴】6年前より検診で胆汁うっ滞型肝障害を指摘され，Cr 0.90から1.7 mg/dlと腎機能低下および尿蛋白1＋を指摘され，当院紹介．IgM高値，抗ミトコンドリア抗体陽性より原発性胆汁性胆管炎（PBC），尿所見よりFanconi症候群を認め，腎生検で慢性間質性腎炎と診断された．骨密度低下，出血性胃炎よりステロイド治療も躊躇されたが，IgM陽性形質細胞浸潤が主体の間質性腎炎（IgMPC-TIN）を疑い，プレドニゾロン30 mgより開始し，尿中β2MGおよび血清Crの低下を認めた．【考察】IgMPC-TINは，2017年Takahashiらより提唱されたPBCやシェーグレン症候群に合併し，血清IgM高値，抗ミトコンドリア抗体陽性，腎間質に多数のIgM陽性形質細胞浸潤を伴う尿細管間質性腎炎である．本例もPBCを合併し，IgMPC-TINが疑われた．【結語】間質性腎炎に血清IgM高値や抗ミトコンドリア抗体陽性を認めた場合，IgMPC-TINを念頭に置くべきと考える．

O-045
結核治療中に急性尿細管間質性腎炎による急性腎障害を発症した二例

国立病院機構まつもと医療センター腎臓内科
山岸　尚弘，降籏　俊一

【症例】症例1は68歳男性．活動性肺結核に対し4剤併用療法開始約2か月後に急性腎障害を発症した．抗結核薬中止後も腎機能改善に乏しく，尿中β2MG高値，顆粒円柱を認めた．腎生検ではリンパ球・形質細胞主体の炎症細胞浸潤を認め，急性尿細管間質性腎炎（ATIN）と診断した．プレドニゾロン投与後，腎機能は改善し，イソニアジド，リファンピシンによる結核治療を継続した．症例2は75歳男性．4剤併用療法開始約2か月後に急性腎障害を発症し，尿中β2MG高値を認めた．抗結核薬によるATINと臨床診断し，プレドニゾロン投与および抗結核薬をイソニアジドとリファブチンの2剤に変更後，腎機能は改善し，結核治療継続が可能であった．【考察】抗結核薬治療中のAKIは1-10％程度に報告され，治療開始後2か月以内の発症が多い．リファンピシンによるATINが代表的な病態として知られ，頭痛，悪寒，溶血性貧血，血小板減少など多彩な症候を呈することがある一方で，非特異的な急性腎障害として発症する症例も多く，診断に難渋する．本症例はいずれも尿細管障害を示唆する所見を認め，症例1では腎生検によりATINと診断した．抗結核薬投与中には，尿検査や尿細管障害マーカーを定期的に確認し，AKIと診断した際には必要に応じて腎生検を含めた病型評価を行い，結核治療継続を見据えた薬剤選択が重要である．

O-047
インフルエンザワクチン接種後に急性尿細管間質性腎炎を生じた一例

秀和総合病院
二武　有紀，志熊　聡美，當間　勇人，松木　久住，太田　潤，内田　大貴，塩原　和樹

【現病歴】X年10月末にインフルエンザワクチンを接種後，11月上旬から持続する微熱にて前医を受診，LVFXで加療されたが改善せず，血清Cre 3.5 mg/dLと腎機能低下が出現したため，11月末に当院を紹介受診し同日入院となった．入院後も腎機能増悪続き，入院3日目に腎生検を施行した．尿細管周囲へのリンパ球浸潤を強く認めたが，糸球体病変は認めず，間質性腎炎の所見であった．身体所見や血液，尿，画像検査から急性尿細管間質性腎炎（ATIN）と診断し，入院後12日目よりmPSL 500 mg/日投与を3日間行った．後療法としてPSL 40 mg/日開始し，腎機能は改善傾向となり入院64日目にCre 3.3 mg/dlまで改善し退院とした．【考察】本症例では，腎生検からATINと診断したが，急性の経過かつ加療に反応性が良好で，自己免疫性疾患や感染症を疑う所見が乏しく，薬剤性の可能性が考えられた．被疑薬としてはインフルエンザワクチン，LVFXがあげられたが，LVFXはDLST陰性で，経過からも考えにくいことから，インフルエンザワクチンによる薬剤性のATINの可能性が考えられた．不活化インフルエンザワクチン接種後にATINを発症することは稀であり，貴重な1例として報告する．

O-048
タゾバクタム・ピペラシリンによる急性尿細管間質性腎炎の2症例

[1]手稲渓仁会病院腎臓内科，[2]札幌徳洲会病院病理診断科
茂庭　仁人[1]，中島　洋平[1]，遠藤　康太[1]，前田　卓人[1]，柳内　充[2]，小川　弥生[2]

【症例1】60代男性．他院でX−29日に膵鉤部IPMNに対し亜全胃温存膵頭十二指腸切除術を施行（術前Cr 0.86 mg/dl）．術後，膵液瘻を発症し長期抗菌薬治療を要した．X日からタゾバクタム・ピペラシリン（PIPC/TAZ）に変更したところX＋2日から乏尿となり，X＋3日にはCr 7.8 mg/dlと急性腎障害を認めた．腎前性腎不全が疑われ補液を受けるも，X＋4日にはCr 9.24 mg/dlと更に増悪しPIPC/TAZ中止の上，当院転院となった．同日PIPC/TAZのリンパ球幼若化試験（DLST）を提出し血液透析を開始した．X＋7日に腎生検を施行しプレドニゾロン（PSL）30 mg開始したところ腎機能は改善しX＋11日に透析を離脱した．腎生検の結果は急性尿細管間質性腎炎（ATIN）で，DLSTは陰性であった．【症例2】70代男性．Y−48日，皮膚・筋の挫滅を伴う足の骨折を受傷し当院整形外科に入院，整復術を受けた（術前Cr 0.68 mg/dl）．その後，長期抗菌薬投与を要しY日にPIPC/TAZに変更したところY＋20日から好酸球上昇，Y＋33日にCr 2.80 mg/dlと腎機能障害を認め当科紹介となった．同日PIPC/TAZ中止，同薬剤のDLSTを提出しPSL 30 mgを開始した．Y＋36日に施行した腎生検はATINの所見で，DLSTは陰性であった．Y＋55日にはCr 1.27 mg/dlと改善．【考察】PIPC/TAZによるATINの頻度は不明である．今回2例のPIPC/TAZによるATINを経験した．

O-049
バンコマイシン中毒症に対して血液透析が著効した一例

東京逓信病院
大谷　仁美，高久　由太郎，酒井　絵美，喜納　五月，佐々木　東吾，串田　夏樹，川田　真宏

【症例】43歳女性．右月経随伴性気胸に対して腹腔鏡下右肺部分切除と胸膜補強術を施行した．術後第12病日に膿胸をきたし，胸腔洗浄に加えてTAZ/PIPCを開始したが，胸水培養よりMRSAが陽性となり，VCM 1.0 g q12h（Cr 0.6 mg/dl）を併用．1週間後，トラフ値が目標を下回りVCM 1.25 gへ増量した．しかし，3日後より頭痛と嘔吐が出現し，Cr 2.38 mg/dlと悪化した．この時点でトラフ値49.6 μg/mlであり，尿細管マーカー上昇や尿細胞診で好酸球を認めたことから，VCMによる薬剤性腎障害及び中毒症と診断した．被疑薬を中止するも，Cr 7.29 mg/dlと更に悪化し，中毒症状として頭痛や嘔気も進行した．感染コントロールも不良であり腎生検は見送ったが，PSL 25 mg（0.6 mg/kg）で加療を開始し，中毒症状及びVCM曝露に対し血液透析療法を併用した．計2回の透析により速やかに自覚症状は消失し，最終的にCre 0.61 mg/dlへと改善を得た．【考察】VCM-associated AKIに対する治療は原因薬剤中止が基本だが，高度血中濃度上昇例では薬剤曝露遷延が腎障害進行の一因となる．High-flux HDによるVCM除去と腎機能回復の報告が散見されるが，透析介入時期や適応に関する一定の見解は得られていない．今回，早期治療介入の判断が，腎機能改善と症状緩和に繋がった貴重な一例であり，文献的考察を加味し報告する．

O-050
偶発的再投与により明らかになったビスホスホネートによる薬剤性ネフローゼ症候群

[1]順天堂大学医学部附属静岡病院腎臓内科，[2]順天堂大学医学部腎臓内科
宇随　鄭未来[1]，若林　啓一[1]，長岡　貴謙[1]，白　彩花[1]，矢田　昌敬[1]，吉武　由莉[1]，長澤　肇[1]，清水　芳男[1]，鈴木　祐介[2]

ビスホスホネート（BP）製剤による薬剤性ネフローゼ症候群は稀だが報告があり，今回われわれは誤った再投与により因果関係が明確となった症例を経験した．症例は70代前半女性．乳癌術後に化学療法を受け，骨吸収抑制目的でリセドロン酸を開始したところ浮腫と高度蛋白尿が出現し，低アルブミン血症・高コレステロール血症を伴うネフローゼ症候群と診断した．腎萎縮のため腎生検は施行しなかった．薬剤性を疑いBPを中止し，尿蛋白選択性が高いことからプレドニゾロンを投与したところ完全寛解した．その後ステロイドを漸減・中止したが，半年後に外科処方薬を再開した際に再度浮腫が出現．確認するとアレンドロン酸が処方されており，BP再投与による再発と判断した．同薬中止とステロイド再開により再度寛解し，以後再発を認めていない．薬剤性副作用の評価には時間的関連，既知の副作用，中止・再投与試験が重要とされるが，本例では倫理的に実施困難な再投与が偶発的に行われ，BPによるネフローゼ症候群が明確に示された．

O-051
ネフローゼ症候群を契機に診断したクリオフィブリノーゲン血症性糸球体腎炎の一例

[1]静岡県立総合病院腎臓内科，[2]日本医科大学解析人体病理学
淺野　彰太[1]，山本　凱大[1]，藤原　佑一[1]，清水　章[2]，長井　幸二郎[1]

【症例】80歳男性．【現病歴】前立腺癌に対してホルモン治療後．尿蛋白，尿潜血のためX年8月に当科受診．X+2年2月にCr 1.0 mg/dl, Alb 2.5 mg/dL，尿蛋白6.5 g/gCr，尿潜血3+とネフローゼ症候群を呈したため腎生検を施行．光学顕微鏡でメサンギウム領域の拡大，係蹄壁の二重化，分葉化を認めた．蛍光染色では係蹄壁にC3+，Fib+で，電子顕微鏡では径60 nm程度の管状構造を示す高電子密度沈着物沈着を認めた．血漿を4℃で冷却すると沈殿形成を認め，沈殿物の電子顕微鏡観察では糸球体沈着物と同様の構造を呈した．さらに糸球体および沈殿物に対して質量分析を施行したところ，いずれからもfibronectinおよびfibrinogenを検出した．以上より，クリオフィブリノーゲン血症性糸球体腎炎と診断した．保存的加療にて蛋白尿増悪や腎機能低下を認めていない．【考察】皮膚症状を主体とすることが多いとされるが，本症例では尿所見のみに限局していた．既報では，重症例や二次性背景を有する症例を中心に，ステロイドを含む免疫抑制療法，基礎疾患に対する治療，時に血漿交換などが選択されており，腎予後不良である．一方で，本疾患に対する標準治療は確立していない．保存的加療のみで安定している症例は貴重と考え，報告する．

O-052
IgG4関連疾患に合併したCryofibrinogen関連糸球体腎炎の一例

聖隷浜松病院
佐藤　太一，友田　敦也，荒川　真裕美，清水　吉貴，鈴木　由美子，三崎　太郎

【症例】81歳男性【現病歴】X−19年から糖尿病に罹患．X−3年4月顎下腺腫大とIgG4高値（IgG4 524 mg/dl）から顎下腺生検を施行され，IgG4関連疾患と診断された．X−3年9月PSL 30 mg/日にて治療開始．その後PSLは漸減され，腎機能はCr 0.8 mg/dl, 蛋白尿（−），尿潜血（−）で安定していた．X−2年4月PSL 7 mg/日に減量した頃から尿潜血や尿蛋白が陽性となり，徐々に腎機能も悪化した．X年7月当院腎臓内科紹介．PSL 2 mg/日内服中であり，Cr 1.31 mg/dl, 蛋白尿（4+），尿潜血（3+），蛋白尿5.81 g/gCr, RBC 50-99/HPF, 尿α1MG 25.2 mg/lと腎機能悪化を認め，8月腎生検を施行した．光顕ではメサンギウム基質の増加や結節性病変，尿細管間質領域のIgG4陽性細胞の浸潤を認めた．蛍光抗体法ではfibrinogenのみ陽性，電顕では一部の糸球体係蹄内皮下に幅約15〜34 nmの曲線状の構造物の集簇がみられた．患者血漿を4℃で1週間冷却したところ軽度白濁を認め，糖尿病性腎症，IgG4関連腎臓病，Cryofibrinogen関連腎炎の合併と診断した．X年12月よりPSL 30 mg/日で治療を開始し，Cr 1.57 mg/dl→1.23 mg/dl, 尿蛋白7.89 g/gCr→3.53 g/gCrと改善傾向を認めた．【考察】Cryofibrinogen関連腎炎は背景に悪性腫瘍や自己免疫性疾患が存在することがある．本症例では調べた範囲では悪性腫瘍を認めなかった．IgG4関連疾患にCryofibrinogen関連腎炎を合併した報告はなく，貴重な症例を経験したので報告する．

O-053
治療奏功した高IgM血症，M蛋白を伴う膜性増殖性腎炎様ネフローゼ症候群の一例

[1]三井記念病院内科，[2]三井記念病院病理診断科，[3]帝京大学医療技術学部臨床検査学科
金井　美緒[1]，大内　治紀[1]，塚田　弘之[1]，古瀬　智[1]，安藤　純世[2]，藤井　晶子[3]，高橋　強志[1]，三瀬　直文[1]

【症例】60歳代男性．健診で腎機能障害（Cr 0.83→2.72 mg/dL）および新規尿検査異常（蛋白3+，潜血3+）を指摘され受診．Alb 1.7 g/dL，尿蛋白9.03 g/gCrとネフローゼを呈していた．IgG 836 mg/dL，IgA 126 mg/dL，IgM 1440 mg/dL，血清・尿よりIgM-κおよびIgG-κ型M蛋白が検出されたが，骨髄に単クローン性増殖は認めなかった．腎生検は膜性増殖性腎炎様で，蛍光抗体法はIgG1（+），IgG2（−），IgG3（−），IgG4（−），IgM（±），C1q（+），C3（+），κ（+），λ（−）．Proliferative glomerulonephritis with monoclonal immunoglobulin deposition（PGNMID）の可能性が高いと考えられた．ステロイドとリツキシマブ（RTX）に加え，シクロホスファミド（CY）パルス計6コースを追加したところCr 1.0 mg/dL程度，不完全寛解I型まで改善し，ステロイド漸減しつつRTX維持療法中である．【考察】高IgM血症およびIgM-κ型M蛋白からB細胞系クローンの関与を想定してRTXを導入した．一方，腎にはIgG1-κ優位の沈着を認め，より複雑な免疫学的背景が示唆されたことから，CYを追加し治療奏功を得た一例であった．

O-054
辺縁帯リンパ腫（MZL）を背景としたIntracapillary monoclonal IgM deposits disease（ICMDD）の1例

東北医科薬科大学病院腎臓・高血圧内科
吉田　智哉，伊藤　大樹，鈴木　悠矢，佐藤　峻行，石川　里紗，結城　翼，湯村　和子，森　建文

【症例】78歳女性．X年7月にうっ血性心不全と腎障害（baseのCr 0.60 mg/dL，入院時Cr 2.08 mg/dL）の加療歴がある．X年9月にCr 3.91 mg/dLと腎機能増悪を認めた．CTで全身リンパ節腫大を認め，sIL-2R 6650 IU/Lと高値でリンパ腫が疑われた．汎発性帯状疱疹を合併しておりアシクロビルが投与された．乏尿になり腎障害が進行したため当院転院となった．検査上BUN/Cr 75/5.84, IgG/A/M 707/241/884，C3/C4/CH50 37/2/＜10，血清M蛋白陽性（IgM-λ），FLC κ/λ比0.15．クリオグロブリン陰性，尿中赤血球陰性，尿蛋白定量3.6 g/gCrであった．腎生検では，光学顕微鏡にて糸球体に全節性硬化をほとんど認めず，びまん性に係蹄壁の二重化と係蹄内の偽血栓様沈着を認め，蛍光抗体法で同部へIgM-λの沈着を認めた．リンパ節生検でMZLの診断となった．以上からMZLに伴うICMDDと診断した．体液過剰もあり緊急血液透析を導入した．MZLは現状治療適応ではないと判断され，汎発性帯状疱疹を合併していたが，腎予後改善を期待して経口ステロイド・リツキシマブの投与と血漿交換を施行するも治療不応性であった．【考察】ICMDDはmonoclonal IgMが糸球体係蹄内に沈着する稀なMGRS関連腎症であり，易感染性を考慮した治療レジメンでは治療抵抗性であった．

O-055
マクログロブリン血症により測定試薬間の血清Cr値乖離を呈した1例

[1]埼玉医科大学病院腎臓内科，[2]埼玉医科大学病院中央検査部
丹羽　平奈智[1]，深谷　大地[1]，近藤　立雄[1]，宮内　楓[2]，北川　裕太朗[2]，友利　浩司[1]，井上　勉[1]，前田　卓哉[2]，岡田　浩一[1]

【症例】83歳，女性．12年前，前医泌尿器科で右腎癌により右腎摘出術施行．術後Cr 1.01 mg/dLと高値で当科紹介となっていた．2か月前に左腎癌転移再発と診断され，12日前からパゾパニブが開始されたが，2日前に肝酵素上昇を呈し，当院消化器肝臓内科に紹介受診した．その際Crが1.17 mg/dLから2.51 mg/dLと上昇あり，急性腎障害が疑われ当科受診となった．Gaシンチグラフィで腎実質への沈着はなく，免疫学的検査は有意な自己抗体の変化はなかった．IgG 888 mg/dL, IgA 149 mg/dL, IgM 1108 mg/dLと高IgM血症を認め，血清免疫電気泳動でIgM κ陽性となったが，κ/λ比1.60と差はなく腫瘍性の二次性マクログロブリン血症が疑われた．BUNが15.7 mg/dLと比較的低値なため，前医の検査結果を参照したところ，当院と同日の検査でCr 1.10 mg/dLと悪化なかった．残余血清をポリエチレングリコール処理で再測定したところ1.50 mg/dLと改善があり，マクログロブリン血症による測定試薬間のCr乖離と診断した．【考察】異常蛋白高値による検査値異常は多数報告があるが，実臨床での認知は不十分である．高M蛋白血症患者の腎障害は腎生検・化学療法適応の判断に大きく影響するため，測定法間での差に留意が必要である．

O-056

高齢発症の腎障害を伴う単クローン性γグロブリン血症に対し治療が奏功した一例

[1]東京都健康長寿医療センター腎臓内科・透析科，[2]東京都健康長寿医療センター病理診断科
梅澤　果那[1]，井沢　理乃[1]，岡　雅俊[1]，鈴木　訓之[1]，小松　明子[2]，六反　啓文[2]，新井　冨生[2]，板橋　美津世[1]，武井　卓[1]

【症例】80歳女性【主訴】下腿浮腫【現病歴】2年ほど前に下腿浮腫を自覚し，増悪したため，8ヶ月前に近医より当科紹介受診．尿蛋白9.27 g/gCre, Alb 3.3 g/dL, Cre 0.94 mg/dL, eGFR 43.6 mL/min/1.73 m2と腎機能障害を認めた．FLC正常，BJP陰性だったが，血中IgGκ型M蛋白は微量疑われた．腎生検病理所見は，光顕では膜性増殖性糸球体炎（MPGN）様の糸球体であり，IFではC3陽性で免疫グロブリンの沈着は不明瞭であった．電顕では内皮下に管状構造を含むorganized depositがみられた．ARB投与にて経過をみたが，Cre 2.32 mg/dLと腎機能低下し，κ/λ比2.31, 血中IgG-κ型M蛋白, 尿中κ型BJPが検出された．骨髄検査で形質細胞2%, FACsで少量の異常形質細胞を認めIgGκ型MGUSと診断した．MGRSを原因とするMPGNと判断し，年齢を踏まえ，治療はボルテゾミブ・デキサメタゾン療法を減量し実施した．腎機能はCre 1.52 mg/dL, 尿蛋白0.92 g/gCreまで改善した．透析も回避し，重篤な合併症は認めていない．【考察】MGRSではclone-directed therapyが有効であると報告されており，本症例もボルテゾミブが有効であった．高齢患者は合併症リスクが高く，リスクベネフィットを考慮し慎重に治療を行うべきである．

O-057

光顕用パラフィン切片を用いた免疫電子顕微鏡により診断し得たイムノタクトイド腎症の1例

[1]慶應義塾大学医学部腎臓内分泌代謝内科，[2]慶應義塾大学医学部病理学教室
中嶋　慧悟[1]，伊藤　亘[1]，中山　尭振[1]，吉本　憲史[1]，菱川　彰人[1]，萩原　あいか[1]，橋口　明典[2]，畔上　達彦[1]，林　香[1]

【症例】71歳女性．生来健康であったが，健診で初めて尿蛋白，尿潜血を指摘された．精査で尿蛋白2.5 g/gCr, 糸球体性血尿，血中IgG（κ）型M蛋白を認め，腎生検を施行した．光顕では巣状分節性に粗大沈着物と管内細胞増多および軽度メサンギウム基質拡大を認めたが，同病変は免疫蛍光および電顕標本に含まれず，評価が困難であった．そのため，光顕用パラフィン切片を用いた免疫染色，戻し電顕および免疫電顕を施行した．沈着物はIgG3κから構成され，微小管様構造物が認められたことから，総合的にイムノタクトイド腎症と診断した．プレドニゾロン単剤で治療を開始したが寛解に至らず，リツキシマブを導入した．【考察】イムノタクトイド腎症は電顕での微小管構造の確認が診断に必須であるが，沈着が巣状分節性の場合にはsampling errorにより検出されない可能性がある．本症例では通常の電子顕微鏡で診断に至らなかったが，戻し電顕および免疫電顕により診断に至った．巣状分節性病変を呈しM蛋白を伴う症例では，パラフィン切片を用いた電顕による補助的検査が診断に有用となる可能性が示唆された．

O-058

ステロイドとシクロホスファミド静注で加療したIgA2 kappa陽性イムノタクトイド糸球体症の1例

[1]三井記念病院腎臓内科，[2]三井記念病院病理診断科，[3]帝京大学医療技術学部臨床検査学科
大内　治紀[1]，吉村　龍之介[1]，山本　真奈[1]，塚田　弘之[1]，古瀬智[1]，安藤　純世[2]，藤井　晶子[3]，三瀬　直文[1]

【症例】60歳代男性．X年に5年来の血尿蛋白尿のため受診．尿蛋白2.45 g/gCr，赤血球＞50/HPF，血清Cr 1.09 mg/dL，M蛋白・クリオグロブリンは陰性．明らかな血液疾患合併なし．腎生検にてIgA2 kappa陽性のイムノタクトイド糸球体症と診断された．ステロイドパルス療法およびプレドニゾロン（PSL）30 mg内服で尿蛋白は速やかに0.5 g/gCrまで改善したが，PSL漸減により2 g/gCrまで再増悪したため，X+1年に再パルスとPSL増量で対応した．その後，Cr 1.6 mg/dLまで腎機能障害が進行，血尿蛋白尿も持続し，PSL 9 mg/日より減量困難であったため，X+5年にシクロホスファミド静注（IVCY）を追加した．当初6コースを計画していたが，薬剤性発熱のため3コースで終了した．X+7年，PSL 5 mg/日まで漸減し，尿蛋白1.0 g/gCr，Cr 1.7 mg/dLで経過している．【考察】ステロイドに追加したIVCYがイムノタクトイド糸球体症の病勢管理に有効であった可能性がある．

O-059

支持療法のみで尿蛋白が消失したイムノタクトイド糸球体症

多摩北部医療センター
樋口　真一，小川　慶太郎，武田　愛香，境　桂吾，小林　克樹，巻口　遥翔，中村　佳子，小林　克樹

68歳男性，血尿・蛋白尿を認め4ヶ月前に初診．Alb 4.0 g/dl, Cre 1.05 mg/dL, HbA1c 6.6%, igG, IgA, IgM正常，M蛋白検出せず補体の低下なし，抗核抗体陰性，MPO・PR3-ANCA陰性，クリオグロブリン陰性．尿潜血2+，尿蛋白1+，尿蛋白1.43 g/gCre．2ヶ月前にARBを開始．腎生検を施行した．糸球体係蹄が分節性に腫大しメサンギウム，内皮下，上皮化に赤色物の沈着を認める．蛍光は全て陰性，電子顕微鏡でメザンギウムおよび内皮下におおよそ30 nmの管状構造物の沈着物を認めた［図］．イムノタクトイド糸球体症と診断し経過観察した．4ヶ月には尿潜血（−）尿蛋白（−）尿蛋白0.0 gと血尿・蛋白尿は消失した．イムノタクトイド糸球体症は腎生検で0.06%と非常に珍しい．血液疾患を示唆する異常所見を認めず保存的加療で検尿所見の正常化が見られた．

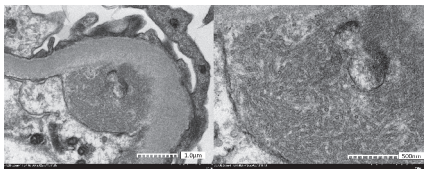

O-060

プレドニゾロン及び腎保護薬により蛋白尿減少を認めたイムノタクトイド腎症の一例

[1]茨城県立中央病院，[2]筑波大学附属病院茨城県地域臨床教育センター
永野　礼菜[1]，本村　鉄平[1]，新井　大輝[1]，小川　雅人[1]，楠　優香[1]，服部　晃久[1]，秋山　稜介[1]，甲斐　平康[2]

【症例】64歳女性．X年1月に浮腫，高度蛋白尿で腎生検を行いイムノタクトイド腎症（ITG）の診断となった．糖尿病を合併していたが，血液疾患の合併などは認めず心不全の合併を認めていたことから心不全管理にて蛋白尿は改善した．しかしX年11月以降蛋白尿は徐々に増加し低アルブミン血症を認めネフローゼ症候群となった．X+1年6月からステロイドパルス療法（mPSL 500 mg/日，3日間），続いてPSL 30 mg/日の内服を開始し，併せてSGLT2阻害薬，レニン・アンギオテンシン阻害薬，非ステロイドミネラルコルチコイド受容体拮抗薬，GLP-1受容体作動薬による治療を行った．X+3年3月には蛋白尿は不完全寛解1型まで改善した．またsCreは1.6 mg/dL程度で推移した．【考察】ITGは微小管状沈着物を特徴とする稀な糸球体疾患であり，予後不良とされる．本症例は2型糖尿病を合併したITGに対しステロイド療法と腎保護薬にて蛋白尿減少を認めた．ITGは確立した標準治療は存在しないが，若干の文献的考察を含めて報告する．

O-061

サルコイドーシスでステロイド治療中に半月体形成性腎炎を合併した一例

[1]由利組合総合病院内科，[2]秋田大学血液・腎臓・膠原病内科，[3]東京慈恵会医科大学病理学講座
石井　双葉[1]，澤村　昌人[1]，齊藤　綾乃[2]，齊藤　雅也[2]，鵜生川久美[1]，本間　志功[3]，城　謙輔[3]，高橋　直人[2]

【症例】50歳男性．Basedow病でMMI内服中．X−3年全身リンパ節腫脹あり当院血液内科を受診．生検で肉芽腫を認め関節痛もありサルコイドーシスと診断．X−1年9月PSL 20 mg開始したがCRP 3 mg/dL前後が持続した．X年8月までCr 0.8前後であったが10月Cr 1.15 mg/dLと上昇し尿蛋白4.4 g/gCr，尿潜血陽性で当科紹介．腎生検IFでIgAが弱陽性で，光顕では間質に炎症や肉芽腫を認めず44個中21個の糸球体に半月体形成を認めた．ANCA/GBM抗体は陰性であった．mPSLパルス，PSL 30 mgで後療法を行いCr 0.9 mg/dLまで改善したがUPCR/CRPは1台と持続した．免疫複合体腎炎も鑑別に電顕施行したが有意な沈着はなくMMIによる薬剤性double negative ANCA関連血管炎を鑑別に挙げ，同薬の中止を検討している【考察】サルコイドーシスへの半月体形成性腎炎の合併は稀であり，既報7例ではANCA陽性3例，陰性3例，不明1例であった．間質性腎炎は5例に認めた．薬剤性を疑われた症例はなく，ANCA陰性例では多臓器浸潤や発熱などサルコイドーシスの活動性が高い傾向にあった．本症例は全身症状が乏しく，腎病理で間質病変を欠く点で異なる．MMIによる薬剤性AAVの可能性も含め，文献的考察を加えて報告する．

O-062
急速進行性の腎機能低下を契機に腎サルコイドーシスと診断した一例

JA とりで総合医療センター
北岡　玲央，東藤　啓一郎，小牧　隼人，安原　遼，大下　格

【背景】サルコイドーシスに伴う腎疾患としては，肉芽腫性尿細管間質性腎炎等が知られているが，急速進行性腎機能低下を契機に診断される腎サルコイドーシスの例は多くない．【症例】47 歳男性．既往歴に特記事項なし．X 年 3 月頃より咳嗽を自覚していた．X 年 5 月 27 日の健診で Cr 1.57 mg/dL と腎機能低下を指摘され，腹部エコーで脾腫を認めた．X 年 7 月 1 日前医受診時には BUN/Cr 57.5/6.21 mg/dL まで増悪し，7 月 2 日に当科紹介となった．入院時 Cr 6.69 mg/dL で，軽度蛋白尿，尿 β2MG 高値など尿細管障害所見を認めた．ACE，sIL-2R は高値であり，CT では両肺末梢優位のすりガラス影と脾腫を認めた．腎生検では非乾酪性類上皮細胞肉芽腫および間質性炎症細胞浸潤を認め，蛍光免疫染色で有意所見を認めなかった．感染症，血管炎，IgG4 関連疾患などを除外したうえで腎サルコイドーシスと診断した．急速な腎機能悪化を踏まえステロイドパルス療法後にプレドニゾロン内服へ移行したところ，腎機能は改善し，Cr 1 mg/dL 台まで回復した．X 年 8 月 29 日の CT では肺病変および脾腫も改善した．【結語】急速進行性腎機能低下では腎サルコイドーシスも鑑別に挙げ，早期診断と治療介入を行うことが重要である．

O-063
低 γ グロブリン血症，AKD，両側腎腫大を契機に腎生検で診断し得た DLBCL 腎浸潤の一例

[1]札幌医科大学医学部医学科，[2]札幌医科大学内科学講座循環病態内科学分野代謝腎臓内科学部門，[3]市立札幌病院病理診断科
津山　空斗[1]，宮森　大輔[2]，安部　功記[2]，西沢　慶太郎[2]，辻　隆裕[3]，田中　希尚[2]，古橋　眞人[2]

【序論】リンパ腫の腎浸潤による急性腎臓病（AKD）は稀であり，リンパ節腫脹など典型的所見を欠く場合には診断が困難である．【症例】X－1 年 7 月より微熱・倦怠感が出現し，8 月に CRP 高値から大動脈炎症候群再燃疑いで PSL 投与が開始された．その後 5 か月で血清 Cr は 0.83 mg/dL から 3.38 mg/dL まで上昇し，X 年 1 月当科紹介となった．CT で両側腎長径約 13 cm の腎腫大を認めたが，リンパ節腫脹や明らかな腎外病変はなかった．血液検査では低 γ グロブリン血症（IgG 364，IgA 78，IgM 19 mg/dL）を認めたが，M 蛋白は認めなかった．腎生検により，びまん性大細胞型 B 細胞リンパ腫（DLBCL）の腎浸潤と診断した．Pola-R-CHP 療法により，血清 Cr はピーク時 4.41 mg/dL から 2 か月で 0.82 mg/dL まで改善した．【考察】腎腫大を伴う AKD では急性間質性腎炎が鑑別となるが，DLBCL では診断時に低 γ グロブリン血症を約 2 割に認めるとされ，リンパ腫を疑う手がかりとなり得る．また，AKD を契機に診断された DLBCL 腎浸潤に対し，Pola-R-CHP 療法後に高度腎障害が短期間で正常化した報告は乏しく，本症例は診断・治療の両面で示唆的である．

O-064
骨髄原発びまん性大細胞型 B 細胞リンパ腫による高カルシウム血症・急性腎障害の一例

[1]（公財）ときわ会常磐病院腎臓内科，[2]福島県立医科大学腎臓高血圧内科，[3]東京女子医科大学腎臓小児科
中田　敬[1]，服部　元史[3]，西山　匠[2]，中谷　諒[3]，安藤　太郎[3]，佐藤　まどか[1]，小松　水樹[1]，岡崎　真之[1]，川口　洋[1]

【背景・目的】骨髄原発びまん性大細胞型 B 細胞リンパ腫（DLBCL）は稀であり，高 Ca 血症を呈した場合に多発性骨髄腫との鑑別が難しい．今回，高 Ca 血症・急性腎障害を契機に骨髄原発 DLBCL と診断した一例を報告する．【症例】75 歳男性．倦怠感・食思不振で近医受診，Cre 3.24 mg/dL の腎機能障害を指摘され当科へ紹介された．受診時補正 Ca 14.4 mg/dL（最大 17.2 mg/dL）の高 Ca 血症と急性腎障害を認め，緊急血液透析を導入した．免疫固定法陰性，尿中 BJP（λ 型）陽性（κ/λ 比 0.39）で乏分泌型 MM を疑ったが，PTHrP，活性型 VitD 低値，IL-6 高値（25.1 pg/mL）を認めた．骨髄生検で CD20 陽性のびまん性異型リンパ球浸潤を認め DLBCL と診断した．ゾレドロン酸投与で Ca 正常化・透析離脱し退院．退院後 PET/CT にて頭蓋骨・脊椎・骨盤・肋骨・胸骨を含む体軸骨格全体にびまん性 FDG 集積（SUVmax 20）を認め，骨髄外病変なく骨髄原発 DLBCL と確定し高次医療機関血液内科へ紹介した．【考察・結語】骨髄生検と PET/CT の組み合わせが骨髄原発 DLBCL 診断に有用であった．高 Ca 血症・急性腎障害を呈する症例においても本疾患を念頭に置いた精査が必要と考えられた．

O-065
成人 T 細胞白血病リンパ腫により高カルシウム（Ca）血症を来した 1 例

聖隷浜松病院
清水　吉貴，友田　敦也，佐藤　太一，鈴木　由美子，三崎　太郎

【症例】67 歳女性【主訴】ふらつき，食思不振【現病歴】脂質異常症で近医通院．X－1 年 12 月 23 日よりふらつき，食思不振が出現した．12 月 25 日にかかりつけ医を受診し，WBC 14490/μL，LD 437 U/L を認めた．12 月 26 日，sCr 1.1 mg/dL，補正 Ca 22.7 mg/dL と高値を認めたため，当科紹介受診となった．倦怠感が継続しており，同日にバスキュラー・アクセスを挿入し，血液透析を導入した．第 2 病日の採血では補正 Ca 19.5 mg/dl であったため透析を継続し，エルカトニンも開始した．入院時の CT ではリンパ節の有意な腫脹を認めなかったが，可溶性 IL-2 受容体 18800 U/mL と高値であった．悪性腫瘍を疑いゾレドロン酸水和物を開始した．第 3 病日には補正 Ca 16.2 mg/dl まで改善していたため，血液透析は離脱とした．HTLV-1 陽性が判明し，骨髄生検を施行し，成人 T 細胞白血病リンパ腫（Adult T-Cell Leukemia/Lymphoma：ATLL）の診断となった．血液内科に転科し，CHOP 療法を開始した．【考察】高 Ca 血症の鑑別は多岐にわたるが，東海地域での ATLL による高 Ca 血症は希であり，文献的考察を加えて報告する．

O-066
腎浸潤を伴うマントル細胞リンパ腫に対し化学療法を行い血液透析離脱に至った 1 例

[1]太田綜合病院附属太田西ノ内病院腎臓内科，[2]太田綜合病院附属太田西ノ内病院内科
明石　宗介[1]，坂部　琢磨[1]，三浦　大祐[1]，石川　祐[1]，内山　聡之[2]，佐藤　衛[1]，永路　正明[1]

【症例】56 歳，男性【主訴】浮腫【現病歴】X－2 年までの健康診断で腎機能障害や検尿異常はなかった．X 年 10 月頃より全身性浮腫が出現し，X 年 11 月 28 日に当院腎臓内科を受診した．【経過】ネフローゼ症候群および高度腎不全（Cre 4.16 mg/dL）を認めた．利尿薬に対する反応に乏しく，X 年 12 月 1 日より血液透析を導入した．血清可溶性 IL-2 受容体の上昇と腋窩リンパ節腫脹を認め，リンパ節生検でマントル細胞リンパ腫と診断した．骨髄浸潤を認め，病期 IVB と診断した．腎生検では膜性増殖性糸球体腎炎（MPGN）様の組織像に加え，リンパ腫細胞の間質浸潤を認めた．X＋1 年 1 月 7 日より R-CHOP 療法を開始した．蛋白尿および低アルブミン血症は残存したが，腎機能は改善し，X＋1 年 2 月 3 日に血液透析から離脱した．再生検では間質浸潤の著明な減少を認めた．【考察】化学療法により腎機能は改善し，血液透析離脱に至った．一方で蛋白尿および低アルブミン血症は遷延しており，リンパ腫細胞浸潤とは異なる糸球体病変の関与が示唆された．腎浸潤を伴うマントル細胞リンパ腫に対する治療反応として示唆に富む症例と考え，文献的考察を加えて報告する．

O-067
中枢性尿崩症と hairy kidney sign を契機に診断し得た混合型組織球症の一例

新潟市民病院腎臓・リウマチ科
石黒　惠子，中村　元，逸見　華子，澤田　龍兵，保坂　聖子，村上　修一

【症例】67 歳男性【主訴】ふらつき，歩行障害，呂律不良【現病歴】X－2 年頃からしゃべりにくさ，多尿を自覚していた．X－4 月歩行障害を自覚し，頭部 MRI にて小脳上部の萎縮，下垂体病変を指摘された．X－1 月，複視も出現した．全身性の皮疹もあり，当院に入院した．多尿については，5%高張食塩水負荷試験により中枢性尿崩症と診断した．全身 CT で両側水腎症，hairy kidney sign を認めた．皮膚生検より Langerhans 細胞組織球症（LCH）と診断した．長管骨のレントゲンにて多発性の骨硬化像を，さらに骨シンチグラフィで特徴的な所見を認めた．骨生検にて Erdheim-Chester 病（ECD）と診断した．グルココルチコイド，インターフェロンで治療を開始し，BRAF V600E 遺伝子変異陽性を確認後，ダブラフェニブ・トラメチニブ併用療法に切り替えた．【考察】組織球症は極めて稀な疾患であるが，中枢性尿崩症は LCH の 30%，ECD の 40%に見られ，hairy kidney sign は ECD の 40-50%に認めるとされている．特徴的な臨床所見を認めたときは，組織球症を念頭に置き，積極的な精査を進めることが重要である．

O-068
進行性蛋白尿を契機に骨髄線維症への移行が判明した真性赤血球増加症の１例

[1]慶應義塾大学医学部腎臓内分泌代謝内科，[2]慶應義塾大学医学部病理学教室
渡邉　拓郎[1]，杉原　晋之介[1]，殿村　駿[1]，中山　尭振[1]，吉本　憲史[1]，菱川　彰人[1]，萩原　あいか[1]，橋口　明典[2]，畔上　達彦[1]，林　香[1]

【症例】67歳男性．18年前に健診でヘモグロビン高値を指摘され，15年前に当院血液内科を受診した．骨髄検査とJAK2-V617F変異陽性から真性赤血球増加症（PV）と診断された．同時点でCr 1.0 mg/dLで検尿異常はなかった．8年前から軽度腎機能障害と尿蛋白1＋程度が持続し，本年に尿蛋白4＋へ増悪したため当科紹介となった．血尿はなく，尿蛋白6.71 g/gCr, Cr 1.33 mg/dLを認め，腎生検を施行した．糸球体は全体に肥大し，約半数が全節性硬化を呈し，一部に分節性硬化および硝子変性を認めた．電顕では高度のポドサイト傷害像がみられた．FSGSと診断し，骨髄増殖性腫瘍（MPN）関連の腎症を鑑別に挙げて骨髄検査を再検したところ，骨髄線維症（MF）への移行が判明した．血液内科初診時よりCRP陽性が持続しており，サイトカイン血症がFSGSの成因である可能性を考慮し，JAK阻害薬を開始した．【考察】PVに伴う腎障害は血行動態異常で説明されうるが，本症例ではMF移行と関連するサイトカイン血症がポドサイト障害を惹起し，FSGS形成に関与した可能性が考えられた．MPNに伴う腎障害では，腎臓内科と血液内科の連携の下で病態評価および治療介入を行うことが重要である．

O-069
原発性骨髄線維症の発症後，遅発性に骨髄増殖性腫瘍関連糸球体症を併発した一例

[1]岩手医科大学腎・高血圧内科，[2]札幌徳洲会病院病理診断科
田中　泰斗[1]，赤坂　裕一郎[1]，吉川　和寛[1]，菅原　克洋[1]，山口　尋継[1]，松田　剛[1]，野田　晴也[1]，河嶋　英里[1]，小川　弥生[2]，旭　浩一[1]

75歳女性．13年前から原発性骨髄線維症（PMF）で他院に通院し，無治療で経過した．8年前から蛋白尿を指摘され，年余に増悪するため当科に紹介された．白血球数13900/μL，Hb 8.8 g/dL，血小板数55万/μL，血清Alb 3.5 g/dL，血清Cr 0.62 mg/dL（eGFR 70.1 mL/min/1.73 m^2），尿蛋白6.1 g/gCr，尿中赤血球＜1/HPFで腎生検を施行した．光顕でメサンギウム基質拡大，巣状分節性硬化，および係蹄壁の二重化を認めた．電顕で内皮下浮腫，内皮下腔に細線維性構造，足突起癒合を認めたが，蛍光抗体法，DFS染色，3型コラーゲン染色，DNAJB9染色で有意な染色性を認めなかった．PMFに続発する骨髄増殖性腫瘍関連糸球体症（MPN-RG）と考えたが，経時的な腎機能低下はなく支持的療法で経過観察中である．【考察】MPN-RGは2011年に疾患概念が提唱され，メサンギウム増殖，分節性硬化，糸球体内への造血細胞の浸潤，そして慢性糸球体血栓性微小血管症などを病理組織学的特徴とし，免疫複合体の沈着を認めない．MPN-RGはMPNの晩期合併症であることが示唆され，一部末期腎不全への進行の報告もあることより注意を要する．

O-070
CMMLが疑われる単球増多症に伴うリゾチーム腎症に腫瘍の管内細胞増多およびMPGN様病変を合併した１例

[1]JCHO仙台病院腎臓疾患臨床研究センター，[2]JCHO仙台病院総合診療科
相澤　孝明[1]，土屋　善慎[1]，水野　真一[1]，大橋　洋綱[2]，佐藤　光博[1]

症例は70代男性．高血圧，糖尿病の既往あり．X年1月より急激な全身浮腫が出現し，当院紹介．Cr 3.6 mg/dL，Alb 2.2 mg/dL，蛋白尿4.8 g/gCr，尿沈査赤血球＞100/HPFと急速な腎機能低下を伴うネフローゼを認めた．また単球が23%を占める白血球49000/μLの異常な増加とリゾチーム91 μg/mLの上昇を認め，骨髄異形成/骨髄増殖性腫瘍のCMMLと考えられた．ステロイド治療により速やかに腎機能は改善したが，ネフローゼ状態が持続し腎生検を施行した．光顕では近位尿細管細胞内にリゾチーム染色陽性の高度な蛋白吸収像を認めた．また糸球体は分葉化を呈し，メサンギウム融解および内皮下腔の開大に加え，著明な管内細胞増多を認め，これらはCD14およびCD68染色で陽性であった．電顕でも同様に強い内皮障害を伴う管内細胞増多と近位尿細管のライソゾームの形態異常を認めた．CMML関連腎病変ではリゾチーム腎症が典型であるが，本症例では著明な内皮障害および腫瘍浸潤を伴った管内細胞増多に由来するMPGN様病変を合併した稀少な1例と考えられ，その病態機序につき考察を加え報告する．

O-071
重篤な病態を呈し診断に苦慮したもののステロイド単剤で軽快したTAFRO症候群の１例

[1]埼玉医科大学総合医療センター腎・高血圧内科，[2]埼玉県立循環器・呼吸器病センター腎臓内科
工藤　文香[1]，山本　亮[1]，青山　明弘[1]，新井田　苑佳[1]，原　宏明[2]，小野　祐子[1]，前嶋　明人[1]

【症例】77歳女性．肺癌既往あり．1か月前より発熱，乏尿が出現し前医を受診した．全身性浮腫，炎症反応高値，腎障害（Cr 2.18 mg/dL），血小板減少（Plt 3万/μL）を認めたため当科紹介入院となった．蛋白尿，顕微鏡的血尿，顆粒円柱を認めたが，補体価は正常で各種自己抗体は陰性であった．CTで著明な胸腹水，リンパ節腫脹，肝脾腫を認めた一方，PET-CTでは明らかな異常集積はなく，感染症，膠原病，悪性腫瘍再発との鑑別に難渋した．胸水IL-6 6480 pg/mL，血清IL-6 42.3 pg/mL，血清VEGF 2577 pg/mLと高値であった．骨髄生検では正形成骨髄であり，巨核球増加や線維化は認めなかった．腎生検では光顕上，糸球体係蹄の内皮傷害を認め，IFは陰性であった．以上よりTAFRO症候群Grade 2と診断した．ステロイドパルス後にPSL 30 mg/日開始したところ，炎症反応，胸腹水，全身浮腫，腎機能はいずれも速やかに改善し，血小板数も回復傾向を示した．【考察】TAFRO症候群は極めて稀で診断に難渋しやすく，ステロイドに加え免疫抑制薬の併用を要することが多い．本症例は重篤な全身病態を呈しながら，ステロイド単剤で軽快した点で示唆に富む貴重な1例と考え報告する．

O-072
高度肥満合併iMCD-TAFROの一例

[1]旭川赤十字病院，[2]札幌医科大学循環病態内科学代謝・腎臓内科学部門
岡田　柚妃[1]，西沢　慶太郎[2]，宮森　大輔[2]，安部　功記[2]，田中　希尚[2]，古橋　眞人[2]

【背景】キャッスルマン病の一型であるiMCD-TAFROは希少疾患で，高度肥満合併例の報告はない．【症例】50歳代男性．入院2か月前から発熱・浮腫が出現し，前医でCr 3.9 mg/dLを認め当科紹介入院．体液過多を伴い体重150 kg超，BMI 50超．Cr 5.0 mg/dL，CRP 15 mg/dL，Plt 6.3万/μL，IL-6 126 pg/mL，CTで胸腹水と全身リンパ節腫脹を認めた．骨髄線維化なく，培養・自己抗体・HHV-8は陰性．リンパ節生検は，酸素化不良，体位保持困難，皮膚からの距離等により困難であった．確定診断には至らずも，mPSLパルス後PSL 60 mg/日を開始し，透析を離脱，Cr 0.9 mg/dLまで改善し退院した．PSL 17.5 mg/日まで漸減後，Cr 1.6 mg/dL，CRP 8.9 mg/dLと再燃し再入院．減量と状態改善により体位保持可能となり，腋窩リンパ節生検を施行．胚中心萎縮と血管増生像を認め，iMCD-TAFROと診断した．ステロイドに加え抗IL-6阻害薬トシリズマブ800 mg/2週を開始し，寛解した．以後PSL漸減下も寛解を維持．【考察】iMCDの診断には病理像が必須であるが，本症例では高度肥満により診断に難渋した．ステロイドで安定化させ，生検可能時点で診断しトシリズマブを導入する段階的な戦略は有効であった．IL-6はiMCD-TAFRO既報の中央値約20 pg/mLより高く，肥満に伴う脂肪組織炎症やIL-6産生亢進が病態を修飾した可能性がある．

O-073
TAFRO症候群が急性腎不全を主病態として受診した一例

[1]東名厚木病院，[2]東名厚木クリニック，[3]とうめい栄町クリニック，[4]とうめい綾瀬腎クリニック
大山　聡子[1]，斎藤　快児[2]，田村　博之[3]，寺田　典生[4]，冨田　公夫[1]

【症例】74歳男性【主訴】全身倦怠感，易疲労感【既往歴】高尿酸血症【現病歴】2月下旬から上記出現．3月中旬から咳嗽・微熱が出現．症状が増悪するため4/9当院受診し急性腎不全（BUN/Cre 37/1.96 mg/dl）炎症反応上昇（WBC 9760/μL CRP 10.9 mg/dl）血小板減少（4.0万/μL）大量胸水腹水が認められ入院となった．尿蛋白/尿潜血陰性，血清学的検査結果はいずれも陰性．細菌感染症を疑い広域抗生剤投与したが効果なく各種培養結果いずれも陰性だった．血小板は2万/μL前後で推移．滲出性胸水は利尿剤に対する反応も乏しく2週間で約8 kg体重は増加した．肝脾腫は認められなった．2か月前に受診した健診結果と比較し全病態は急性疾患と判断．当院での原因究明に限界があり入院14日目に大学病院に転院．最終診断はTAFRO症候群となり治療が行われた．TAFRO症候群は明らかな原因なしに急性あるいは亜急性に発熱，全身性浮腫，血小板減少を来し，腎障害，貧血，臓器腫大などを伴う全身炎症性疾患である．全身症状の悪化が急速なため迅速かつ的確な診断と治療が必要な疾患である．腎臓内科で診る症状を持ち合わせている疾患であることから若干の文献的考察をふまえて報告する．

O−074
SGLT2 阻害薬に関連する Armanni-Ebstein 様病変の臨床病理学的検討

[1]日本赤十字社愛知医療センター名古屋第二病院腎臓内科，[2]日本赤十字社愛知医療センター名古屋第二病院移植内科，[3]日本赤十字社愛知医療センター名古屋第二病院移植外科，[4]増子記念病院腎臓内科
小林　アズサ[1]，神野　りりか[1]，森　慎太郎[1]，大脇　明子[1]，新城　響[1]，齋藤　尚二[1]，二村　健太[2]，渡井　至彦[3]，武田　朝美[4]

【背景】Armanni-Ebstein 病変は尿細管上皮細胞のグリコーゲン蓄積に伴う細胞質淡明化を特徴とし，従来は重度の高血糖に関連するとされてきた．SGLT2 阻害薬投与例にみられる同病変の臨床病理学的特徴は十分に明らかでない．【方法】2017 年 1 月から 2026 年 2 月までの当院における腎生検標本を後ろ向きに検討した．尿細管上皮細胞に PAS 陽性顆粒を伴う細胞質淡明化を特徴とする Armanni-Ebstein 様病変を認めた成人 20 例のうち，SGLT2 阻害薬の内服歴を有する 18 例を解析した．【結果】Armanni-Ebstein 様病変は主に髄質外層外帯に分布し，一部は髄放線にも認められた．PAS 陽性顆粒はジアスターゼ処理で消失したことから，グリコーゲンであることが示された．5 例（28%）は非糖尿病例で，11 例（61%）は臨床的に安定した腎移植後 1 年プロトコール生検例であった．【結論】SGLT2 阻害薬に関連する Armanni-Ebstein 様病変は尿細管障害を反映した所見ではなく，SGLT2 阻害薬に伴う尿細管での糖処理・糖輸送の変化を反映する治療関連組織変化として認識すべき所見と考えられた．

O−075
アセトアミノフェンが原因被疑薬と考えられた薬剤性腎障害の 7 例

NTT 東日本関東病院
古殿　孝高，吉野　大樹，並河　明雄，佐藤　大，渋谷　祐子

【目的】アセトアミノフェンは腎に比較的安全な薬剤とされるが，腎障害の原因となり得る．同薬関連腎障害疑い 7 例の特徴を検討した．【方法】2011 年から 2025 年に入院し，病歴，臨床経過，腎生検，DLST から同薬の関与が疑われた 7 例を解析した．【結果】平均年齢 60 歳，男性 6 例，高血圧既往 6 例で，アレルギー歴は全例でなかった．投与契機は発熱，歯痛等で，投与から入院まで 3 日から約 1 か月であった．ネフローゼ症候群 2 例，肝機能障害 4 例，血液好酸球増多 4 例，透析 4 例を認めた．腎生検 6 例は全例で尿細管間質性腎炎（TIN）を呈し，5 例で好酸球浸潤，1 例で小型血管炎を伴った．Ga シンチ 4 例は全例で両腎集積を示した．DLST は 6 例で陽性で，免疫性 TIN を支持する補助所見と考えられた．全例にステロイド治療を行い，初期 PSL 量は平均 36.4 mg/日，0.5 mg/kg/日であった．ステロイド治療前 eGFR は平均 6.7，尿蛋白 Cr 比は 3.6 で，治療開始約 2 か月後には 45.6，0.25 へ改善し，1 年後も 49.4，0.26 であった．透析 4 例は全例離脱したが，被疑薬投与からステロイド開始まで約 50 日を要した 1 例は高度蛋白尿が持続し，2 年後に維持透析へ移行した．維持透析非移行 6 例の同期間は平均 11.5 日であった．【結論】本症はアレルギー歴がなくても重症 TIN を呈し得る．ステロイド治療の早期開始が腎予後に重要な可能性が示唆された．

O−076
Fanconi 症候群を呈した薬剤性腎障害の 2 例

[1]帝京大学医学部内科学講座，[2]新線池袋クリニック，[3]イムス三郷クリニック
立石　明日香[1]，當間　智弘[1]，吉川　嘉之[1]，松井　玲奈[1]，村川　允崇[1]，伴光　幸大[1]，北川　幸子[1]，森本　幾之[1]，石澤　健一[2]，冨丘　聡[3]，山崎　修[1]，柴田　茂[1]

【症例 1】58 歳男性．右上顎癌に対し X − 1 月よりシスプラチン動注療法を開始した．X 月に急性腎機能障害に加え，低 K 血症を認めたため当科紹介となった．腎性糖尿，低 P 血症，低 Ca 血症，汎アミノ酸尿を認め，Fanconi 症候群が疑われた．電解質補充を行い，シスプラチン最終投与から 15 日目に電解質異常は改善した．臨床経過から，シスプラチンによる近位尿細管障害が原因と考えられた．【症例 2】20 歳女性．子宮内膜症に対する術前検査で腎機能障害と低 K 血症を認めたため当科紹介となった．AG 正常性代謝性アシドーシスに加え，腎性糖尿，低尿酸血症，低 P 血症，汎アミノ酸尿を認め，Fanconi 症候群と診断した．X − 3 か月から内服していたジエノゲストによる薬剤性腎障害を疑い中止したが，腎機能障害の改善に乏しく，腎生検を施行した．好酸球を含めた炎症細胞浸潤および高度尿細管上皮障害を認め，急性尿細管間質性腎炎と診断した．ステロイド治療を導入し，腎機能の改善を認めた．【考察】低 K 血症や低 P 血症を認めた際には Fanconi 症候群を鑑別に挙げ，薬剤性を含めた原因検索が重要であり，文献的考察を加えて報告する．

O−077
潰瘍性大腸炎に対するメサラジン投与中に発症した肉芽腫性間質性腎炎の 1 例

河北総合病院
宮沢　光太郎，鈴木　美里亜，横山　陽一，銭谷　慕子，須藤　裕嗣，根岸　康介，岡井　隆広

66 歳男性．X − 1 年 3 月に潰瘍性大腸炎と診断され，メサラジンおよびブデソニドにて寛解導入された．その後メサラジン 2400 mg/day で維持加療されていたが，X 年 7 月頃より Cr 1.67 mg/dL まで上昇し，尿蛋白 ±，尿潜血 1 + を認めた．前医でメサラジン中止後も腎機能障害が遷延し，当科受診時には Cr 3.07 mg/dL まで増悪していた．腎生検ではリンパ球・形質細胞主体の炎症細胞浸潤，多核巨細胞を伴う微小肉芽腫形成，間質線維化，尿細管萎縮を認め，肉芽腫性間質性腎炎と診断した．電子顕微鏡では沈着物を認めなかった．胸腹部 CT で肺病変やリンパ節腫大は認めず，ACE 正常，T-SPOT 陰性であり，サルコイドーシスや結核は否定的であった．以上よりメサラジン関連肉芽腫性間質性腎炎と診断し，プレドニゾロン 50 mg/day を開始したところ腎機能は改善傾向を示した．メサラジンによる尿細管間質性腎炎は稀ながら重要な副作用であり，軽微な尿異常のみでも進行性腎障害を来しうるため注意が必要である．

O−078
ロキソプロフェン過量内服により急性尿細管性腎炎を発症した一例

東京都立多摩総合医療センター
崔　延華

【症例】腎疾患の既往のない 21 歳女性．交際トラブルで希死念慮が出現し，入院 − 1 か月ごろにロキソプロフェン 60 mg 10 錠程度を内服した．入院 − 3 週間前ごろに希死念慮が増悪し，入院 − 3 日にロキソプロフェン 60 mg 48 錠と NSAIDs 合剤 20 錠を過量内服した．入院 − 2 日から腰痛・下腹部痛が出現し，入院 − 1 日には嘔吐も出現したため当院 ER を受診した．皮疹や好酸球増多などは認めなかったが，発熱があり，Cre 3.15 mg/dL と高値で NSAIDs による薬剤性腎障害を疑われ入院した．非乏尿性の経過で入院 2 日目には Cre 5.30 mg/dL に増悪し，急性間質性腎炎と判断した．入院 2 日目から 3 日間ステロイドパルス，その後プレドニゾロン 0.8 mg/kg/日の投与を行い，1 週間後には Cre 0.93 mg/dL まで改善を認めた．ステロイド開始による精神的合併症が懸念されたため 1 週間で早期に減量を開始した．入院 7 日目に行った腎生検ではリンパ球主体の炎症細胞が間質・尿細管内に軽度浸潤しており，NSAIDs による急性尿細管間質性腎炎で矛盾はなかった．Cre は 0.9−1.0 mg/dL 程度に固定され，外来でステロイド減量していく方針で退院した．【考察】NSAIDs 過量内服による急性尿細管間質性腎炎の症例を経験した．過去の症例も踏まえ総合的に考察する．

O−079
ドリペネム誘発性薬剤性腎障害による高度腎不全に対しステロイド療法が奏功した一例

[1]太田綜合病院附属太田西ノ内病院腎臓内科，[2]太田綜合病院附属太田西ノ内病院内科
三浦　大祐[1]，坂部　琢磨[1]，明石　宗介[1]，石川　祐[1]，内山　聡之[2]，佐藤　衛[1]，永路　正明[1]

【症例】50 代男性【主訴】発熱，腎機能障害【病歴】S 状結腸憩室炎に対する抗菌薬治療中にドリペネム（DRPM）投与後より急速な腎機能障害を呈し，薬剤性急性尿細管間質性腎炎（ATIN）と診断した症例を経験した．高度腎機能障害に加え，尿中 β2-MG の著明な上昇を認めた．Ga シンチグラフィおよび腎生検にて ATIN に矛盾しない所見を認め，薬剤誘発性リンパ球刺激試験（DLST）で DRPM が強陽性であり，DRPM による ATIN と診断した．被疑薬中止および副腎皮質ステロイド療法導入後，腎機能は改善傾向を認めた．【考察】薬剤性腎障害は，日常診療において遭遇する頻度の高い病態であり，その中でも ATIN は早期診断と原因薬剤の中止が重要である．原因薬剤としては抗菌薬，NSAIDs，抗がん剤などが知られており，特に抗菌薬による ATIN は臨床上しばしば経験される．文献的には β ラクタム系・セフェム系などの抗菌薬による ATIN の症例報告が確認されているが，β ラクタム系抗菌薬の中でも，カルバペネム系抗菌薬である DRPM による薬剤性腎障害は確認できなかった．早期診断および治療介入が腎予後改善に重要であると考えられ，若干の文献的考察を加えて報告する．

O−080
感染後糸球体腎炎発症後に汎血球減少をきたした一例
[1]さいたま赤十字病院，[2]東京慈恵会医科大学
笠松　綾乃[1]，新倉　崇仁[1]，星野　太郎[1]，雨宮　守正[1]，横尾　隆[2]

【症例】81 歳女性．X−24 日より発熱，咽頭痛が出現し，対症療法で経過観察となったが，尿量低下および浮腫を認めたため，X−8 日に近医を受診した．Cr 8.35 mg/dL と急性腎障害（AKI）を認めたため，前医に緊急入院としたが，無尿のため X−6 日より血液透析（HD）を開始した．X−5 日に黒色便が出現し，X−2 日には WBC 1,200/μL，Hb 3.2 g/dL，Plt 4.8 万/μL と汎血球減少を認めたため，精査加療目的に X 日に当科に転院とした．口腔粘膜にびらん・出血を認め，前医への入院まで関節リウマチに対してメトトレキサート（MTX）を使用していたこと，さらに入院後より葉酸補充が中止されていたことが判明したため，AKI を契機とした MTX による骨髄抑制が疑われた．輸血を行いながら，葉酸補充，G-CSF 製剤の投与を実施したところ，経時的に血球は回復し，口腔粘膜障害も改善した．乏尿性 AKI のため週 3 回の HD を継続したが，ASO 高値・C3 低値ならびに腎生検の結果から感染後糸球体腎炎の診断に至った．ステロイド療法を開始したところ，腎機能は改善傾向を示し，X+26 日を以て HD を離脱，X+40 日に退院とした．【考察】MTX は腎機能障害では使用禁忌であり，透析性も低い．MTX の使用中に AKI を発症した場合には，骨髄抑制による汎血球減少をきたす可能性があることに注意が必要である．

O−081
メトトレキサート中毒に対する血液透析，直接血液灌流，グルカルピダーゼ併用療法の一例
国家公務員共済組合連合会横須賀共済病院腎臓内科
近藤　圭，茂村　碧，姫野　佳歩，千葉　欣彦，安部　聡宏，森　克夫，平澤　卓，安藝　昇太，田中　啓之

【症例】85 歳男性．中枢神経系原発悪性リンパ腫再発に対し X 年 1 月に高用量メトトレキサート（MTX）療法を施行された．血清クレアチニン値 1.2 mg/dl の慢性腎臓病を背景に有しており，第 2 病日に血中 MTX 濃度は 24 時間値 22.3 μmol/L と高値を示し，血清クレアチニン値は 2.33 mg/dl と上昇したため当科紹介となった．MTX 中毒と診断し，乏尿も伴ったため第 2 病日より血液透析を導入したが，血中 MTX 濃度は 48 時間値 2.89 μmol/L と依然高値であった．第 3 病日に MTX 分解酵素グルカルピダーゼを投与し，血中 MTX 濃度は 72 時間値 0.394 μmol/L まで改善したが目標値には至らず，第 4 病日，第 6 病日に血液透析および直接血液灌流を併用し，薬物除去を行なうことで第 11 病日に血中 MTX 濃度＜0.1 μmol/L を達成し，血液透析および直接血液灌流を終了とした．【考察】MTX は血液透析単独では再分布による血中濃度再上昇を来すことがあり，グルカルピダーゼ使用や吸着膜併用が有効とされている．慢性腎臓病患者の MTX 中毒に対し，早期からの集学的介入によって腎予後改善の可能性を示唆する．

O−082
DKD を背景に発症し，骨髄 T 細胞増加を伴った腎肉芽腫性血管炎による急性腎障害の一例
[1]東京都済生会中央病院，[2]慶應義塾大学医学部病理学教室
堤　遼太郎[1]，大島　洋一[1]，圓谷　泰章[1]，加藤　亜唯[1]，橋口　明典[2]，小松　素明[1]

【症例】55 歳，男性．【現病歴】数十年前に高血圧及び糖尿病を指摘されていたが受診歴に乏しかった．X 年 4 月，右母趾骨髄炎で入院しセファゾリンを開始した．入院時にネフローゼ症候群（尿蛋白 7.2 g/gCre，Alb 1.1 g/dL，Cre 1.5 mg/dL）を認め，第 16 病日の腎生検で二次性 FSGS と診断した．第 27 病日に紅斑と好酸球増多が出現し，セファゾリン DLST 陽性のため抗菌薬を変更したところいずれも改善した．しかし第 55 病日から弛緩熱・全身紅斑が出現し，Cre 3.8 mg/dL，肝障害，sIL-2R 5259 U/mL，ACE 高値，好酸球 2800/μL，HHV-6 DNA（−），骨髄 CD8+優位の T 細胞増加，脾腫・リンパ節腫大を認めた．Drug reaction with eosinophilia and systemic symptoms（DRESS）を疑い第 72 病日に腎再生検を実施し，翌日より PSL 40 mg を開始し，Cre は速やかに改善した．腎病理では間質への好酸球浸潤と小動脈から細動脈壁の肉芽腫性血管炎を認めた．PSL 漸減中止後再発なく経過している．【考察】DRESS の臓器障害には Th2/好酸球反応と T 細胞活性化が関与すると報告されている．本例の間質への好酸球浸潤は前者を，肉芽腫性血管炎は後者を反映した病理像と考えられた．sIL-2R・ACE 上昇からサルコイドーシスとの鑑別を要したが合致せず，DRESS の反応性変化と考えた．

O−083
皮疹を欠き尿細管間質性腎炎を呈した DRESS 症候群の一例
[1]東京都済生会中央病院腎臓内科，[2]慶應義塾大学医学部病理学教室
東　恒輝[1]，大島　洋一[1]，船木　裕規[1]，圓谷　泰章[1]，橋口　明典[2]，小松　素明[1]

【症例】76 歳男性．直腸癌術後の不明熱精査目的で当院転院．前医での複数回の造影 CT，腹部超音波，心エコー，血液培養でも感染源は同定されず，広域抗菌薬への反応も乏しかった．入院時 CRP 24.3 mg/dL，著明な好酸球増多，尿 β2MG 高値を認め，胸部 CT で右肺浸潤影を呈したが，感染症および自己免疫関連抗体はいずれも陰性であった．経過中に血清 Cr 上昇を呈したため薬剤性尿細管間質性腎炎（TIN）を疑い腎生検を施行，リンパ球・形質細胞・好酸球の間質浸潤を認め薬剤性 TIN と診断した．さらに肺病変を含む多臓器障害と RegiSCAR score 高値から DRESS 症候群を疑ったが，経過を通じて皮疹は出現しなかった．内服歴と既報からアロプリノールを被疑薬として中止し PSL を導入したところ，速やかに解熱と炎症反応の改善を認め，皮疹を欠く Sine-Dermatitis DRESS による薬剤性 TIN と診断した．【考察】DRESS は皮疹を診断の中核とするが，皮疹を欠く Sine-Dermatitis DRESS が近年注目されている．担癌患者の不明熱・AKI では感染症や腫瘍熱が優先されがちだが，好酸球増多や多臓器障害（特に腎・肺）を伴う場合は皮疹がなくとも DRESS を鑑別し，被疑薬の同定・中止とステロイド治療を遅滞なく行うことが，診断・腎機能温存の両面で極めて重要である．

O−084
間欠的血液透析後に持続的腎代替療法を要したメトホルミン関連乳酸アシドーシスの一例
自治医科大学附属さいたま医療センター
大部　楓馬，渡邊　祐作，岡本　航，森野　諄紀，植田　裕一郎，伊藤　聖学，大河原　晋

【症例】47 歳，男性．2 型糖尿病に対してメトホルミン 2250 mg/日内服にて加療されていた．X−4 日より嘔吐・下痢が出現し，X 日に体動困難のため救急搬送された．来院時，BUN 98.3 mg/dL, Cr 18.0 mg/dL と高度腎機能障害を認め，動脈血液ガス分析（室内気）では pH 6.823, HCO_3^- 3.2 mmol/L, 乳酸 19 mmol/L と著明な乳酸アシドーシスを認めた．重度の代謝性アシドーシスに対して同日より間欠的血液透析を開始したが，アシドーシスの改善に乏しく，メトホルミン関連乳酸アシドーシスが疑われ持続的腎代替療法へ移行した．第 2 病日には代謝性アシドーシスの改善を認め，持続的腎代替療法から離脱し，第 12 病日に自宅退院となった．【考察】メトホルミンは分子量が小さく血液透析により除去可能である．一方，分布容積が大きく組織内に蓄積するため，間欠的血液透析単独では十分な改善が得られない場合がある．本症例では，間欠的血液透析後も組織からの再分布や乳酸産生の持続によりメトホルミン関連乳酸アシドーシスの改善が遅延し，持続的腎代替療法を要したと考えられたため，文献的考察を加え報告する．

O−085
多発微小嚢胞と尿細管腔内の多石灰化を呈したリチウム関連腎症の一例
[1]虎の門病院分院腎センター内科，[2]虎の門病院病理部，[3]神戸大学小児科
浅川　条汰[1]，大庭　悠貴[1]，河野　圭[2]，森貞　直哉[3]，乳原　善文[1]，大橋　健一[2]，野津　寛大[3]，澤　直樹[1]

【症例】73 歳女性．40 歳代より双極性障害に対し炭酸リチウム，骨粗鬆症に対しエルデカルシトールを内服していた．69 歳で両腎石灰化を指摘され，腎機能低下のため当院紹介となった．初診時 eGFR 39.3 ml/min/1.73 m2, 血尿・蛋白尿を認めず，補正 Ca 9.3 mg/dL, iPTH 48 pg/mL, FECa 1.4%であった．CT で両腎に多発微細石灰化を，MRI で多発微小嚢胞を認めた．腎病理では高度な間質線維化と遠位ネフロンの嚢胞性拡張を認めた．嚢胞上皮細胞は CK7, EMA 陽性，CD10, 34βE12 陰性で遠位ネフロン由来が示唆された．先天性腎尿路異常関連遺伝子変異パネル検査は陰性で，リチウム関連腎症と診断した．拡張した管腔内には von Kossa 陽性の結晶を認めカルシウム塩沈着を疑った．【考察】リチウム関連腎症は遠位ネフロンの嚢胞性拡張を特徴とする緩徐な尿細管間質障害とされ，微細石灰化に注目した報告は無い．本例は炭酸リチウム由来の炭酸イオンと活性型ビタミン D による尿中 Ca 負荷が重なり炭酸 Ca 結晶の形成が促進された可能性がある．さらに遠位ネフロンの不整な拡張が結晶の滞留を助長し，尿細管内腎石灰化症を来した機序が推察された．両薬剤の併用は相乗的に腎障害を促進する可能性があり，注意を要する病態として報告する．

O-086
当院腎臓内科外来を予約初診した慢性腎臓病ステージ G3 の患者における eGFRcr と eGFRcys の乖離とその要因

札幌中央病院腎臓内科
山下　智久

【背景】eGFRcys と eGFRcr の差（eGFRdiff）が大きい群はより若年で動脈硬化性疾患の有病割合が低く，末期腎不全および死亡の発生が少ないと報告されている．【目的】地域一般病院である当院腎臓内科に健康診断や地域連携で初診する CKD ステージ 3 の症例における eGFRdiff≧10 の割合およびその特徴を検討する．【方法】既存データを用いた横断研究．2025 年 1 月～12 月に当院腎臓内科を初診した日本人のうち入院中の他科受診および緊急入院となった症例を除外し，eGFRcr 30～60 の患者 23 名を抽出した．【結果】eGFRdiff≧10 群（N＝17）は 74％を占めた．eGFRdiff≧10 群において，eGFRcr と eGFRcys の平均を用いた場合に CKD 診断基準を満たす割合は 41％まで低下し，eGFRdiff＜10 群（N＝6）と比較して初診後 90 日時点での当院通院率が低い傾向にあった（0.353［95％CI 0.145-0.570］vs 0.833［0.273-0.975］，P＝0.195）．患者背景において eGFRdiff≧10 群は＜10 群と比較して若年である（平均年齢 59±12 vs 78±10, P＜0.01）以外に有意差を認めなかった．eGFRdiff と eGFRcr は弱い相関関係があるも有意ではなかった（Spearman の順位相関係数 0.352, P＝0.1）．【考察】eGFRcr 30～60 で腎臓内科外来に初診する患者は eGFRcr のみでは腎機能障害を過大評価することが示された．eGFRdiff≧10 群は他院へ紹介される割合が高くなるため，健康診断やかかりつけ医での follow が求められると考えた．

O-087
経皮的腎生検後の出血低リスク患者における 4 時間安静の安全性と出血リスク因子の有無による出血量の検討

浜松医科大学腎臓内科
岩倉　考政，塩崎　友里子，片橋　尚子，石垣　さやか，辻　尚子，磯部　伸介，藤倉　知行，大橋　温，安田　日出夫

【背景・目的】日本では経皮的腎生検後 16-24 時間の安静が標準的だが，欧米では低リスク患者への 4-8 時間での早期離床が報告されている．本研究では出血リスク因子の有無による二段階評価に基づく 4 時間安静・早期離床プロトコールの安全性を検討した．【方法】研究期間中の腎生検施行 105 例を生検前の出血リスク因子（腎機能低下・貧血・血小板減少・凝固以上等）の有無で低リスク 71 例・高リスク 34 例に分類した．同意取得可能であった出血リスク因子を有さない患者において，A. 生検直後血腫＜40 mL，B. 1 時間エコーで血腫拡大なし，C. 4 時間までの出血症状なし，をすべて満たした 63 例に早期離床を行った．探索的に両群の血腫量と Hb 変化を比較した．【結果】輸血や血管内治療，入院延長などの出血合併症は 1 例も認めなかった（95％CI 0～5.7％）．探索的解析では両群間に血腫量・Hb 変化の有意差を認めなかった．【結語】出血リスク因子の有無と生検後観察を組み合わせた本プロトコールは出血低リスク患者に安全に適用可能であった．出血リスク因子を有する患者への安静時間短縮については今後の検討を要する．

O-088
当院 HD 患者における CKD-MBD と骨粗鬆症の関連についての検討

小樽市立病院
吉原　真由美，山地　浩明

【背景】慢性腎臓病に伴う骨・ミネラル代謝異常の診療ガイドラインが改訂され，骨代謝の評価と管理の重要性が示された【目的】当院外来通院中の HD 患者の骨密度を測定し骨粗鬆症に影響を与える因子を評価する【方法】2026 年 4 月に当院外来通院中の HD 患者 40 名を対象とし，DXA で測定した骨密度，骨格筋量と CKD-MBD パラメーター（iPTH, ALP），骨代謝マーカー（BAP, TRACP5b）の関連について検討した【結果】男性 30 人（75％），年齢 median（IQR）72 歳（62～79 歳），透析期間 median（IQR）1079 日（445～2930）であった．iPTH median（IQR）130.5 pg/mL（83.8～165.8）で 36 人（90％）で iPTH＜240 pg/mL であった．腰椎，大腿骨頸部の骨密度 YAM 値が＜70％であったのはそれぞれ 4 人（10％），14 人（35％）であった．大腿骨頸部の骨密度は女性で有意に低く（p＝0.0014），BMI と有意な正の相関（p＝0.0001 R^2＝0.339），骨格筋量と有意な正の相関（p＝0.0021 R^2＝0.228）を認めた．BAP, TRACP5b, iPTH, ALP, 透析期間と骨密度には有意な関係は認めなかった【考察】大腿骨頸部骨密度低下が多く認められたが，骨代謝マーカー，CKD-MBD パラメーターとは有意な関係は認めず女性・BMI といった原発性骨粗鬆症の影響が強く認められた．CKD-MBD が良好に管理されていても骨密度が低下している症例があり，骨粗鬆症への積極的な介入が必要と考えられた．

O-089
透析患者における銅関連造血障害の経時的変化―ERI 変動と血清銅低下の時間的関係に着目して―

笛吹中央病院
池岸　幸伸，前畠　明子，瀧山　嘉久

【背景】銅欠乏は血液透析患者における ESA 低反応性貧血の原因として知られるが，その経時的変化は十分検討されていない．特に，erythropoiesis resistance index（ERI）変動と血清銅低下の時間的関係は明らかでない．【方法・症例】当院維持血液透析患者 52 例を対象に血清銅測定を行い，低銅群（＜66 μg/dL）7 例と非低銅群を比較した．また，銅関連造血障害を呈した 3 症例について経時的解析を行った．代表症例は摂食障害を背景とした 50 歳代女性．人工血管感染後に貧血進行および ERI 上昇を認め，感染人工血管除去・再建後も ESA 低反応性が持続したが，栄養補助食品（エレンタール）投与後に改善した．その後，慢性下痢を契機に血清銅低下を伴う再度の貧血増悪を認め，経口銅補充により改善した．【結果】低銅群では BMI 低値，アルブミン低値，ERI 高値を認めた．代表症例では感染や手術などの生理的ストレス後に ERI 変動を認め，その後血清銅低下を伴う貧血増悪が出現した．さらに，再発例では ERI 上昇と貧血増悪の反復を認めた一方，非再発例では比較的安定した経過を示した．【考察】透析患者における銅関連造血障害は，多因子かつ時間依存的に進行する可能性がある．ERI 変動は，栄養障害や生理的ストレスを背景とした造血動態の不安定性を反映している可能性が示唆された．

O-090
レボカルニチンによる TNF-α 誘導性血管細胞接着分子 1 の発現抑制効果

[1]昭和医科大学医学部薬理学講座，[2]昭和医科大学薬学部病院薬剤学講座，[3]埼友草加病院腎臓内科，[4]昭和医科大学薬理科学研究センター
三澤　英央[1]，辻　勇弥[1]，山寺　志保[2]，中村　裕也[3]，稲垣　昌博[1]，辻　まゆみ[4]，大澤　勲[3]，後藤　博道[3]，小口　達敬[1]

【背景・目的】レボカルニチン（LC）補充療法による血管への作用は十分に解明されていない．血管接着分子 1（VCAM-1）は，血管内皮上に発現する接着分子の一つで，血中に遊離した可溶性 VCAM-1（sVCAM-1）の高値は，血液透析（HD）患者における心血管疾患の発症と関連する．今回，TNF-α で誘導した VCAM-1 に対する LC の抑制効果を検討した．【方法】ヒト臍帯静脈内皮細胞を TNF-α 0.1 ng/mL と LC 1 mM を含む培地で 6 時間，24 時間培養後，細胞上清中の sVCAM-1 を ELISA 法で測定した．また，LC の作用部位を特定するため，細胞内 ROS，核内および細胞質 NF-κB/p65 の発現量を測定した．NF-κB/p65 の核内移行は，細胞内 NF-κB/p65 に対する核内 NF-κB/p65 の比率で評価した．【結果】TNF-α と LC の同時処理では，TNF-α で誘導した sVCAM-1，核内 NF-κB/p65 の発現および核内 NF-κB/p65 比率が有意に抑制された．一方，細胞内 ROS は，TNF-α で有意な発現増加を認めなかった．【考察】LC は，NF-κB/p65 の核内移行を阻害することで，VCAM-1 発現を抑制する．LC による VCAM-1 抑制効果は，HD 患者における心血管疾患の発症リスクを軽減する可能性がある．

O-091
観察研究：慢性腎臓病診療におけるかかりつけ医・腎臓専門医間の連携の実態と予後への影響の検討（FROM-J10 研究）

[1]筑波大学腎臓内科，[2]筑波大学医学医療系保健医療政策学・医療経済学，[3]FROM-J10 ステアリングコミッティ
中島　修平[1]，大久保　麗子[2]，近藤　正英[2]，臼井　丈一[1]，斎藤　知栄[1]，加藤　明彦[3]，丸山　彰一[3]，和田　淳[3]，和田　隆志[3]，成田　一衛[3]，山縣　邦弘[1]

【背景】慢性腎臓病（CKD）の診療において，かかりつけ医・腎臓専門医間の連携により患者の予後が改善するかは十分に検討されていない．【方法】かかりつけ医・腎臓専門医間の診療連携推進の介入を行った FROM-J 研究のデータから「腎臓専門医への紹介基準」を満たす患者を抽出し，紹介の有無による臨床イベントのハザード比（HR）を解析した．交絡因子は傾向スコアによる逆確率重み付けで調整した．【結果】診療連携推進の介入群で紹介率が有意に高く，紹介時の CKD ステージが低い傾向にあった．紹介のあった患者では，紹介のなかった患者より総死亡・心血管イベントの HR は高い傾向で，RRT 導入の HR は有意に高かった（1.75, 95％CI：1.2-2.6）．紹介のあった患者の中で，診療連携推進の介入群では非介入群よりも RRT 導入の HR が低い傾向にあった．【結論】診療連携推進の介入が RRT 導入リスクを低減する可能性が示唆されたが，かかりつけ医から腎臓専門医への紹介が予後を改善するという結果は得られなかった．専門医への早期紹介の効果の検証が検討課題である．

O−092
慢性腎臓病の一般学齢期集団における有病率

市立宇和島病院小児科
長谷　幸治，林　正俊

医療機関受診中の小児 late stage 慢性腎臓病（CKD）の有病率は報告されているものの，一般小児人口における early stage CKD の有病率は調査されていない．今回我々は，小学 4 年（E4）の学校健診に sCr 測定を導入することで，一般学齢期集団における early stage CKD の有病利率を確認できたので報告する．【対象】2020 年から 2025 年の宇和島市の E4，2022 年から 2025 年の大洲市の E4 のうち，CKD のスクリーニングのために学校健診に sCr を測定できた者を 1 次対象者とし，両市が定めた Cr-eGFR 陽性基準を下回り，当科を受診したものを 2 次対象者とした．【方法】Cr-eGFR スクリーニング陽性基準（ml/min/1.73 m^2）は以下で行った．宇和島 E4 2020−2025 年 90 大洲市 E4 2022 年 90，2023−2025 年 83 2 次対象者は全員，sCr, Cr-eGFR 測定，腎エコー検査，尿検査一般検査，uβ2MG/uCr 測定を行った．【結果】E4 の 1 次対象とスクリーニング陽性者は陽性基準別に 90 ml/min/1.73 m^2では 3313 人，215 人，83 ml/min/1.73 m^2では 867 人，63 人．当科精密検査受検者は，それぞれ 149 人，49 人．二次対象者の当科受診者のうち有所見者は CKD class 2：9 人（低形成腎 6 人，水腎症 2 人，血尿 1 を伴う腎機能低下者）陽性基準 90 ml/min/1.73 m^2の E4 に限れば，上記のうち 7 人であった．これから推測される CKD class 2 以上の有病率は 305/100,000（95％CI 100−600）となる．これはこれまで CKD class 3 以上で報告されていたものに比べると 10 倍以上となる．

O−093
かかりつけ医における CKD 診療の現在地〜アンケート結果から〜

[1]日産厚生会玉川病院腎臓内科，[2]日産厚生会玉川病院薬剤科，[3]玉川医師会
今村　吉彦[1]，竹場　和代[2]，加藤　朋子[3]，佐藤　明子[3]，菅澤　正明[3]，高橋　樹[3]

【はじめに】慢性腎臓病（CKD）は腎臓専門医とかかりつけ医との病診連携を通した包括的な診療が必要である．また CKD に有効な薬剤が使用可能となり，かかりつけ医における早期介入が求められてきている．【目的・対象・方法】かかりつけ医の CKD 診療に対する意識や診療状況の現状などを把握することを目的に，玉川医師会所属会員を対象にアンケート調査を実施した．【結果】医師会員 41 名から回答が得られた．CKD ガイド 2024 の認知度は比較的高く，より早期の段階（Cr 1.5 以上）での紹介が多かった．専門医には腎障害の精査とともに患者教育・療養指導などが期待されていた．治療薬（4 本柱）についての認知度は約 70％であり，特に SGLT2 阻害薬の使用頻度が高かった．トリプルワーミーやビタミン D 製剤の過剰投与による腎障害発症の認識は 40％程度であり，CKD シールについての認知度も低かった．【まとめ】診療ガイドの改訂や新たな治療薬の登場により，かかりつけ医の診療は「早期に発見して専門医へつなぐ」フェーズから「積極的に治療に参加し，重症化を予防する」フェーズに変わってきている．腎臓専門医との二人主治医制の継続とともに，薬剤の適切な選択や用量調節に関する啓発活動が必要と思われた．

O−094
一般市民における慢性腎臓病（CKD）の認知度及び健康診断に関するアンケート調査〜2025 年度〜

[1]NPO 法人日本腎臓病協会，[2]協和キリン株式会社
上條　祐司[1]，徳永　紳[2]，中村　陽介[2]，岡田　浩一[1]，柏原　直樹[1]

【目的】日本における慢性腎臓病（CKD）の認知度及び健康診断の現状を把握する．【方法】20〜70 歳代の一般市民を対象に CKD に関する認知度についてインターネットによる全国アンケート調査を実施した（2025 年 11 月，回答数 1,620 例）．【結果】CKD の症状・病名を知っている割合は 33.1％であった．前年より −9.5％と大きく減少したが，調査パネル変更の影響が大きいと推察される．20〜40 代では 23.7〜26.3％であったが年代が上がるにつれて向上した．「検査値の意味をあまり知らない」割合は，蛋白尿が 74.4％で特に 20−40 代が高い傾向であり，eGFR は 85.0％と全世代で極めて高かった．健康診断を 2〜3 年に 1 回以上受けている割合は 57.4％であった．「健康診断に含まれる指標」の認知は蛋白尿が 51.1％と最も高く，血清クレアチニンは 26.8％，eGFR は 17.5％であった．「健康診断で異常値が認められた際，医療機関受診を考える指標」は腎機能（eGFR・血清クレアチニン）が 37.2％，尿蛋白は 36.2％と他指標より高く，年代が上がるにつれて高い傾向であった．【結論】一般市民における CKD，蛋白尿，eGFR の認知度は十分でない．健康診断受診率の向上に加え，効果的な啓発方法の検討，啓発活動の活発化が必要である．特に若年〜中年層への介入が重要である．

O−095
一般住民における抑うつ状態と腎機能低下に関する検討：大規模前向きコホート研究

[1]東北大学大学院医学系研究科，[2]東北大学東北メディカル・メガバンク機構予防医学・疫学部門，[3]福島県立医科大学看護学部，[4]埼玉県立大学保健医療福祉学部，[5]早稲田大学人間科学学術院
鈴木　舞[1]，中谷　久美[2]，千葉　一平[2]，佐藤　菜保子[3]，濱口　豊太[4]，田山　淳[5]，小暮　真奈[2]，寶澤　篤[1]，中谷　直樹[2]

抑うつ症状が腎機能障害に影響を及ぼす可能性は報告されているが，一般地域住民における腎機能低下の初期段階との関連は十分に明らかでない．本研究では一般地域住民コホートを用いて，抑うつ症状とその後の腎機能低下の関連を検討した．対象はベースライン時に腎機能および尿アルブミンが正常であった 20,584 人とした．抑うつ症状は CES-D スコア 16 点以上と定義し，腎機能低下は追跡調査時の eGFR＜60 mL/min/1.73 m^2 と定義した．多変量ロジスティック回帰分析によりオッズ比（95％信頼区間）を算出した．観察期間中央値は約 4 年であった．対象者は平均年齢 58.3 歳で，68.5％が女性であった．抑うつ症状あり群は 4,997 人（24.3％）で，なし群と比較して若年であった（55.8 vs 59.1 歳）．腎機能低下発症率は抑うつ症状なし群 5.5％，抑うつ症状あり群 5.8％であった．多変量調整後，抑うつ症状は腎機能低下と有意に関連していた（OR 1.26，95％CI 1.08−1.47，P＜0.01）．以上より，抑うつ症状は将来の腎機能低下と関連する可能性が示唆された．

O−096
予定外透析導入率は何を反映するか：地域中核病院における管理経路別・契機別検討

[1]小田原市立総合医療センター腎臓内科，[2]東海大学医学部付属病院腎内分泌代謝内科
副田　圭祐[1]，中川　洋佑[2]

【背景】予定外透析導入率は施設の透析導入の質指標として用いられるが，三次救急機能を有する中核病院では，他院通院患者の急性増悪例が集積し，CKD 進行例と急性疾患契機例が混在する．【目的】当院の新規維持透析導入患者を管理経路・導入契機別に分類し，予定外導入率の構成を検討した．【方法】2025/4/1 から 2026/3/31 に当院で新規血液浄化を開始した 58 例のうち，維持透析へ移行せず死亡した 16 例を除外し，42 例を解析した．導入前管理経路を当院通院，他院通院，通院歴なしに分類し，導入経路を予定，予定外に分類した．予定外導入は CKD 進行関連と，感染，手術，外傷等による急性疾患契機に分類した．【結果】当院通院 25 例は予定 20，予定外 5（CKD 進行 2，急性疾患 3）であった．他院通院 16 例は予定 1，予定外 15（CKD 進行 7，急性疾患 8）であり，通院歴なし 1 例は CKD 進行による予定外導入であった．予定外導入 21 例の内訳は CKD 進行 10 例，急性疾患 11 例であった．【結語】予定外導入率は外来 CKD 管理の質だけでなく，施設機能や患者流入構造も反映する複合的指標であり，施設間比較では解釈に注意を要する．

O−097
甲状腺クリーゼに伴う急性腎障害に対して腎代替療法（RRT）を導入し，腎生検で急性尿細管障害（ATI）と診断した一例

[1]湘南鎌倉総合病院腎臓病総合医療センター，[2]湘南鎌倉総合病院糖尿病内分泌内科
澁谷　智花[1]，持田　泰寛[1]，若杉　理美[2]，塚本　雄介[1]，柳井充[1]，大竹　剛靖[1]，日髙　寿美[1]，小林　修三[1]

【症例】20 代男性．3 月下旬より上気道症状，下痢，嘔吐が出現し，その後下腿浮腫を自覚し，3 月 28 日当院に受診．当院来院時，Cr 0.67 mg/dL と腎機能正常で，甲状腺ホルモン高値，TRAb 15 IU/L であった．意識障害，心不全症状，消化器症状を認め，未治療のバセドウ病による甲状腺クリーゼと診断し，チアマゾール，ヨウ化カリウム，ヒドロコルチゾンを開始した．また心エコーでは EF 10％であり，心原性ショックとなり，循環補助用心内留置型ポンプカテーテルを挿入した．第 2 病日 JCS III−200 の意識障害，アンモニア高値を認め，急性肝不全として気管挿管，血漿交換を施行した．同日，無尿となり，RRT を導入した．尿ミオグロビン 4214 ng/mL であり，第 28 病日に施行した腎生検で尿細管上皮の平坦化，褐色円柱，cell debris を認め，横紋筋融解症の関与した ATI が示唆された．【考察】甲状腺クリーゼの ICU 入室例は約 20％が RRT を要するが，腎病理所見を示した報告は限られている．本症例を通して甲状腺クリーゼに伴う腎障害では心原性ショックや脱水による腎虚血，横紋筋融解症などが複合的に関与し，ATI が病態の主体となる可能性が示唆された．

O-098
腎生検にて特徴的なカルシウム沈着を認め，透析依存状態が遷延した急性腎障害の１例

[1]慶應義塾大学医学部腎臓内分泌代謝内科，[2]慶應義塾大学医学部病理学教室
中嶋　慧悟[1]，伊藤　亘[1]，中山　尭振[1]，吉本　憲史[1]，菱川　彰人[1]，萩原　あいか[1]，橋口　明典[2]，畔上　達彦[1]，林　香[1]

【症例】42 歳女性．原発性硬化性胆管炎による非代償性肝硬変の加療中に急性腎障害を呈した．肝腎症候群または bile cast nephropathy が疑われ血液透析を導入した．導入 10 日後に肝移植を施行し，循環動態および血清ビリルビン値は改善したが，腎機能の回復は乏しく，透析依存状態が持続した．腎生検では acute tubular injury に加え，ボウマン嚢および尿細管基底膜を主体とするカルシウム沈着を認めたが，管腔内結晶形成は認めなかった．acute tubular injury としては遷延した経過を示し，カルシウム沈着が影響している可能性が示唆された．カルシウム・リン代謝異常は明らかでなかった．その後，徐々に尿量が増加し，導入後 168 日目に透析離脱し，eGFR 約 30 mL/min/1.73 m^2で安定した．【考察】本症例では基底膜主体の特異的なカルシウム沈着を認め，acute tubular injury 後の遷延する腎機能障害への関与が示唆された．本症例の石灰化は転移性あるいは異栄養性石灰化では十分に説明し得ず，その機序および臨床的意義について文献的考察を加え報告する．

O-099
グリセリン浣腸後の急性腎障害に対して血液透析を要した一例

伊那中央病院
横前　寛太，菅沼　輝，藤井　一聡，藤井　文香

【症例】48 歳女性．S 状結腸癌に対して内視鏡治療後，追加切除としてロボット支援下直腸切除術を施行した．術前処置のグリセリン浣腸直後に臀部腫脹が出現した．他に異常なく，予定通り手術を実施した．麻酔導入時に肉眼的血尿を認め，術直後の検査より急性腎障害，溶血所見，尿潜血の定性と定量の乖離，尿細管障害マーカー高値を認めた．グリセリンの血管内移行に伴う溶血および急性尿細管障害が疑われ，輸液療法後も腎機能障害は急速に進行し，術後 3 日目より血液透析を開始した．乏尿の遷延に加え，胸水貯留や急性膵炎の併発で体液管理に難渋したが，緩徐に尿量は増加して約 1 ヵ月で透析を離脱した．全身状態が安定した後，腎生検を施行し，急性尿細管障害と診断した．退院後も慢性腎臓病として腎機能障害が残存した．【考察】グリセリン浣腸は日常的処置だが，血管内移行により高浸透圧による溶血を伴う急性腎障害を来し得る．多くは可逆的とされるが，透析を要する重症例もある．処置後の局所の腫脹や肉眼的血尿，溶血所見を契機に早期診断し，体液管理と腎代替療法を含む適切な治療介入を行うことが重要である．既報ではグリセリン浣腸後の急性腎障害が慢性腎臓病に移行した報告はまれである．本症例の腎障害の遷延については，膵炎併発で体液管理に難渋したことが原因の一つと考えられる．

O-100
腎性低尿酸血症に合併した運動後急性腎不全が遷延した一例

神奈川県警友会けいゆう病院腎臓内科
平原　賢治，伊藤　竜也，藤井　健太郎，原　義和，松田　洋人

25 歳男性．X－3 年より尿酸 1.1 mg/dL と低尿酸血症を認め，運動後の体調不良を自覚していた．X 年 8 月 Y－5 日に運動後に全身倦怠感と食思不振が出現し，腰部正中の疼痛が出現した．Y－3 日に顔面浮腫が出現し BUN 44.6 mg/dL, Cre 6.51 mg/dL と腎機能障害を認めた．腹部超音波検査で腎後性腎障害および尿管結石は認められず，尿検査は正常であった．補液にて Y＋5 日で Cre 4.37 mg/dL まで改善を認めたが，Y＋12 日にも Cre 2.56 mg/dL と腎機能障害が遷延し，X 年 10 月に Cre 1.39 mg/dL まで改善した後は同程度で経過した．以後保存的に経過観察しており，本例では運動後急性腎障害（EIAKI）予防のため，運動前の飲水励行指導の他，allopurinole の内服を指導している．【考察】腎性低尿酸血症（RHUC）の合併症である EIAKI は予後良好であり，14 日程度で腎機能が回復することが多い．しかし遺伝的背景や腎機能などの要因により，EIAKI の合併率や予後は異なる．本例では以前より EIAKI を繰り返していたことにより慢性腎臓病（CKD）に移行し，EIAKI からの回復が遷延したと考えれた．RHUC 患者における EIAKI の予防的介入についてエビデンスは乏しいが，本例のような症例では今後の CKD 進展抑制と EIAKI 再発抑制のための介入は重要であると考えられた．

O-101
ボディビルダーの急性腎障害２例の腎生検所見に関する考察

[1]東京慈恵会医科大病理学講座，[2]東京慈恵会医科大腎臓高血圧内科
本間　志功[1]，城　謙輔[1]，貴家　巧輔[1]，田村　健吾[2]，川邊　万佑子[2]，山本　泉[2]，上田　裕之[2]，坪井　伸夫[2]，横尾　隆[2]，下田　将之[1]

ボディビルを行う中高年の急性腎障害 2 例の腎生検を経験した．【症例 1】60 代男性．高血圧あり．大会前の食事・飲水制限の最中に尿量低下を自覚し来院．血液検査にて Cr 16.0 mg/dL（eGFR 3 mL/min/1.73 m^2），BUN 96 mg/dL，尿検査にて尿蛋白 0.12 g/日，尿潜血（1＋），尿 β2-MG 103 μg/g・Cr，NAG 21.8 U/g・Cr，FENa 4.7%．腎生検では，軽度の糸球体腫大を伴う良性腎硬化症と急性尿細管障害の所見．補液と間欠的血液透析により，sCr 3.8 mg/dL まで改善し退院．【症例 2】50 代男性．10 年前より高血圧，5 年前より腎機能障害を指摘．高蛋白食を摂取しトレーニングを継続する中，食思不振が出現し来院．血液検査にて Cr 20.2 mg/dL（eGFR 2 mL/min/1.73 m^2），BUN 261 mg/dL，CK 3362 U/L，尿検査にて尿蛋白 8.8 g/日，顕微鏡的血尿あり，尿 β2-MG 20.1 mg/g・Cr，NAG 17.5 U/g・Cr，FENa 8.5%．腎生検では，進行した良性腎硬化症と二次性 FSGS の所見．補液と間欠的血液透析を行うも，維持透析へ移行．【考察】ボディビルダーは高蛋白食摂取，飲水制限，利尿薬や非ステロイド性消炎鎮痛薬（NSAIDs）の使用を行う例があり，これらは腎機能悪化のリスクとなる．2 例の腎生検所見について，彼らの身体的特徴，食事や嗜好品の影響を考慮しつつ，文献的考察を交えて発表する．

O-102
顕微鏡的血尿をみとめた急性腎障害の１例

[1]社会医療法人社団順江会江東病院，[2]順天堂大学医学部附属順天堂医院
小泉　綾子[1]，田中　新[2]，土師野　有紗[1]，齊藤　翠[1]，田中　裕一[1]，海老原　功[1]，鈴木　祐介[2]

【症例】79 歳男性．弁置換術後より抗血小板薬を内服していた．高血圧で近医通院中，Cre 1.0 mg/dL 前後で推移し，尿所見異常を指摘されたことはなかった．2025 年 X 月より Cre 1.3 mg/dL に上昇し，X＋2 月には 1.89 mg/dL まで増悪したため，当科紹介となった．尿蛋白は 0.2 g/day と軽度で，尿潜血 3＋，尿中赤血球 100/HPF を認めた．尿細管間質性腎炎や二次性糸球体腎炎を示唆する所見はなく，画像検査でも尿路閉塞や腎血管病変は認めなかった．原因不明の急性腎障害として腎生検を施行したところ，糸球体の約 4 割に全節性硬化と軽度のメサンギウム増殖を認め，蛍光抗体法では IgA および C3 のメサンギウム沈着を認めた．活動性糸球体病変は認めず，尿細管内赤血球円柱，間質の血鉄沈着，ベルリンブルー染色陽性所見を認めた．以上より，IgA 腎症および腎硬化症を背景とした抗血小板薬関連腎症と診断した．抗血小板薬中止後，血尿は改善し，Cre も 1.4 mg/dL まで低下した．【考察】抗凝固薬関連腎症は IgA 腎症などの糸球体疾患に合併することが知られているが，抗血小板薬関連腎症の報告は少ない．本症例では，病理所見および薬剤中止後の臨床経過から本病態と診断した．血尿を伴う急性腎障害では，本病態を念頭に置く必要がある．

O-103
S 状結腸膀胱瘻に伴う偽性急性腎障害の１例

聖マリアンナ医科大学病院腎臓高血圧内科
太田　恵理子，緒方　聖友，井崎　裕都，白井　佳那，韓　蔚，小波津　香織，柴垣　有吾

【症例】66 歳男性【主訴】急性腎障害（AKI）【現病歴】4 か月前に下痢と排尿時痛が出現し，尿路感染症の疑いで治療を受けたが，症状は再発した．腹部超音波検査では左水腎症と膀胱後壁の不整肥厚を認め，非造影 CT では S 状結腸の穿通および膿瘍形成が確認され，腸膀胱瘻が疑われた．膀胱造影により S 状結腸膀胱瘻が確認された．入院中，留置カテーテル管理下で尿量減少および水様性下痢を認め，血清クレアチニン（Cr）は 1.88 mg/dL から 2.37 mg/dL に上昇した．カテーテル内に便塊が認められたことからカテーテルの閉塞が疑われ，16 Fr カテーテルに交換し洗浄を行ったところ，約 2 L の尿が排出され，その後血清 Cr は速やかに改善した．対照的に，血清シスタチン C 値は臨床経過を通じて 2.08-2.09 mg/L とほぼ変化がなかった．【考察】本症例は，膀胱留置カテーテル閉塞による膀胱内圧上昇を契機に尿が腸管内へ流入し，尿中クレアチニンが腸管から吸収されたことで血清 Cr が上昇する，いわゆる偽性 AKI を呈したと考えられた．消化管膀胱瘻の偽性 AKI は極めて稀であるが，可能性を疑う必要がある．シスタチン C と Cr 値の乖離は，偽性 AKI の補助的診断に有用であると考えられた．

O−104
リハビリ治療中にAKIを発症し透析導入となった症例

小豆沢病院透析科
山田　慶

70代の男性．未治療の高血圧がありX年Y月Z日，脳梗塞を発症しA病院で急性期治療を受けた．ADL低下を認めた為，リハビリ治療目的で当院に転院後，収縮期血圧190前後の高血圧を認めていた為，ACE-Iを開始したところ数日の経過で130台まで改善した．その後血圧上昇の変動に対してカルシウム拮抗剤を併用し血圧は許容内で推移したが，転院から3週間経過した時点で全身倦怠感の訴えがあり，血液検査でCr 2.35から11.15への上昇，K 4.3から7.8への上昇を確認しAKIと診断した．明らかな脱水所見無く，腎後性が否定され腎性AKIと診断したが，当院では緊急透析治療を行えない体制の為，B病院へ転院受容れを依頼した．転院後，薬剤性腎障害の診断のもと緊急透析治療を継続されたが腎機能の回復が得られず維持透析に移行し，脳梗塞後のリハビリ治療目的で再び当院へ転院となった．当院で維持透析を継続しながらも初回入院時の様な高血圧推移が変わらずカルシウム拮抗剤を極量まで増量しドライウェイト調整を行っても収縮期血圧200台だった為，二次性高血圧スクリーニングを行い，その後の経過を文献的考察を交え報告する．

O−105
尿所見に乏しい急性腎障害に伴う急性シュウ酸腎症の腎生検診断例

[1]帝京大学医学部附属病院，[2]堀ノ内病院，[3]東京北医療センター，[4]原整形外科病院，[5]帝京平成大学
篠原　基孝[1]，平　峻太朗[1]，安斎　仁志[1]，加世田　健[1]，安川穂[1]，大溝　啓揮[2]，小林　沙和子[3]，西山　ゆり[4]，新井　繁幸[1]，田村　好古[1]，清水　淑子[2]，内田　俊也[5]，柴田　茂[1]

46歳男性．右側腹痛を契機に受診し，高度腎機能障害（Cr 9.63 mg/dL）を認めた．尿所見では蛋白尿・血尿はなく，脱水所見もなく，腹部CTでは腎サイズは正常で腎前性・腎後性腎障害は否定的であった．尿中NAGは正常範囲であったが，尿中β2MG 317 μg/Lおよび尿中α1MG 10.54 mg/Lと軽度上昇を認めた．原因精査目的で腎生検を施行．糸球体は2割に全節性硬化を認めた．尿細管間質では，尿細管上皮の空砲変性，扁平化，剝離を広範に認め，偏光顕微鏡下で尿細管障害部位に多数の複屈折性結晶（シュウ酸カルシウムと推定）を確認した．尿細胞診でもシュウ酸カルシウムを認めた．さらに詳細な問診によりコーヒー，緑茶，チョコレート，ブロッコリーの多量摂取，ならびにビタミン剤およびNSAIDs内服歴が判明した．腎機能障害の原因は，これらの複合的摂取による急性シュウ酸腎症と考えられた．補液・水分補給により腎機能はCr 3.4 mg/dLまで改善した．本症例は，尿所見に乏しい急性腎障害でもシュウ酸腎症を鑑別に含める必要があり，詳細な問診と腎生検による確定診断の重要性を示している．

O−106
痙攣発作後に著明な高尿酸血症を伴い透析を要した急性腎障害の一例

災害医療センター
熊谷　彩花，野城　仁志，内田　大貴，佐々木　幹人，篠遠　朋子，小林　眞規子，小原　佐衣子，河崎　智樹

【症例】55歳男性．X年9月4日，全身性間代性痙攣を発症し当院へ搬送された．痙攣は約1時間持続後に頓挫した．来院6時間後の採血で著明な高尿酸血症（尿酸29.8 mg/dL）および腎機能障害（Cr 1.9 mg/dL）を認めた．尿沈渣で尿酸結晶を認め，急性尿酸性腎症の関与が考えられた．CK 19770 U/Lと高値でミオグロビン尿を認め，横紋筋融解症の合併が示唆された．来院後は乏尿が持続し，9月7日Cr 7.3 mg/dLまで増悪したため血液透析を開始した．補液，血液透析により尿量は回復し，9月16日に透析を離脱した．【考察】痙攣後AKIでは横紋筋融解症が主因となることが多いが，本症例では著明な高尿酸血症と尿酸結晶から急性尿酸性腎症の関与も示唆された．両者が複合的に関与し重症化した可能性があり，痙攣後AKIにおいては横紋筋融解症のみならず尿酸の関与も念頭に置いた評価・治療が重要と考えられた．

O−107
下垂体出血を契機とした急性腎障害の一例

[1]東京労災病院腎臓代謝内科，[2]日本医科大学内分泌代謝・腎臓内科学分野
杉田　和哉[1]，岡田　曹志[2]，畠中　優人[2]

症例は70歳台男性．左右内頸動脈狭窄及び橋梗塞の既往があり当院脳神経外科に通院継続していた．今回，X年8月31日からの嘔気・食思不振・歩行困難などを主訴に同年9月2日に当院救急外来を受診．同日頭部CT及び頭頸部MRI/MRA施行したがこれまでと著変ない所見で，神経学的兆候にも乏しかった．腎機能の大幅な増悪を確認していたため，急性腎障害として同日当科入院となった．この時点で炎症反応の高度上昇を認めていた．入院当初は，何らかの感染症とそれに伴う脱水による急性腎障害と考えられ，広域抗生剤投与の上で補液を開始した．しかし検査所見や症状の改善がないまま経過していた．後日，PRL軽度高値・副腎皮質機能低下症及びTSH低下を伴う甲状腺機能低下症が判明．このため同年9月12日に当院内分泌内科にコンサルトした結果，同日頭頸部MRI/MRA再検となり下垂体出血が判明．これが症状の原因と考えられ，各種ホルモン補充を開始．すると，食思不振及び炎症反応も改善傾向となった．腎機能に関しては，補液開始後から改善傾向を確認していた．同年11月8日に退院．下垂体機能低下症とそれに伴う副腎皮質機能低下症及び甲状腺機能低下症による食思不振が脱水症を引き起こした症例であり，発表する．

O−108
急性腎障害で発症し，緩徐に腎機能の改善を認めた抗凝固薬関連腎症の1例

[1]国立病院機構埼玉病院，[2]日本大学医学部腎臓高血圧内分泌内科学分野
林　辰彦[1]，福家　吉伸[1]，上保　年央[2]

【症例】70歳代，男性【現病歴】当院循環内科にて心不全，右胸水，心房細動で加療中であり長期にワルファリン（Wf）が投与されており，腎臓内科にてCKDG4（eGFR 20−30 ml/min）で加療中であった．X−2ヶ月，胸水増悪のため循環器内科入院となりWf 4.25 mgに増量となった．X−1月より肉眼的血尿を認め，次第に増悪したため循環器内科を受診し，Cr 5.79 mg/dlと急激な腎機能増悪を認めたため腎臓内科入院となった．尿検査でU-RBC多数，尿蛋白（1＋），UP 36.0 mg/dl，UCr 45 mg/dl，UP/Ucre＝0.8，PT-INR 4.1と延長を認めた．Wfの増量後にPT-INRの著明な延長を認め，肉眼的血尿および急性腎障害を発症したことから抗凝固薬関連腎症（ARN）と考え，Wfの調整を行った．第15病日，PT-INR 1.43に低下と肉眼的血尿は改善認めた．一方，Crは6.04 mg/dlと著変なかったが本人の強い希望あり退院となった．退院後，経時的に腎機能は改善し，約1年後にはCr 1.78 mg/dlとなった．【考察】ARNを起こしやすい併存症としてCKD，糖尿病，高血圧，心不全などが報告されており，血尿改善後も腎障害が残存することも多い．本症例はCKD，心不全の経過中，Wf増量後に急性腎障害を発症したARNであり，Wfのコントロールにより腎機能は緩徐に改善し，約1年で元のレベルまで改善した．

O−109
メサンギウム増生を伴う糖尿病性腎症に臍帯血移植後のメサンギウム融解像が合併した一例

[1]虎の門病院腎センター内科，[2]虎の門病院血液内科，[3]虎の門病院病理部
山口　絵美理[1]，井上　典子[1]，関根　章成[1]，田中　希穂[1]，長谷川　詠子[1]，和田　健彦[1]，乳原　善文[1]，澤　直樹[1]，渡部　音哉[2]，内田　直之[2]，河野　圭[3]，堂本　裕加子[3]，大橋　健一[3]

【症例】63歳男性．20年来の糖尿病があり，慢性骨髄単球性白血病から急性骨髄性白血病へ転化し化学療法後に臍帯血移植が行われた．移植前から始まった重症慢性移植片対宿主病は移植後にもみられその後BKウイルスおよびアデノウイルスによる出血性膀胱炎歴があった．移植後よりみられた蛋白尿はその後増加し6.8 g/gCreとなり，尿沈渣赤血球1-4/HPF, Cre 1.2 mg/dL, eGFR 48.8 ml/min/1.73 m2にて腎生検施行．DM腎症に特有なメサンギウム基質の増生像に加えて結節性病変が散見され係蹄壁肥厚像が確認される一方で臍帯血移植後の腎病変に特有なメサンギウム融解像や高度の内皮下浮腫像等のTMA様病変の混在がみられた．DM腎症に特有なIgGの線状陽性像の無明瞭化が明らかであった．【考察】DM腎症では高血糖の持続とAGE化が加わりメサンギウム基質の増生が進み結節性病変の形成に至る特徴があるのに対して臍帯血移植では反対の力が加わりメサンギウムの融解がみられる相反する対照的な病態を示す症例として提示する．

O−110
急性リンパ性白血病に対する末梢血幹細胞移植後のGVHD治療経過中にネフローゼ症候群を発症した一例

[1]日本医科大学大学院医学研究科内分泌代謝・腎臓内科学分野，[2]日本医科大学多摩永山病院腎臓内科，[3]日本医科大学統御機構診断病理学
荻野　遥史[1]，金子　朋広[2]，杉野　健太[2]，工藤　由梨[2]，柴崎　議皓[2]，荒谷　紗絵[1]，大橋　隆治[3]，柏木　哲也[1]，岩部　真人[1]

【症例】47歳男性【主訴】全身浮腫【現病歴】左腎細胞癌にて左腎部分切除後だが腎機能は問題なかった．急性リンパ性白血病を発症し，他院で1年前にHLA半合致血縁者間末梢血幹細胞移植を行った．タクロリムスを漸減投与していたが，扁平苔癬様変化を伴う口内炎，肝胆道系酵素上昇，ドライアイを認め，眼・口腔・肝臓の慢性GVHDと考えられタクロリムスを増量し継続投与していた．1か月ほど前から両下腿の圧痕性浮腫が増悪し，さらに全身浮腫を認めるようになったため当科を紹介受診された．Cre 1.35 mg/dL，尿蛋白9.51 g/gCr，尿RBC 10−19/HPF，Alb 1.2 g/dL，LDL-Cho 419 mg/dLを認め，入院のもと腎生検・ステロイドパルス治療を行い，後療法としてPSL，シクロスポリンを投与した．腎生検結果はCellar variantのFSGSであった．治療抵抗性であったため，さらにLDLアフェレーシスを全7回行った．Cre 0.92 mg/dL，尿蛋白1.7 g/gCrまで軽快し54病日に退院した．【考察】本症例は造血幹細胞移植後GVHD治療経過中にネフローゼ症候群を発症した症例であり，病理所見と合わせ，本症例の病態を発表する．

O−111
演題取消し

[1]福岡大学医学部病理，[2]福岡大学医学部腎臓膠原病内科
上杉　憲子[1]，竹内　亮[2]，多田　和弘[2]，升谷　耕介[2]

O−112
臍帯血移植から7年後に尿細管間質線維を主体とした腎機能障害の進行を認めた1例

神奈川県警友会けいゆう病院腎臓内科
志賀　美智子，伊藤　竜也，藤井　健太郎，原　義和，松田　洋人

59歳女性．X−7年に急性骨髄単球性白血病に対しシタラビン，シクロホスファミド，全身放射線照射による寛解導入療法および臍帯血移植を施行された．GVHD予防にタクロリムスとメトトレキサートが投与され，急性期の腸管GVHDの他は合併症なくCRを維持していた．治療後より腎機能障害と高血圧が遷延したが，2024年4月まで尿所見は正常であり，Cr 1.22 mg/dlであった．高血圧に対してアムロジピン内服を行っていたが，収縮期血圧は110−180 mmHgと変動が強く，管理は不良であった．X年に蛋白尿1.7 gおよびCr 2.69 mg/dlまで上昇し，当院紹介受診．腎生検にて細動脈壁の著明な硝子化ならびに髄放線領域を中心とした尿細管間質線維化および尿細管萎縮の所見を認めた．免疫複合体性腎炎の合併は認めなかった．【考察】本例はカルシニューリン阻害薬（CNI）の使用による細動脈硝子化を背景に，管理不良な高血圧と腎細動脈硬化に伴う虚血性変化によりCKDが進行した症例と考えられた．慢性GVHDは重要な鑑別であり，類似した腎病理所見を呈しうるため，他臓器におけるGVHD所見の有無や高血圧の合併などの臨床所見と併せて評価を行うことが重要と考えられる．またCNIに伴う細動脈硝子化が背景にある患者では，CKD進展予防のため慎重な血圧管理が求められると考えられた．

O−113
リンパ脈管筋腫症に対する脳死肺移植後に自己腎BKウイルス腎症と薬剤性腎障害を来した一例

[1]順天堂大学腎臓内科学，[2]順天堂大学人体病理病態学
海川　春一[1]，門多　のぞみ[1]，田中　新[1]，佐藤　浩司[1]，高木　美幸[1]，小林　敬[1]，木原　正夫[1]，佐伯　春美[2]，合田　朋仁[1]，鈴木　祐介[1]

【症例】56歳女性．39歳時に孤発性リンパ脈管筋腫症と診断され，51歳時に脳死右肺移植を施行された．プレドニゾロン，タクロリムス，ミコフェノール酸モフェチル（MMF）による免疫抑制療法が行われた．53歳時，サイトメガロウイルス腸炎を契機にMMFが中止され，シロリムス開始．血清Cr 0.8 mg/dL前後であったが，徐々に腎機能の低下を認め，56歳時に血清Cr 1.9 mg/dL，eGFR 25 ml/min/1.73 m^2となったため当科紹介．蛋白尿0.14 g/日，尿潜血陰性，尿β2ミクログロブリン1759 μg/Lであり，尿細胞診でDecoy細胞を認めた．腎生検病理所見は中等度の線維化を伴う尿細管間質性腎炎であり，尿細管上皮細胞核にSV40染色陽性を認めた．また糸球体の一部に係蹄壁の二重化を認め，微小血管障害の合併が疑われた．BKウイルス腎症およびタクロリムスとシロリムスによる薬剤性腎障害の診断となり，移植肺と自己腎の保護を目的とした管理を行う方針である．【考察】BKウイルス腎症は移植腎障害の重要な原因だが，自己腎における発症は稀である．しかし，長期の免疫抑制や薬剤性腎障害が誘因となる可能性があり，前述の背景を有する患者では本症を鑑別に挙げることが重要である．

O−114
段階的な経皮的腎動脈形成術により腎機能改善し得た両側腎動脈狭窄の一例

[1]永寿総合病院腎臓内科，[2]永寿総合病院循環器内科，[3]市川総合病院内科
鳥井　章子[1]，末安　慶子[1]，服部　将也[3]，西村　英樹[2]

【症例】60代男性．X−9年から高血圧症で内服加療をしていた．X年5月Cr 1.07 mg/dlであったのが，X年9月にCr 1.7 mg/dlと腎機能低下を認めていた．X年10月4日，腹痛と下痢で当院に紹介され，血圧228/138 mmHgとCr 3.0 mg/dl，尿蛋白0.4 g/gCrと腎障害を伴う高血圧緊急症の診断で入院した．入院後Ca拮抗薬による降圧療法後にARBを追加したところCr 1.73 mg/dlから2.55 mg/dlに腎機能悪化を認めARBを中止した．腎動脈エコーでは両側腎動脈起始部に高度狭窄を認めた．右腎は萎縮がなく，左腎は長径8.7 cmと軽度萎縮していた．10月23日右腎の腎動脈に対して経皮的腎動脈形成術（PTRA）を施行した．術後2日目にARBを再開し血圧は142/89 mmHgまで改善したが，腎機能はCr 1.78 mg/dlと十分な改善は認められなかった．そこで11月27日に左腎動脈に対してもPTRAを行った．その後，X+1年4月10日，家庭血圧120 mmHg台，血清Cr 1.34 mg/dl，尿蛋白0.25 g/gCrまで改善を認めた．【結論】高血圧を伴う動脈硬化性腎動脈狭窄症に対して薬物単独治療とPTRA併用療法の有効性は明確な優位性が示されていない．本症例は薬物加療では効果不十分であったが両側経皮的動脈形成術と薬物併用療法により血圧管理，腎機能障害が改善する可能性が示唆されたため報告する．

O−115
両側の経皮的腎動脈形成術（PTRA）後に腎機能改善を得た一例

東京女子医科大学腎臓内科
土田　三四郎，伊藤　純，東　幸太，佐藤　のぞみ，陶守　仁子，関　桃子，潮　雄介，眞部　俊，片岡　浩史，星野　純一

【症例】79歳女性．喫煙30本/日×40年．X−19年，近医で収縮期血圧（SBP）180 mmHgを認め降圧薬を開始．X−2年，近医でアジルサルタン40 mg追加により降圧，その後2年間で血清クレアチニン（s-Cr）0.83 mg/dLから2.27 mg/dLと進行性の腎機能低下を認め，X−2月，当科紹介受診．アジルサルタンを中止，s-Crは1.03 mg/dLまで低下したが，レニン・アンジオテンシン系阻害薬（RAS-i）以外の降圧薬3剤でSBP 170 mmHgと再上昇．血漿レニン活性，アルドステロン濃度とも高値，MRAで両側腎動脈に高度狭窄を認め，腎血管性高血圧と診断，X日，両側PTRAを施行した．術後，体重が7日間で52.5 kgから47.8 kgまで減少，SBPはニフェジピン40 mgのみで125 mmHgと改善，X+4月，s-Cr 0.69 mg/dLと腎機能のさらなる改善を認めた．【結語】RAS-i開始後2年にわたる進行性腎機能低下の後，RAS-i中止と両側PTRAにより，血圧の改善と腎機能の正常域までの回復を実現した．

O-116
両側腎周囲の軟部組織肥厚と腎動脈狭窄を呈した後腹膜線維症の一例

群馬大学腎臓・リウマチ内科学
林　拓実，中村　美紀，内藤　篤志，山口　雅史，木下　雅人，諏訪　絢也，竹内　陽一，浜谷　博子，池内　秀和，金子　和光，廣村　桂樹

【症例】77歳女性．2ヶ月前からの下腿浮腫と高血圧の増悪で当科を紹介受診した．血液検査ではCr 1.49 mg/dL，CRP 5.28 mg/dL，血清IgG4 51 mg/dL．MRIではT2強調像にて両腎周囲に全周性の低信号を呈する軟部組織の肥厚，FDG-PETでは同部位に集積亢進を認めた．腎周囲組織生検ではリンパ球・形質細胞浸潤を伴う線維化を認めた．後腹膜線維症を示唆する所見であったが，IgG4関連疾患，悪性リンパ腫，Erdheim-Chester病，Rosai-Dorfman病が鑑別として挙げられた．しかし，IgG4/IgG比は40％未満，異型リンパ球は認めず，CD68・CD163陽性の組織球はわずかで，S100陽性組織球浸潤およびemperipolesisは認めず，CD1a染色も陰性であった．以上より腎周囲主体の後腹膜線維症と診断した．また腎動脈エコーで右腎動脈のみ狭窄を認めた．プレドニゾロン30 mg/日の内服で治療を開始し，高血圧や腎障害，炎症反応は改善傾向となった．さらに1ヶ月後のMRIで腎周囲組織の縮小，腎動脈エコーでも右腎動脈狭窄の改善を認めた．【考察】両側腎周囲の組織増生を主体とし腎動脈狭窄を来す後腹膜線維症は稀であり，本症例ではステロイド治療により改善が得られた．病理組織学的診断の重要性が示唆された．

O-117
若年期からの未治療高血圧により悪性高血圧症を呈し維持透析導入に至った一例

東京逓信病院腎臓内科
佐々木　東吾，高久　由太郎，串田　夏樹，大谷　仁美，川田　真宏

【背景】若年者での高血圧の放置は悪性高血圧症へ進展し，不可逆的な臓器障害を来す危険がある．今回高校生からの高血圧を長期放置し，維持透析に至った若年女性の重症例を経験したため報告する．【症例】39歳女性．高校生時に高血圧を指摘されるも医療機関を受診していなかった．1年前から急激な視力低下を自覚していたが放置，倦怠感が持続するため前医に救急搬送された．受診時，著明な高血圧とCr 11.11 mg/dL，BUN 126.7 mg/dLと高度腎機能障害を認め，同日よりCHDFを開始したが改善が得られないため精査加療目的に当院転院となった．転院後に施行した腎生検では顕著な細動脈の内膜肥厚および硝子化を認めた．眼底検査では高血圧性網膜症による新生血管を認め，複数回レーザー治療を要した．血圧管理改善後も腎機能の回復は乏しく，維持透析に移行した．【考察】悪性高血圧症は降圧治療の普及により減少している一方，若年者の高血圧放置例では依然として重篤な臓器障害を来し得る．本症例では高校生時からの未治療高血圧により複数臓器障害を呈し，透析導入に至った．若年者高血圧は自覚症状に乏しく受療中断を来しやすいが，不可逆的腎障害へ進展する可能性を念頭に，健診後の早期介入および継続診療体制の構築が重要である．

O-118
若年発症高血圧の未治療により20代で高度血管障害を呈した慢性腎臓病の一例

帝京大学医学部内科学講座
堀　建，寺川　遼，伊藤　千暁，上野　雅樹，落合　文佳，山下　正弘，本間　仁，目良　純一郎，広浜　大五郎，太田　樹，藤垣　嘉秀，柴田　茂

【症例】24歳男性．18歳時に高血圧を指摘されるも未治療で経過していた．X−1年5月に肺炎で前医入院時に腎機能低下（eGFR 50 mL/min/1.73 m^2）も指摘されたが，その後外来通院を自己中断し，X年7月に心不全を発症．若年にもかかわらず心不全および腎機能障害を呈しており，X年9月に精査目的に当科紹介となった．初診時，高度肥満（BMI 36）を認めたが，血液検査では各種腎炎マーカーは陰性であり，尿所見でも血尿・尿蛋白は認めなかった．原因不明の腎機能低下として腎生検を施行したところ，年齢に比して高度な細動脈硬化および内膜肥厚を認め，悪性高血圧に類似した腎血管病変を呈していた．臨床経過と腎病理所見から長期未治療高血圧に起因する高血圧性腎障害と考え，レニン・アンジオテンシン系阻害薬およびSGLT2阻害薬による治療を継続した．【考察】若年発症高血圧においては，長期未治療により早期から臓器障害が進行する可能性がある．本症例では20代前半にもかかわらず高度の腎血管病変を認め，高血圧性腎硬化症としては年齢に比して進行した病態と考えられた．若年者であっても高血圧の早期診断・治療介入が腎予後の観点から重要であることが示唆された

O-119
血液透析離脱困難であった加速型悪性高血圧症の1例

[1]東北医科薬科大学腎臓・高血圧内科，[2]つるがや1000年クリニック
笠倉　侑[1]，橋本　英明[1]，秋山　健一[2]，渋谷　和之[1]，紺屋　友加里[1]，田島　亮[1]，湯村　和子[1]，森　建文[1]

【症例】50歳代男性．【現病歴】X−1年夏までは健診異常を指摘されていなかった．X−1年冬に収縮期血圧200 mmHgを認めていた．X年春頃より全身浮腫と食思不振が出現し，同年5月，著明な倦怠感のため他院へ救急搬送された．血圧212/116 mmHg，Cr 20.74 mg/dLと高度腎機能障害を認め，血液透析が開始された後，当院へ転院した．透析療法で腎機能はCr 6.24 mg/dLまで改善していた．眼底所見では両眼に出血および綿花様白斑を認めた．その後も腎機能の改善は得られず，他の腎疾患合併の除外および腎機能可逆性の評価目的に腎生検を施行した．採取糸球体29個中12個に全節性硬化を認め，残存糸球体も虚脱傾向であった．間質線維化・尿細管萎縮（IFTA）は50％に認め，細動脈は高度内膜浮腫および肥厚で内腔は閉塞していた．腎病理所見は加速型悪性高血圧症に矛盾はなく，維持透析継続の方針で退院となった．【考察】加速型悪性高血圧症による腎不全では，降圧治療により透析離脱可能な症例も報告されている一方，糸球体全節性硬化やIFTAが高度な例では腎予後不良とされる．本症例は無治療高血圧の持続の既往があり，腎組織も高度に荒廃しており透析離脱困難であった．文献的考察を加えて報告する．

O-120
大動脈解離から4週間後に発症したコレステロール結晶塞栓症による急性腎障害の一例

[1]（公財）ときわ会常磐病院腎臓内科，[2]福島県立医科大学腎臓高血圧内科，[3]東京女子医科大学腎臓小児科
中田　敬[1]，服部　元史[3]，西山　匠[2]，中谷　諒[3]，安藤　太郎[3]，佐藤　まどか[1]，小松　水樹[1]，岡崎　真之[1]，川口　洋[1]

【背景・目的】大動脈解離後にコレステロール結晶塞栓症（CCE）が医原性トリガーなしで発症することは極めて稀であり，CCEによる急性腎障害（AKI）の確立した治療法もない．今回，Stanford B型大動脈解離の4週後に遅発性CCEによるAKIを発症し，ステロイド療法で腎機能が改善した1例を報告する．【症例】68歳男性．Stanford B型急性大動脈解離に対し，血管内治療や抗凝固療法を行わず保存的に加療された．発症4週後に両下肢の網状皮斑が出現し，5週後に血清Cr 6.53 mg/dL，末梢血好酸球増多（1,488/μL）を伴うAKIで入院した．自己抗体は陰性，尿沈渣は無所見であった．皮膚生検でコレステロール裂隙を認めCCEと確定診断した．プレドニゾロン25 mg/日を開始後，腎機能は速やかに改善し，腎代替療法を要さずCr 1.9 mg/dLまで低下した．【考察・結語】本症例は，大動脈解離自体が遅発性CCEのリスク因子となりうることを示す．大動脈解離後のAKIでは，医原性トリガーがなくてもCCEを積極的に疑い，早期のステロイド療法を考慮すべきである．

O-121
腎障害を契機に診断した全身性コレステロール塞栓症に治療が奏効した1例

[1]東京都健康長寿医療センター腎臓内科・透析科，[2]東京都健康長寿医療センター病理診断科
和田木　あかり[1]，太田　由衣[1]，岡　雅俊[1]，鈴木　訓之[1]，板橋　美津世[1]，武井　卓[1]，久冨　匡皓[2]，六反　啓文[2]，新井　冨生[2]

【症例】74歳，男性【主訴】腎機能低下【現病歴】50年間の喫煙歴があり，糖尿病，高血圧のため入院8か月前より薬物治療を開始した．その後，原因不明の進行性の腎機能低下を認めたため精査目的に入院した．入院時Cr 3.21 mg/dL，尿蛋白（2+），尿潜血（1+）．腎生検では糖尿病性変化と動脈硬化性病変を認め，さらに小葉間動脈内にコレステロール裂隙を伴う塞栓像と周囲の炎症細胞浸潤を認め，コレステロール塞栓症と診断した．入院以前に胆嚢炎のため摘出した検体および入院後に施行した大腸ESD検体においてもコレステロール裂隙を認めたほか，入院中の頭部MRIでは両側小脳半球に急性期脳梗塞を認め，多臓器にわたる全身性コレステロール塞栓の存在が示唆された．スタチンおよび血糖・血圧管理を併用し再発予防を図りながらPSL 30 mgを開始したところ腎機能は改善傾向を示し，透析導入は回避された．【考察】本症例は複数臓器に及ぶ自然発症のコレステロール塞栓症を病理で診断した貴重な症例である．コレステロール塞栓症に対する標準治療は確立していないが，本症例ではステロイドの抗炎症作用が腎障害の進行抑制に寄与した可能性が考えられる．

O−122
急性腎障害と blue toe で発覚したコレステロール塞栓症の一例

国家公務員共済組合連合会立川病院
豊田　真佑，押田　卓磨，安田　格，二木　功治

【症例】2 型糖尿病，高血圧症，脂質異常症の既往のある 76 歳男性．血管内治療歴や抗凝固薬使用歴はない．X−1 年 11 月に足趾疼痛およびチアノーゼが出現，同時期より腎機能障害が進行し，eGFR は 49.6 mL/min（X−1 年 3 月）から 19.7 mL/min（X−1 年 11 月）まで低下した．前医で脱水に伴う急性腎障害と判断され，薬剤調整が行われたが改善に乏しく，X 年 2 月に当院へ紹介となった．受診時の eGFR は 11.5 mL/min，尿蛋白 1.5 g/gCr であった．腎生検を施行し，小葉間動脈に cleft を指摘し腎コレステロール塞栓症と診断した．治療としてプレドニゾロン 30 mg/日の投与を開始した．eGFR は 17.7 mL/min まで改善し，尿蛋白も改善した．【考察】コレステロール塞栓症は，大動脈のコレステロールを含むプラークが破綻し，内部のコレステロール結晶が遊離し塞栓を起こすことで，末梢動脈の閉塞性・虚血性病変を生じる疾患である．腎コレステロール塞栓症を発症すると，透析導入が約 30%，1 年死亡率が約 20〜60%と報告され予後が不良である．腎コレステロール塞栓症に対する治療方法は確立されていないものの，ステロイド治療の有効性を示す報告が散見される．本症例は，ステロイド治療による腎機能改善を示唆するものとして，文献的考察を加えて報告する．

O−123
血管内治療後に遅発性の腎機能障害を呈し，ステロイド加療が奏効したコレステロール塞栓症の一例

[1]東海大学医学部腎内分泌代謝内科，[2]東海大学医学部病理診断科
原　海斗[1]，中川　洋佑[1]，小塚　和美[1]，島村　典佑[1]，小野沢　優奈[1]，宮原　佐弥[2]，小泉　賢洋[1]，駒場　大峰[1]

【症例】69 歳男性．X 年 5 月，急性腹部下肢動脈閉塞症に対し血栓吸引，ステント留置術を施行され，抗血小板薬と抗凝固薬が開始された．術前の血清 Cr は 0.91 mg/dL であったが，術後数ヶ月を経て腎機能が緩徐に低下した．11 月に両足趾の皮膚変色と黒色壊死を認め，blue toe 症候群の診断で入院した．スタチン投与，補液，抗凝固薬中止するも腎障害進行し，血清 Cr 3.90 mg/dL となり 12 月に当科紹介となった．UPCR 0.39 g/gCr, 尿沈渣正常であったが，尿細管マーカー上昇を認めた．低補体血症や自己抗体は陰性であった．臨床経過と皮膚所見からコレステロール塞栓症（CES）を疑い，ステロイド（PSL 30 mg/日）を開始後に腎生検を施行した．組織学的に小葉間動脈内に cholesterol cleft を認め，CES と確定診断した．導入後，腎機能は改善し，皮膚所見も消退した．【考察】CES は血管内操作から数週間から数ヶ月を経て発症する遅発性の経過を辿ることがあり，診断には注意を要する．腎障害に対するステロイド治療の意義は確立されていないが，栓子周囲の二次的な炎症細胞浸潤を抑制することで有効性を示す可能性がある．本症例では，高度腎不全に至った CES に対しステロイド投与が腎予後の改善に寄与した．

O−124
大血管手術後に発症し，ステロイド・LDL アフェレーシス併用療法が奏功したコレステロール塞栓症の一例

[1]埼玉医科大学総合医療センター腎・高血圧内科，[2]埼玉協同病院腎臓内科
世沢　文音[1]，清水　泰輔[1]，肥田　徹[2]，小野　祐子[1]，小川　智也[1]，前嶋　明人[1]

【症例】83 歳男性．CKD stage G4（ベースライン Cr 2.04 mg/dL）．両側腎動脈狭窄症，腹部大動脈瘤，両側下肢閉塞性動脈疾患に対し，経皮的両側腎動脈形成術，開腹二叉人工血管置換術，両側外腸骨動脈 EVT が一期的に施行された．術後 3 日目に Cr 3.24 mg/dL まで上昇し，当科紹介となった．当初造影剤腎症が疑われたが，両側足趾の網状皮斑，好酸球増多（1,499/μL），好酸球尿を認めたためコレステロール塞栓症（CCE）を疑い，皮膚生検を施行した．病理組織学的にコレステリン裂隙を認め，臨床経過と併せて CCE と診断した．術後 29 日目より PSL 20 mg/日を開始し，術後 31 日目より皮膚症状および腎機能障害の改善を目的に LDL アフェレーシス（LDL-A）を導入した．治療後，網状皮斑の改善と好酸球数の低下を認め，LDL-A は計 8 回で終了した．術後 59 日目には Cr は術前値まで改善し，PSL 漸減後も再燃を認めなかった．【考察】CCE は血管内治療や血管外科手術後に発症しうる重篤な合併症であるが治療法は確立されていない．本症例はステロイド・LDL-A 併用により腎機能障害と皮膚症状が改善した貴重な症例であり，文献的考察を加えて報告する．

O−125
全身性強皮症への免疫抑制療法中にネフローゼ症候群，TMA を逐次的に発症した一例

[1]杏林大学腎臓・リウマチ膠原病内科，[2]杏林大学病理学
高橋　明香里[1]，横田　理代[1]，國友　理恵[1]，川上　貴久[1]，戸瀬　颯斗[1]，長濱　清隆[2]，岸本　暢将[1]，駒形　嘉紀[1]

【症例】53 歳女性．高血圧症に対しアムロジピン内服中．X−1 年 12 月より全身性強皮症（RNAPIII-Ab（−））に対して PSL 10 mg, MMF, RTX で加療し，皮膚硬化と間質性肺炎は改善傾向．腎機能・尿所見の異常はなかったが，X 年 1 月蛋白尿が出現し（血尿なし），ネフローゼ症候群（selectivity index 0.14）に至り 2/19 腎生検施行．光顕・蛍光抗体法で糸球体に有意な所見を認めず，細動脈 1 ヶ所の血栓性閉塞を認めた．電顕での限られた範囲の足突起の癒合と内皮下浮腫が後に判明．MCNS と考え 2/26 PSL 50 mg に増量．しかし 3/6 から腎機能障害・血小板減少が出現し始め増悪，加えて破砕赤血球増加を伴う溶血性貧血が出現．血圧は最高で 140 mmHg 程度．TMA と強皮症腎の可能性を考え血漿交換と ACE 阻害薬を開始．ADAMTS13 活性低下，STEC 感染を認めず，TMA は二次性と考えられた．血球は改善したが腎機能は回復せず，維持血液透析となった．再腎生検では光顕で糸球体の高度虚脱・内皮下浮腫，細動脈の血栓形成と内腔の高度狭窄と TMA の所見を認めた．【考察】全身性強皮症の治療中にネフローゼ症候群，TMA を来した一例を経験した．1）ネフローゼの原因を TMA としてよいか，2）強皮症腎と TMA の異同について検討が必要であり，文献的考察を加えて報告する．

O−126
RNA ポリメラーゼ 3 陽性強皮症患者に MPO-ANCA 陽性および dsDNA 陽性を認め，鑑別に苦慮した強皮症腎クリーゼの 1 例

湘南鎌倉総合病院腎臓病総合医療センター
持田　泰寛，山野　水紀，塚原　知樹，石岡　邦啓，真栄里　恭子，大竹　剛靖，塚本　雄介，日髙　寿美，小林　修三

【症例】50 歳代女性．5 年前に RNA ポリメラーゼ 3 陽性強皮症と診断され，Cr 1.3 mg/dL で経過観察されていた．2 週間前から心窩部痛と血圧上昇（SBP 180 mmHg）を認め受診．Cr 11.23 mg/dL，MPO-ANCA 67.5 U/mL，蛋白尿，血尿を認め緊急入院となった．dsDNA 抗体陽性，低補体血症，血小板減少，LDH 上昇，ハプトグロビン低下も認め，血栓性微小血管障害や膠原病関連腎炎の合併も疑われた．眼底は KW-3 型．Ca 拮抗薬持続点滴下に血圧管理を行い，第 7 病日に腎生検を施行した．全 12 糸球体中 4 個が全節性硬化，残存糸球体は虚脱していた．小葉間動脈には広範な内膜層状化と内皮腫大による狭窄・閉塞を認めたが，壊死性血管炎や半月体形成，高電子密度沈着物は認めなかった．以上より強皮症腎クリーゼ（SRC）と診断した．ACE 阻害薬を中心に降圧治療を行ったが腎機能改善に乏しく，腹膜透析を導入した．【考察】本症例は MPO-ANCA 陽性に加え dsDNA 抗体陽性，低補体血症を伴い，AAV やループス腎炎との鑑別を要した．しかし腎病理では SRC に典型的な血管病変のみを認めた．SRC では多彩な免疫学的異常を伴う場合があり，治療方針決定において腎生検が重要と考えられた．

O−127
免疫介在性壊死性ミオパチー（IMNM）合併全身性強皮症に正常血圧強皮症腎クリーゼを呈した一例

群馬大学腎リウマチ
小川　真一郎，竹内　陽一，曲　陸丹，佐藤　広宣，今井　陽一，木下　雅人，諏訪　絢也，浜谷　博子，池内　秀和，金子和光，廣村　桂樹

【症例】60 歳女性．X 年 3 月より筋力低下と進行性皮膚硬化を自覚し，6 月に CK 3691 U/L を認め当院皮膚科を受診．Cr 0.57 mg/dL で，強皮症・筋炎関連自己抗体アレイは陰性であったが，皮膚所見・病理からびまん皮膚硬化型全身性強皮症（SSc）と診断．筋力低下は PSL 20 mg/日に抵抗性で，MRI と筋病理から IMNM 合併と判断し，第 33 病日に PSL 50 mg/日へ増量した．第 43 病日に血圧 133/88 mmHg ながら溶血性貧血，血小板 2.1 万/μL，Cr 1.81 mg/dL の急性腎障害を認めた．MPO-ANCA 陰性，ADAMTS13 活性の著減なく，正常血圧強皮症腎クリーゼ（SRC）と診断．カプトプリルと血漿交換療法にて，血小板と破砕赤血球は速やかに改善したが，Cr 1.7 mg/dL 程度の腎障害が残存．リツキシマブを追加し筋力改善を認め退院した．【考察】近年概念が確立された IMNM と SSc の合併例が報告されており，筋炎制御には高用量グルココルチコイド（GC）を要するため SRC 発症リスクが問題となる．当科は昨年本会で，IMNM 経過中に SSc が顕在化し，GC 増量後に高血圧型 SRC を発症し腎死に至った症例を報告した．本例では正常血圧 SRC に早期介入し，透析を回避し得た．IMNM 合併 SSc に生じる SRC の臨床像は多様であり，症例蓄積が必要と考えられる．

O-128
長期 NSAIDS 服用と梅毒感染を背景に発症した悪性高血圧（MHT）による二次性微小血管症（TMA）の一例

湘南鎌倉総合病院腎臓病総合医療センター
石岡　邦啓，大杉　真衣，加藤　惇，鳥越　浩実，吉見　公志，澁谷　智花，大森　圭偉，山野　水紀，塚原　知樹，持田　泰寛，岡　真知子，真栄里　恭子，守矢　英和，塚本　雄介，柳内　充，大竹　剛靖，日髙　寿美，小林　修三

【症例】27 歳男性．5 年前より頭痛に対し Loxoprofen を常用していた．X 年 Y 月より視力低下を自覚，健診で血圧 207/149 mmHg を指摘されるも放置．Y＋3 月，倦怠感にて近医受診．高血圧 231/159 mmHg に加え腎機能障害（Cr 6.75 mg/dl）を認め，同日同院入院．意識障害もみられ，翌日当院に転送．腎機能低下（Cr 7.63 mg/dl），間接 Bil 高値，貧血，血小板低下に加え，TPHA 陽性より梅毒陽性も判明した．末梢血に破砕赤血球を認め，TMA を疑い同日血漿交換開始．第 2 病日よりステロイドパルス，第 7 病日より血液透析等の集学的治療を行い，第 14 病日透析離脱．ADAMT13 活性は正常と判明し，第 19 病日に施行した腎生検では小葉間及び細動脈の高度内膜肥厚・硝子化を認め，MHT に伴う TMA と診断．血圧管理を継続し，Cr は 2.69 mg/dl まで改善，第 53 病日退院となった．【考察】MHT は二次性 TMA の重要な原因だが，本症例では長期 NSAIDS 服用による血管収縮・血小板凝集亢進や，梅毒による血管障害が病態を修飾した可能性が考えられ，病態機序において非常に示唆に富む症例と考え報告する．

O-129
剖検で血栓性微小血管症，肝脾 T 細胞リンパ腫と診断した急性腎障害の一例

関東労災病院腎臓内科
石田　あかね，蜂巣　真由美，榊原　悠也，矢尾　淳，横地　章生

【症例】60 歳代男性．既往に高血圧症，脂質異常症，大動脈弁閉鎖不全症がある．3 か月で 20％以上の体重減少と便秘を主訴に受診した．血液検査で白血球数増加，CRP 高値，腎機能障害（Cr 6.44 mg/dL）を認めた．胸腹部 CT で腎後性腎不全を示唆する所見や消化管に特記すべき異常はなく，肝脾腫を認めた．補液に反応せず腎機能は進行性に悪化し，第 3 病日に肉眼的血尿，呼吸不全，両下腿紫斑，腹痛が出現し，第 4 病日に心停止となった．死亡後に PR3-ANCA 陽性が判明し，ANCA 関連血管炎が疑われた．剖検では糸球体血管腔内に微小フィブリン血栓形成と葉間動脈の著明な内膜肥厚を認めた．大動脈弁には疣贅を認めた．脾臓では異型リンパ球が赤脾髄を主体として増殖し，類洞および静脈洞内への浸潤を認め，免疫染色で CD3 および TIA-1 陽性であった．肝臓にも同様の所見を認めた．以上より，肝脾 T 細胞リンパ腫，血栓性微小血管症（TMA），感染性心内膜炎と診断した．【考察】剖検結果から，肝脾 T 細胞リンパ腫に伴う易感染性を背景に感染性心内膜炎を発症し，さらに TMA による腎障害を含む多臓器不全により死亡に至ったと考えられた．臨床経過から想定された疾患と剖検診断との乖離，および TMA の発症機序について文献的考察を加える．

O-130
Dapagliflozin 開始後の非糖尿病性 CKD において 4 週 FEMg は 48 週尿中 EGF/Cr と逆相関する

[1]秋田大学医学部血液・腎臓・膠原病内科学講座，[2]雄勝中央病院腎臓内科，[3]由利組合総合病院内科，[4]秋田厚生医療センター腎臓内科
熊谷　拓哉[1]，齋藤　雅也[1]，小松田　敦[2]，大谷　浩[2]，澤村　昌人[3]，小澤　政豊[4]，坂口　舞[1]，金澤　達郎[1]，阿部　史人[1]，齋藤　綾乃[1]，高橋　直人[1]

【背景】SGLT2 阻害薬の腎保護効果には，尿細管保護作用の関与が示唆されている．尿中 epidermal growth factor（uEGF）は尿細管健常性を反映し CKD 進展と関連するバイオマーカーであるが，日常診療での測定は困難である．マグネシウム排泄分画（FEMg）は遠位ネフロン機能を反映しうる日常検査指標であり，dapagliflozin 治療下で uEGF/Cr との関連を検討した．【方法】多施設前向き観察コホートの二次解析として，dapagliflozin を新規開始した非糖尿病性 CKD 患者 90 例を対象とした．ベースライン uEGF/Cr と eGFR trajectory の関連を線形混合効果モデルで，4 週 FEMg と 48 週 uEGF/Cr の関連を偏相関分析で検討した．【結果】ベースライン uEGF/Cr が高いほど eGFR 低下は緩徐であった（time×log2［uEGF/Cr］係数 0.654，P＝0.009）．4 週 FEMg は 48 週 uEGF/Cr と逆相関し（Spearman rho＝−0.472，P＜0.001），ベースライン FEMg および uEGF/Cr で調整後も有意であった（偏相関 rho＝−0.260，P＝0.013）．【結論】非糖尿病性 CKD において，dapagliflozin 開始 4 週の FEMg は，ベースライン値とは独立して 48 週 uEGF/Cr と逆相関した．FEMg は尿細管状態を反映する探索的指標となりうる．

O-131
甲状腺機能亢進症による体重減少で腎機能が改善した一例

JCHO 東京新宿メディカルセンター
杉浦　瑠夏，權　杞映，吉川　隆広，大瀬　貴元

【症例】75 歳男性．X−5 年腎機能障害で当科初診．Cr 1.99 mg/dL, eGFR 27.0 ml/min/1.73 m2, CT で両腎の萎縮と両腎動脈の石灰化を認めた．体重は 105 kg だった．糖尿病性腎臓病の診断で通院，Cr 2.0〜3.0 mg/dL で推移した．X−2 年 9 月に自己判断で内服を中止，HbA1c が 6％から 8％台に上昇した．その後食欲はあったが体重が X−1 年末には 91 kg，X 年 11 月には 64 kg まで減少し，Cr 1.27 mg/dL, eGFR 43.3 ml/min/1.73 m2, HbA1c 6.0％と諸検査の改善を認めた．体重減少の精査を行い，悪性腫瘍は認めなかったが甲状腺機能亢進症が判明した．抗甲状腺薬で治療を開始したが合併症のため放射性ヨウ素内用療法に変更し，甲状腺機能は改善した．しかし再び体重が増加し，X＋2 年 1 月に 82 kg に上昇，Cr 1.76 mg/dL，HbA1c 8.7％と腎機能・血糖管理も悪化した．【考察】本症例は甲状腺機能亢進によって体重が減少し，甲状腺機能の改善によって再び体重が増加し腎機能が悪化するという経過を辿った．甲状腺機能亢進症による腎機能障害は知られているが，甲状腺機能亢進に伴う体重減少で腎機能が改善した症例の報告は調べうる限り存在せず，貴重な症例であると考え報告する．

O-132
CKD による体液貯留との鑑別を要した甲状腺機能低下症およびビタミン B1 欠乏症の 1 例

静岡済生会総合病院
伊吹　萌文子，崎山　友里江，宮地　武史，飯室　敬太，良知　弘務，島崎　めぐみ，戸川　証

【症例】72 歳男性【主訴】下腿浮腫【現病歴】X−1 年，eGFR 30 台，尿蛋白 0.74 g/gCr，腎機能低下と持続蛋白尿で紹介となった．2 次性腎炎のスクリーニングで各種抗体異常はなく，両側腎萎縮があり，腎生検は行わず，近医で経過をみていた．X 年 3 月，フロセミド 20 mg 内服中に意識障害と下腿浮腫で来院された．来院時，eGFR 28 mL/min/1.73 m2，アルブミン 3.0 g/dL，NTproBNP 979 pg/mL，尿蛋白 0.52 g/gCr，尿赤血球 10-19 個/HPF であった．画像検査では，右肺優位に胸水貯留を認め，心臓超音波検査では，EF 79％であった．意識障害の精査を行い，甲状腺機能低下症とビタミン B1 欠乏を認めたため，レボチロキシンとフルスルチアミンを投与し，症状は改善した．【考察】CKD 患者では，腎機能低下に伴い浮腫を生じることが多いが，本症例は，浮腫の程度を腎障害のみで説明することは困難であった．意識障害を併発したことで，甲状腺機能低下症とビタミン B1 欠乏症を疑った．甲状腺機能低下症による毛細血管透過性の亢進やムコ多糖の沈着，また，慢性的なループ利尿薬の使用がビタミン B1 排泄を増加させ，ビタミン B1 欠乏による高拍出性心不全を発症し，浮腫が生じたと考えた．CKD 患者の浮腫の診断において甲状腺機能低下やビタミン B1 欠乏の鑑別が重要である．

O-133
高 Na 血症合併 AKI に対し Na 調整置換液による CRRT にて緩徐補正を行った一例

[1]聖路加国際病院腎臓内科，[2]救急科・救命救急センター
鏑木　貴仁[1]，伊藤　雄伍[1]，佐野　文香[1]，伊藤　沙恵[1]，藤丸　拓也[1]，長浜　正彦[1]，瀧　史香[1]，磯川　修太郎[2]，鈴木　倫子[1]

【症例】67 歳女性．受診 2 週間前から食思不振が出現，意識障害を呈し当院救急外来を受診，到着後に心肺停止となるも蘇生し，胆嚢周囲膿瘍に伴う敗血症性ショックの診断で入院となった．補液加療行われるも無尿が持続し，BUN 224 mg/dL，Cr 6.2 mg/dl，代謝性アシドーシスを認めたため血液浄化療法を行う方針となった．血清 Na 162 mEq/L と高 Na の合併あり，緩徐な Na 補正を行うためサブラッド 2020 ml に 10％ NaCl 20 ml を混注し，透析液 Na 濃度 157 mEq/L に調整した上で持続血液濾過透析（CHDF）：QD＋QF 20 ml/kg/時を開始した．第 2 病日には血清 Na 152 mEq/L まで低下したため透析液 Na 濃度を 148 mEq/L に変更し CHDF を継続．第 3 病日に血清 Na 144 mEq/L を確認するも無尿継続しており，週 3 回 4 時間の間欠的血液透析（IHD）へ切り替えた．感染の改善と共に尿量得られるようになり，第 12 病日に IHD は離脱した．【考察】重症高 Na 血症を併発した急性腎障害に際し，急激な Na 補正に伴う脳障害の予防は肝要である．2026 年 4 月に改訂された KDIGO からの新たな AKI ガイドラインでも，血清 Na 異常合併時に行う透析での Na の緩徐補正とモニタリングの必要につき言及されており，その施行の実際・留意点につき文献的考察を加え報告する．

O−134
醤油多飲が原因と考えられた高ナトリウム血症の一例

昭和医科大学横浜市北部病院
三浦　和晃，古田　皓啓，水山　拡紀，重松　寛哉，齋藤　佳範，加藤　雅典，伊藤　英利，緒方　浩顕

【症例】80 歳代女性．認知症のため日常から見当識障害を認めていたが，介護者が普段より意識状態が悪いことに気づき，当院を受診した．意識レベル JCS2，バイタルは問題なく，運動麻痺等の症状は認めず，浮腫や脱水を示唆する所見はなかった．血液検査で UN 17.5 mg/dL，Cr 0.76 mg/dL，血糖 97 mg/dL，Na 167 mEq/L，Cl 126 mEq/L，K 2.9 mEq/L と高 Na 血症と低 K 血症を認めた．尿中 Na 267 mEq/L（FENa 2.0%）であった．入院後尿量は 600 mL/日以下で推移し，最大尿中 Na 排泄量は 197 mEq/日であった．随時尿浸透圧 795 mOsm/kg であり，尿崩症は否定的と考えた．高 Na 血症の原因となるような内分泌異常は認めなかった．その後，家族から自宅の醤油瓶が空であったとの情報が得られ，醤油多飲による Na 過剰摂取が高 Na 血症の原因と考えた．5%ブドウ糖液による補液を行い，第 5 病日には血清 Na 147 mEq/L と改善し，意識状態も回復した．【考察】高 Na 血症は自由水欠乏によることが多いが，食品・調味料の異常摂取による Na 過剰摂取も鑑別に挙げる必要がある．病歴聴取が困難な症例では，家族や介護者から生活環境に関する情報を得ることが診断に重要である．

O−135
Marchiafava-Bignami 病様病変を呈した高度高ナトリウム血症の一例

[1]順天堂大学附属浦安病院腎・高血圧内科，[2]順天堂大学腎臓内科
太田　紗瑛[1]，大塚　智之[1]，藤代　美琴[1]，大熊　輝之[1]，中山　麻衣子[1]，武藤　正浩[1]，高原　久嗣[1]，鈴木　祐介[2]，鈴木　仁[1]

【症例】77 歳男性．アミロイドーシス合併多発性骨髄腫による腎障害で当科通院加療中であった．体液過剰に対して利尿薬調整中に高度の高ナトリウム血症（血清 Na 182 mEq/L）を認め，構音障害および意識障害が出現したため入院となった．頭部 MRI では拡散強調像で脳梁膨大部に左右対称の高信号を認め，Marchiafava-Bignami 病（MBD）様病変が疑われた．高ナトリウム血症に対して自由水補充による緩徐な補正を行い，神経症状および MRI 所見が改善し，第 25 病日に退院となった．【考察】MBD は脳梁の対称性脱髄を特徴とし，慢性アルコール多飲や低栄養状態を背景としたビタミン B 群欠乏に関連して発症する．本症例は飲酒量が限定的で，血清ビタミン B1 濃度も正常範囲内であったが，画像上 MBD 様病変を認めた．病態背景として，併存した高ナトリウム血症の関与が疑われ，その補正に伴い臨床症状と画像所見が改善したことから，高ナトリウム血症が脳梁病変の形成に関与した可能性が示唆された．高ナトリウム血症に関連した MBD 様病変の報告は稀であり，文献的考察を加えて報告する．

O−136
骨折治療中に発症した重症高カルシウム血症に対し血液透析を要した一例

横須賀市立市民病院
石井　愛梨，加納　知佳，安藤　匡人，山内　淳司，國保　敏晴

【症例】86 歳女性．【現病歴】X−15 年から関節リウマチ治療中の 86 歳女性．X−1 年から骨粗鬆症に対してデノスマブの定期投与が開始されていたが，X 年 Y−6 月の投与を最後に中断されていた．X 年 Y 月 Z 日，屋内転倒し当院へ救急搬送され，右大腿骨頸部骨折の診断で入院した．【経過】第 3 病日，人工骨頭置換術が施行された．第 12 病日からエルデカルシトール 0.75 μg の内服を開始した．第 24 病日から倦怠感が出現し，翌日活気不良，発熱を認めたため血液検査を施行すると Ca 17.5 mg/dL であり，生理食塩水 1000 mL，フロセミド 20 mg，エルカトニン 40 mg を投与した．第 26 病日，Ca 15.9 mg/dL と改善傾向であったが，意識障害及び心電図上 QTc 短縮を認めたため緊急透析を施行した．以降，血液透析を二度施行し，第 30 病日以降は Ca 11 mg/dL 以下で経過したため血液透析を終了した．【結語】エルデカルシトール投与後に重症高 Ca 血症を来し，緊急透析を要した一例を経験した．本症例はデノスマブ中止後の骨代謝亢進が背景に存在し，エルデカルシトールの投与及び術後脱水が加わったことで重症高 Ca 血症を呈した可能性が考えられる．高齢の術後患者では脱水などにより高 Ca 血症が重症化し得るため，骨粗鬆症治療の変更時には血清 Ca 値の慎重なモニタリングが重要である．

O−137
規定量遵守下の活性型ビタミン D3 外用薬により重篤な高 Ca 血症を来した一例

熊谷総合病院
森本　浩太，石井　洋輝

【症例】76 歳女性．尋常性乾癬および水疱性類天疱瘡に対し 2 か月前からステロイド外用薬を全身塗布されていた．大腿骨転子部骨折で入院した際に乾癬の膿疱化を認めたため，第 0 病日にマキサカルシトール軟膏 70 g/週およびエトレチナート 10 mg/日が開始され，第 7 病日に 20 mg/日へ増量された．当初は Cr 0.65 mg/dL であったが，第 17 病日には 0.93 mg/dL へ漸増し，第 28 病日に口腔内乾燥が出現した．第 45 病日に Ca 14.2 mg/dL，Cr 1.47 mg/dL と著明な高 Ca 血症および急性腎障害を認め当科紹介となった．iPTH 14 pg/mL，25(OH)D 18.1 ng/mL，TRACP-5b 584 mU/dL，PTHrP 陰性であり，画像上も悪性腫瘍やサルコイドーシスを示唆する所見は認めなかった．外用薬とエトレチナートの中止および補液により第 62 病日に Ca 7.8 mg/dL，Cr 0.71 mg/dL へ改善した．【考察】活性型ビタミン D3 外用薬による高 Ca 血症は，過量使用や腎機能障害，利尿薬等の併用が増悪因子とされる．本例はこれらの誘因を欠く一方で，先行するステロイド外用と膿疱化に伴った皮膚バリア不全を介し，マキサカルシトールの経皮吸収が増加した可能性がある．さらにエトレチナートによる骨吸収亢進が Ca 負荷を助長し病態を増悪させたと考えられた．短期間かつ規定量内使用でも，症状や腎機能の変動から本病態を早期に想起し，血清 Ca および Cr 値を経時的に評価することが重要である．

O−138
新生児高 Ca 血症を契機に診断されたシンチグラフィ陰性の母体原発性副甲状腺機能亢進症の 1 例

佐野厚生総合病院
林　英之，星　健太，冨田　巌，杉浦　康平，佐藤　芳紀，村上　円人

【症例】28 歳女性．妊娠 39 週 2 日に胎児機能不全を指摘され，緊急帝王切開で第 1 子を出産した．児は新生児仮死で高 Ca 血症，低 P 血症を認めた．母体は血清補正 Ca 13.8 mg/dL, P 2.5 mg/dL，intact-PTH 327 pg/mL であり，副甲状腺機能亢進症（HPT）と診断した．頸部表在超音波検査で甲状腺右葉結節はあるが，副甲状腺腺腫（PA）は認めず，99mTc-MIBI シンチグラフィは陰性であった．甲状腺結節穿刺吸引検体の i-PTH 値は 146,000 pg/mL であった．血清 Cr 1.43 mg/dL と腎機能障害，大腿骨 YAM 75%と骨量低下を認めており，エボカルセト服用中は授乳できないことも考慮し，甲状腺右葉切除術を施行した．切除検体に甲状腺内 PA（ITPA）を認め，原発性 HPT（PHPT）と診断した．高 Ca 血症は術後改善し，増悪なく経過した．【考察】PHPT は周産期合併症のリスクであり，母体 PHPT において新生児低 Ca 血症による痙攣・テタニーなどの新生児合併症は約 50%に認めると報告されている．母体 PHPT はこれらを契機に診断されることが多いが，本例は新生児仮死の精査で高 Ca 血症が判明し診断に至った．PHPT に対するシンチグラフィの感度は 79%であり，ITPA は 58%と報告されている．本例はシンチグラフィ陰性であったが，超音波検査で甲状腺結節を認め，穿刺吸引検体 PTH 値を測定することで ITPA と診断に至った．

O−139
演題取消し

市立東大阪医療センター
根本　真由，徳増　由菜，名和　祥子，高岡　聖司，小堀　愛美，柴田　祥吾，徳田　竹千代，富　量平，藤村　龍太

O−140
ABCB6 変異を伴い，検体冷蔵保存により顕在化した家族性偽性高カリウム血症の１例

慶應義塾大学医学部腎臓内分泌代謝内科
中嶋　慧悟，中村　彰良，伊藤　亘，中山　堯振，吉本　憲史，菱川　彰人，萩原　あいか，畔上　達彦，林　香

【症例】76 歳男性．高血圧症に対してアムロジピンで加療中．腎機能障害はなく，カリウム上昇を来す薬剤内服もなかったが，6 年前より原因不明の高カリウム血症に対しポリスチレンスルホン酸カルシウムが投与されていた．かかりつけ医定期受診時に溶血を伴わない血清カリウム 11.4 mEq/L を指摘され，当院紹介となった．自覚症状や心電図変化は認めなかった．再検査で速やかに測定した血清カリウムは 3.3 mEq/L であり，偽性高カリウム血症を疑った．全血検体を常温保存した場合は変化を認めなかったが，冷蔵保存では 24 時間後に 3.5→16.7 mEq/L に上昇した．一方，血清分離後の保存では上昇を認めなかった．以上より赤血球からのカリウム漏出による偽性高カリウム血症と考えて遺伝子検査を実施したところ，ABCB6（NM_005689.4）：c.2167C＞T（pArg723Trp）を認め，家族性偽性高カリウム血症と考えた．【考察】本症は検体の冷蔵保存により初めて高カリウム血症を呈するため，通常の迅速測定では異常を示さず見逃されやすい．原因不明の高カリウム血症では検体の取り扱い条件に着目することが重要であり，溶血を伴わない場合には本疾患を念頭に置く必要がある．

O−141
プロトンポンプ阻害薬の長期内服により低 Mg，K，Ca 血症をきたした１例

[1]埼友草加病院腎臓内科，[2]埼友草加病院脳神経外科
月田　真祐子[1]，松岡　義之[2]，湊　さおり[1]，中村　裕也[1]，関口　嘉[1]，後藤　巨木[1]，大澤　勲[1]，後藤　博道[1]

【症例】58 歳，女性．介護職．【現病歴】X−6 年の脳梗塞を契機にプロトンポンプ阻害薬（PPI：エソメプラゾール 10 mg）を内服していたが，X−1 年までは明らかな血液検査異常はなかった．同時期より独居となり，肉中心で魚や野菜はほぼ摂取しない食生活となった．X 年 1 月より左前腕の攣れを自覚，2 月から入浴介助の際に頻回に両手が攣れるようになり，近医整形外科にて低 K，Ca 血症を指摘され 3 月に当院を紹介受診した．来院時，Trousseau 徴候陽性で，血液検査で K 2.9 mEq/L，Ca 7.9 mg/dL，Mg 0.8 mg/dL と著明な電解質異常を認めた．K の補正，食事指導を行い電解質はやや改善したが，尿中 Mg の低下から一連の病態の原因として PPI の副作用を疑い第 6 病日より薬剤を中止したところ，症状は速やかに消失し，補正なしで検査値も正常化した．【考察】本症例は長期の PPI 内服により腸管での Mg の再吸収障害があったところに偏食が加担して低 Mg 血症が顕在化し，尿細管での K 排泄亢進による低 K 血症と，PTH 分泌低下により低 Ca 血症をきたしたと考える．PPI は広く使用されている薬剤で比較的稀な副作用ではあるが致死的にもなりうるため，電解質異常の際は鑑別として考慮する必要がある．

O−142
大腸内視鏡検査後に著明な低ナトリウム血症と低リン血症を認めた１例

北里大学医学部腎臓内科
寺川　健典，櫻林　俊，神谷　璃奈，豊田　祐輝，内坪　遼太，川村　沙由美，本橋　知美，富永　大志，竹内　和博，和田　幸寛，内藤　正吉，竹内　康雄

【症例】70 代女性．腎・内分泌疾患等の既往はなく骨粗鬆症に対する VitD 製剤のみを内服していた．3 日前にマグコロール散前処置による大腸内視鏡検査（CF）直後に食欲不振と嘔吐が出現し，意識障害（JCS3）を認めたため当院へ救急搬送された．来院時，血圧や脈拍，体温は正常も，血液検査では Cr 0.3 mg/dL，UA 1.4 mg/dL，Na 106 mEq/L，K 3.4 mEq/L，Cl 75 mg/dL，補正 Ca 8.2 mg/dL，P 0.8 mg/dL，Mg 2.3 mg/dL，血糖 123 mg/dL，浸透圧 215 mOsm/kg，ADH 3.1 pg/mL，iPTH 316 pg/mL，FGF23 31 pg/mL であり，尿検査では NAG 27.7 U/L，β_2MG 3620 μg/L，FENa 0.26%，%TRP 56.3%，Tmp/GFR 1.6 mg/dL であった．輸液による補正で意識改善し，第 26 病日に Na 138 mEq/L，P 3.4 mg/dL，%TRP 85.7% と正常化した．【考察】CF 後に高度の低張性低 Na 血症と低 P 血症を同時発症した稀な 1 例を経験した．原因の断定は困難だが，前処置薬による消化管からの体液・電解質喪失に加え，嘔吐刺激による ADH 分泌，脱水状態持続による尿細管障害など，複数の要因が複合的に作用した可能性を考えた．日常的な CF 後に重篤な電解質異常を来した点は臨床上重要と考え報告する．

O−143
大麻使用後に抗利尿ホルモン不適合分泌症候群（SIADH）を発症した一例

済生会横浜市南部病院
堀口　結衣，福田　菜月，飯田　雅史，小澤　萌枝，坂　早苗，岩本　彩雄

【症例】54 歳男性【病歴】10 年前から不眠症，うつ病に対して内服治療されていた．X 年 Y−1 月の定期検査では血清 Na 値 140 mEq/L と正常範囲であった．X 年 Y 月 Z−8 日に海外旅行時に大麻使用し帰国後，Y 月 Z 日に異常行動と意識障害が出現し救急搬送された．血清 Na 101 mEq/L と低ナトリウム血症を認めたため入院し，点滴での補正を開始した．脱水所見は認めず，血漿浸透圧 206 mOsm/kg, 尿浸透圧 508 mOsm/kg, 尿中ナトリウム 57 mEq/L であった．腎機能，甲状腺機能，副腎皮質機能に異常を認めなかった．ADH 5.5 pg/mL であり，以上より抗利尿ホルモン不適合分泌症候群（SIADH）と診断した．Y 月 Z+5 日にトルバプタン 7.5 mg を開始したところ著しい多尿をきたしたため中止したが，再度血清ナトリウム値が低下したため Y 月 Z+11 日にトルバプタンを少量で再開し，増量した．その後はトルバプタン継続し血清ナトリウム値は正常範囲内で経過した．【考察】うつ病治療中，大麻使用後に SIADH の診断に至った症例を経験した．国内で大麻は所持，使用が禁止されており，国内での SIADH と大麻の関連についての報告は少ないが，若干の文献的な考察を加えて報告する．

O−144
SSRI 関連 SIAD と水中毒が重積し極端な低 Na 血症を呈した一例

国家公務員共済組合連合会横須賀共済病院
茂村　碧，近藤　圭，姫野　佳歩，安部　聡宏，千葉　欣彦，森　克夫，平澤　卓，安藝　昇太，田中　啓之

【症例】50 代男性．精神疾患に対し SSRI や抗コリン薬，抗不安薬など複数の精神科薬剤を内服していた．前医入院中に飲水過多と体重 10 kg 増加を認め，Na＜100 mEq/L の著明な低 Na 血症にて当院へ搬送された．入院時，UN 5 mg/dL，Cre 0.58 mg/dL，尿酸 3.0 mg/dL，尿 Na 54 mEq/L，尿比重 1.015 と尿中 Na 排泄が目立ち，3% 食塩水で補正を開始した．翌日の Na は 103 mEq/L で，その後は尿量 150 から 200 mL/h と多尿となり希釈尿が多量に出現した．飲水制限のみで血清 Na は改善し，第 7 病日に 139 mEq/L となった．入院時に採取した ADH 12.7 pg/mL は後日高値と判明した．【考察】入院時の尿 Na 高値・尿比重上昇・低 BUN は水中毒単独では説明困難であり，ADH 高値から SIAD の関与が示唆された．本症例ではこの二つの要因が重なり，極端な低 Na 血症を呈したと考えられた．精神科薬剤の中では比較的最近開始された SSRI（エスシタロプラム）が誘因として最も疑われた．水中毒と SIAD が重積したことで重度低 Na 血症に至った症例であり，精神科薬剤使用時の電解質異常への注意が重要と考えられた．

O−145
血清 Na＜100 mEq/L の高度低ナトリウム血症を安全に管理し得た１例

慶應義塾大学医学部腎臓内分泌代謝内科
船木　裕規，中山　堯振，吉本　憲史，菱川　彰人，萩原　あいか，畔上　達彦，林　香

【症例】79 歳女性．1 ヵ月前に右膝人工関節置換術を施行された．術翌日の血清 Na は 138 mEq/L であったが，術後 2 週間の退院時には 130 mEq/L まで低下していた．退院後よりふらつき，食思不振を自覚し，退院 11 日後に体動困難となり救急搬送された．来院時，軽度の見当識障害と血清 Na 98 mEq/L を認め，症候性低 Na 血症と診断し入院した．尿中 Na+K 62 mEq/L, 尿浸透圧 383 mOsm/kg H2O であり，SIADH の関与が示唆された．原因として術後疼痛に加え，トラマドールによる薬剤性および嘔気の関与が考えられた．高度低ナトリウム血症のため ICU 管理とし，血清 Na 上昇を 1 日あたり 5 mEq/L 程度に制限しながら補正を行った．浸透圧性脱髄症候群を来すことなく第 9 病日（血清 Na 130 mEq/L）に ICU を退室，第 32 病日に回復期病棟へ転院した．【考察】本症例は，血清 Na＜100 mEq/L の極めて高度な低ナトリウム血症を呈した症例である．高齢かつ栄養状態不良といった浸透圧性脱髄症候群のリスクを有しており，補正速度の厳格な管理が求められた．尿中電解質の推移を慎重に評価しつつ，血清 Na 上昇を適切に制御することで神経学的合併症を来すことなく安全に治療し得た．高度低 Na 血症においては，補正速度の厳密な管理が重要であることを示す症例と考えられた．

O-146
健康診断で無症候性の高度低ナトリウム血症を呈し，異所性AVP産生腫瘍が発見された一例

[1]JA神奈川県厚生連伊勢原協同病院腎・透析内科，[2]東海大学医学部腎内分泌代謝内科，[3]東海大学医学部呼吸器外科，[4]東海大学医学部病理診断科
高安　豪[1]，田中　寿絵[1]，小石川　英正[2]，勝田　芳樹[2]，中川　洋佑[2]，日下田　智輝[3]，宮原　佐弥[4]，森　良孝[1]

55歳女性，生来健康で毎年健康診断を受診．今回初めて血清Na値115 mEq/Lと高度低Na血症を指摘され当科へ紹介．初診時無症状で，体液量は正常，内分泌異常は認めず心因性多飲も否定的であった．血漿浸透圧は254 mOsm/Lと低値にも関わらず，尿中Na排泄は127 mEq/Lと高値で，バソプレシン（AVP）は1.6 pg/mLと測定可能でありSIADHと診断した．CTにて前縦隔に腫瘤性病変を認め，異所性AVP産生腫瘍を疑った．飲水制限・塩分6 g負荷・トルバプタン3.75 mg投与にて血清Na値を緩徐に正常化させた後，前縦隔腫瘍切除術が施行された．術後治療をすべて中止した後も血清Na値は正常範囲内で推移し，AVP低下（0.4 pg/mL）を認めた．病理検査にて腫瘍細胞に一致して抗AVP抗体が弱陽性で染色され，異所性AVP産生腫瘍の診断となった．異所性AVP産生腫瘍はその多くが肺小細胞癌であるが，本例では胸腺腫が疑われており，緩徐な進行によって高度低Na血症でありながら無症候性であったと考えられた．最終病理診断結果を加えて報告する．

O-147
原因不明のCKDとして長期管理中に，遺伝子検査で確定診断した常染色体顕性Alport症候群の一例

[1]東京都立墨東病院腎臓内科，[2]東京科学大学病院腎臓内科学血液浄化療法部
岡井　一弘[1]，近藤　円香[1]，新井　しほり[1]，浜村　絵理子[1]，宮澤　麟作[1]，白石　沙由香[1]，井上　佑一[1]，森　崇寧[2]，渡邊　敏子[1]，井下　聖司[1]

【背景】常染色体顕性Alport症候群（ADAS）は，良性家族性血尿や菲薄基底膜病とされてきた症例を含み，血尿のみから腎不全まで多彩な臨床像を示す．難聴・眼病変を伴わない例も多く，診断が遅れることがある．【症例】61歳男性．34歳時より血尿・蛋白尿を認めており，44歳時に腎生検を施行したが，光顕ではMinor glomerular abnormalitiesで，電顕では基底膜の異常は認めず，確定診断に至らなかった．原因不明のCKDとしてRAS阻害薬等で外来管理したが，eGFRは平均1.8 mL/min/1.73 m^2/年で低下した．聴覚・眼症状はなかったが，複数世代にわたる血尿・腎疾患の家族歴から遺伝性腎疾患を再考した．60歳時の遺伝学的検査で*COL4A3*コラーゲンドメイン内にヘテロ接合性ミスセンスバリアントを認め，ACMG基準でLikely Pathogenicと判定され，ADASと診断した．【考察】本例は原因不明のCKDとして長期管理中に，臨床経過と濃厚な家族歴から遺伝性腎疾患を再考し診断に至った．ADASの診断は，腎予後リスクや家族内リスクの把握に加え，不要な侵襲的検査・治療の回避につながる可能性がある．

O-148
Gitelman症候群に合併したCOL4A3関連腎症/常染色体顕性アルポート症候群の1例

[1]東京慈恵会医科大学西部医療センター，[2]東京科学大学腎臓内科，[3]東京慈恵会医科大学附属病院腎臓・高血圧内科
勝馬　愛[1]，白井　泉[1]，岡部　匡裕[1]，椎名　裕城[1]，嶋田　啓基[1]，河内　瑠璃[1]，藤本　俊成[1]，木村　愛[1]，平野　景太[1]，森　崇寧[2]，蘇原　映誠[2]，横尾　隆[3]

【症例】40代，女性【主訴】血尿，蛋白尿【現病歴】X−7年に無症候性血尿，低K血症および低Mg血症を指摘され，Gitelman症候群疑いで塩化カリウムと酸化マグネシウムを内服していた．X年には蛋白尿（0.7 g/gCr）も伴い当院で腎生検施行．光顕上Minor glomerular abnormalitiesと尿細管障害所見を認め，電子顕微鏡で糸球体基底膜の軽度不均一化が疑われたが決定的所見に乏しく遺伝子検査行った．【家族歴】母：高血圧，母方祖母：高血圧・脳梗塞．姉2名は健常．息子に顕微鏡的血尿あり．【遺伝子検査】日本人高頻度遺伝性腎疾患21遺伝子パネルを用いた次世代シークエンスにより，SLC12A3遺伝子にc.2573T＞A（p.L858H）ホモ接合性病的バリアント，COL4A3遺伝子にc.469G＞C（p.G157R）ヘテロ接合性病的バリアントを同定した．臨床像と併せてGitelman症候群（OMIM：263800）およびautosomal dominant Alport syndrome/ADAS（OMIM：104200）と診断された．【考察】本例はGitelman症候群とCOL4A3関連腎症/ADASの合併例として非常に稀少であり，両遺伝性腎疾患の病態が腎機能および電解質に及ぼす影響を検討する上で有用と考えられ報告する．

O-149
全ゲノム解析で遺伝学的診断が可能となったアルポート症候群の一例

[1]東京都立小児総合医療センター，[2]神戸大学大学院医学研究科内科講座小児学分野
武士　那津美[1]，井口　智洋[1]，三上　直朗[1]，幡谷　浩史[1]，長野　智那[2]，野津　寛大[2]，濱田　陸[1]

【緒言】アルポート症候群は4型コラーゲンの遺伝子異常による遺伝性腎疾患である．遺伝形式，遺伝子型により腎予後は異なり，遺伝学的検査は確定診断のみならず予後推定の面でも重要である．従来のターゲットエクソーム解析で変異が同定されず，全ゲノム解析（WGS）で遺伝学的確定診断に至った症例を経験した．【症例】51歳男性．母，娘に血尿の家族歴あり．学童期に血尿を指摘され，その後蛋白尿の増加を認めた．腎生検で，泡沫細胞，GBMの肥厚・菲薄化・層状変化を認めた．臨床的にX連鎖型アルポート症候群が疑われたが，従来の解析では病的バリアントは同定されなかった．WGSで再解析を行いCOL4A5の深部イントロンに異常スプライシングを同定し，Minigene assayでイントロン22の一部（55塩基）が挿入した異常スプライシングパターンを認め，X連鎖型アルポート症候群と遺伝学的に確定診断した．【考察】WGSにより従来の解析では同定困難な構造変化やイントロン領域の変異の同定が可能となった．従来の解析では遺伝学的診断が困難なアルポート症候群の症例にWGSが有用となる可能性がある．またイントロン変異症例の集積および予後解析が期待される．

O-150
軽症表現型の両親由来の*COL4A4*複合ヘテロ接合体による進行性Alport症候群の1例

[1]慶應義塾大学医学部腎臓内分泌代謝内科，[2]慶應義塾大学医学部臨床遺伝学センター
三崎　美佳[1]，畔上　達彦[1]，中山　尭振[1]，小崎　健次郎[2]，萩原　あいか[1]，吉本　憲史[1]，菱川　彰人[1]，林　香[1]

【症例】37歳男性．幼少期より尿潜血，尿蛋白を指摘され，30歳頃から腎機能低下を認めた．当院受診時，eGFR 33 mL/min/1.73 m^2，尿蛋白1.28 g/gCr，尿中赤血球30-49/HPF（糸球体型）であった．眼病変及び難聴は認めなかった．67歳の父は大学生時より尿蛋白，尿潜血を認め，eGFR約50 mL/min/1.73 m^2，母は若年時より尿潜血陽性だが腎機能は正常であった．遺伝子解析で*COL4A4*：c.2519G＞A（p.Gly420Glu）及びc.2510G＞C（p.Gly837Ala）を認め，Alport症候群と診断した．生体腎移植を希望したためドナー候補である両親の遺伝子検査を行ったところ，父に前者，母に後者の変異を認め，複合ヘテロ接合体と判明した．【考察】本例は，軽症の腎障害または検尿異常に留まる両親由来の異なる*COL4A4*変異が複合ヘテロ接合体として組み合わさり，進行性腎機能障害を来したAlport症候群である．生体腎移植の検討においては，レシピエントの確定診断に加え，ドナー適格性評価のため家族を含めた遺伝子検査が重要となる．

O-151
Alport症候群に一次性巣状分節性糸球体硬化症を合併したと考えられた一例

[1]川崎市立川崎病院腎臓内科，[2]神戸大学小児科
宮原　陸[1]，川口　隆久[1]，伊藤　亘[1]，野津　寛大[2]，安藤　孝[1]

【症例】40歳男性．高校生の頃より蛋白尿を指摘されていた．X−1年夏頃より浮腫が出現し，X−1年11月に前医で尿蛋白と尿潜血を認め，腎生検が行われた．光顕所見は巣状分節性糸球体硬化症（FSGS，コロンビア分類NOS）であり，蛍光染色では有意な所見は認めず，電顕ではびまん性の足突起の消失の他，基底膜の菲薄化がみられた．X年5月に治療目的に当院へ紹介となった．受診時には著明な浮腫を認め，血清Cre 1.1 mg/dL，Alb 1.7 g/dL，尿蛋白9.4 g/日であり，ネフローゼ症候群であった．プレドニゾロン1 mg/kg開始したが尿蛋白3 g/日以上であり，シクロスポリンを追加し尿蛋白は2-3 g/gCreと低下，血清Albも2.5 g/dL程度まで回復し，浮腫は消失した．FSGSの原因としてウイルス感染や薬剤は否定的であった．遺伝学的検査でCOL4A4遺伝子にヘテロ接合性にc.827G＞C（p.Gly276Ala）の既知の病的バリアントを認め，常染色体顕性Alport症候群と診断された．【考察】Alport症候群に一次性FSGSを合併したと考えられた一例を経験した．Alport症候群は二次性FSGSの原因となりうるが，本症例は電顕所見や臨床経過より一次性FSGSの要素もあると考えられた．治療抵抗性のFSGSでは遺伝性疾患を合併している可能性があり，その診断は免疫抑制薬の積極的な減量につながりうる点で有意義である．

O−152
希少な免疫染色パターンを呈したアルポート症候群の診断例

[1]順天堂大学医学部附属静岡病院腎臓内科，[2]順天堂大学医学部腎臓内科
矢田　昌敬[1]，若林　啓一[1]，宇隨　鄭未来[1]，長岡　貴謙[1]，白　彩花[1]，吉武　由莉[1]，長澤　肇[1]，清水　芳男[1]，鈴木　祐介[2]

【背景】アルポート症候群はIV型コラーゲン異常により進行性腎障害を呈する遺伝性疾患である．本症例では希少な免疫染色パターンを示したことから報告する．【症例】16歳の男性．持続性血尿を主訴に紹介された．家族歴に腎疾患なし．既往に両眼黄斑円孔手術をうけている．尿蛋白0.48 g/gCr, 尿沈渣で赤血球多数を認めた．腎生検では分節性メサンギウム増殖性腎炎の所見．蛍光抗体法で有意な沈着なく，電子顕微鏡では菲薄基底膜症候群を合併．免疫複合体性腎炎は否定された．IV型コラーゲンα5鎖免疫染色では糸球体基底膜に染色を認められるが，ボウマン嚢基底膜では陰性であった．【考察】本邦診療指針に基づき，持続性血尿と免疫組織化学的異常を満たしアルポート症候群と診断した．典型的染色パターンとは異なるが，診断に差支えないと考えられる．糸球体基底膜にα5鎖が残存することは予後の改善に寄与する可能性があり，長期観察が必要である．【結語】IV型コラーゲンα5鎖免疫染色により希少な染色パターンを呈するアルポート症候群を診断した．病理所見に加え原因タンパク質へのアプローチが正確な診断に有用であることを学んだ．

O−153
腎生検の21年後に遺伝子診断で常染色体顕性アルポート症候群と診断した一例

[1]宗像医師会病院腎臓内科，[2]神戸大学大学院医学研究科内科系講座小児科学分野
四枝　龍佑[1]，古城　英貴[1]，松尾　大[1]，島野　泉[1]，野津　寛大[2]

【症例】68歳女性【現病歴】47歳時に検診で検尿異常を指摘され，当院で腎生検を行われたが，糸球体，間質，血管いずれも明らかな異常を認めず，また4型コラーゲン染色は実施されていなかった．その後21年間，軽度腎機能障害と検尿異常を経過観察していたが，68歳時の外来診察の際，聴力が低下してきたことと，兄弟4人中3人に検尿異常と腎障害が出現してきたことが判明した．遺伝性腎症の可能性を考え，神戸大学小児科に依頼し遺伝子診断を行ったところ，COL4A3のエクソン28にヘテロ接合体遺伝子変異を認め，常染色体顕性アルポート症候群と考えられた．現在も外来で経過観察中である．【考察】常染色体顕性アルポート症候群は，X染色体連鎖型と比べ稀であり，腎障害や聴力低下の進行は緩徐であることが多いとされる．そのため腎生検時に，腎障害の家族歴や難聴といった，同症を疑う契機を欠く可能性があることに留意が必要であると考えられる．

O−154
長男の診断を契機にFabry病と診断され，多発血管性肉芽腫症および多臓器不全を合併した一例

石巻赤十字病院腎臓内科
門間　翔太，中西　慶恵，古田　銀次，宮崎　真理子，山陰　周

【症例】72歳女性．【既往】幼少期に四肢の痛みを呈することがあった．X−26年，心肥大の指摘があり，X−17年に徐脈性心房細動の診断でペースメーカーを留置されている．X−9年，代謝機能障害関連脂肪肝炎（以下，MASH）の診断となった．【現病】X−10年，長男がFabry病（以下，FD）と診断されたことを契機に当科を受診し，腎生検で糸球体足細胞に泡沫化所見を認め，Fogo Scoreは1点だった．αガラクトシダーゼ活性は41.9 nmol/mgと低下あり，遺伝子型はW340XでFDの診断が確定した．以後，FDに対してアガルシダーゼβの補充療法を継続し，腎機能は保たれていた．X−1年，急激な腎機能の増悪，血尿，四肢の紫斑を認め，PR−3 ANCA1350 IU/ml, 皮膚生検より多発血管性肉芽腫（以下，GPA）の診断となった．【経過】FDによる臓器障害，GPAによる腎不全，MASHによる肝性脳症が重なることで全身状態は悪化したものの，ステロイドをはじめとした免疫抑制療法や一時的なCHDFの使用により救命することができた．【考察】W340X変異のFDでは女性であっても症状が顕在化して，腎機能は緩徐に増悪することが多い．但し，本症例ではGPAを合併したことで腎機能がより増悪してしまった．FDとGPAの合併は珍しく，既報では明確な関連性は示されておらず，本症例でも偶発的な合併の可能性が高いと考えている．

O−155
偶発的に検出されたマルベリー小体から腎生検，心筋生検を経てFabry病の診断に至った一例

[1]日本医科大学多摩永山病院腎臓内科，[2]日本医科大学多摩永山病院循環器内科，[3]日本医科大学付属病院内分泌代謝・腎臓内科，[4]日本医科大学統御機構診断病理学
服部　美奈[1]，金子　朋広[1]，柴崎　議皓[1]，杉野　健太[1]，齋藤　恒徳[2]，小谷　英太郎[2]，柏木　哲也[3]，大橋　隆治[4]，岩部　真人[3]

52歳女性．X年11月に両眼性の肉芽腫性汎ぶどう膜炎で当院眼科へ紹介となった．原因精査の尿検査でマルベリー小体が検出され，当科及び循環器内科へ紹介となった．腎症状としては尿蛋白と尿潜血は陰性だが，尿中β2MGの上昇とCre 1.03 mg/dLの腎機能障害を認めた．X年12月に腎生検を施行し，光顕で糸球体上皮細胞の腫大や泡沫状変化，尿細管上皮細胞の空砲変性を認め，電顕でmyeloid bodyやzebra bodyを認めた．また，循環器症状としては，心電図で心室期外収縮を認め，心エコーでEF 71%であるものの左室肥大や拡張機能障害を認めた．X+1年2月に心筋生検を施行し，光顕で胞体の空胞変性を認めた．さらに，αガラクトシダーゼ活性はやや低値であり，遺伝子検査でヘテロ接合体が検出された．Fabry病の確定診断に至り，酵素補充療法を施行する方針となった．【考察】腎症状，循環器症状は軽微であったが，尿検査で偶発的にマルベリー小体が検出されたことから生検につながり，早期に診断，治療に至った症例を経験したため，報告する．

O−156
成人期に新規診断され顕著な骨格筋障害を呈した腎型シスチン症の一例

[1]国立国際医療センター腎臓内科，[2]国立国際医療研究所動物実験施設
頓宮　慶泰[1]，片桐　大輔[1]，大溝　望[1]，森多　雄三[1]，松村　実美子[1]，清水　有紀子[2]，髙野　秀樹[1]，岡村　匡史[2]

【背景】シスチン症は常染色体潜性遺伝疾患で，本邦の報告は二十数例に留まる．腎移植後の長期生存に伴い遅発性にミオパチーや嚥下・呼吸障害を来すが，本邦では診断機会が限られ，未治療で成人に至った症例の合併症進展は明らかでない．【症例】30歳女性．2歳でFanconi症候群と診断されたがシスチン症は同定されず，12歳で父から生体腎移植，システアミン未導入で経過．以降，原因不明の筋力低下と嚥下・呼吸筋低下に対症療法のみ．30歳時，角膜結晶を契機に当科紹介，白血球シスチン高値で確定診断した．【経過】手内在筋優位の遠位筋萎縮と運動神経振幅低下，拘束性換気障害，嚥下内視鏡異常を認め，遠位筋優位ミオパチーを呈した．甲状腺は萎縮性低形成で機能廃絶が示唆され，骨密度低下と角膜結晶も併存した．システアミンを導入し反応性を前向きに評価中である．【結語】本例は未治療で成人に至った合併症進展を多臓器横断的に示した．遅発性合併症は治療継続例でも進行し得るが，本例は早期からの特異的治療の意義を裏付ける．特に骨格筋障害が他臓器より顕著で，治療標的の再考を促す．腎・眼に加え骨格筋を治療標的に位置づけた評価・介入法の検討が期待される．

O−157
FN1遺伝子変異関連フィブロネクチン腎症に伴うネフローゼ症候群で良好な治療経過を得た1例

[1]昭和医科大学医学部内科学講座腎臓内科学部門，[2]昭和医科大学医学部微生物学免疫学講座，[3]昭和医科大学医学部解剖学講座顕微解剖学部門
西村　智恵香[1]，金澤　伸洋[1]，伊與田　雅之[2]，阿部　一輝[1]，鈴木　泰平[1]，本田　一穂[3]，本田　浩一[1]

【背景】フィブロネクチン腎症（FNG）は*FN1*遺伝子変異に関連する稀な糸球体疾患であり治療法は確立していない．【症例】26歳女性．9歳時に蛋白尿を指摘され，11歳時の腎生検でFNGと診断された．遺伝子検査で*FN1*変異c.2918A>Gが同定され，両親には同変異を認めなかった．蛋白尿の指摘から17年後にネフローゼ症候群を発症し，RAS阻害薬および利尿薬のみでは十分な病勢コントロールが得られなかった．再生検では泡沫細胞浸潤や足細胞傷害を認めたが，新たな腎疾患の合併はなく，FNGの増悪が示唆された．プレドニゾロン，シクロスポリンA導入後に蛋白尿は1 g/gCr未満まで減少し，さらにSGLT2阻害薬の追加後，増悪なく経過している．【結語】FNGに伴うネフローゼ症候群において，免疫抑制薬を含む集約的な腎保護療法が有効であった症例を経験した．

O−158
Liddle 症候群に対しトリアムテレンに代わり ARNI（angiotensin receptor neprilysin inhibitor）が著効した兄弟例

東京科学大学病院腎臓内科
井上　和哉，森　嵩寧，萬代　新太郎，池ノ内　健，鈴木　健文，藤木　珠美，菊池　寛昭，新井　洋平，森　雄太郎，安藤史顕，飯盛　聡一郎，須佐　紘一郎，蘇原　映誠

【症例】症例は 30 歳，27 歳の兄弟．いずれも 20 代前半の健診で高血圧を指摘．X 年精査の結果，低 K 血症，低レニン・低アルドステロン血症を呈し，遺伝子検査で SCNN1B（ENaCβ）に同一の既報ナンセンス変異（c.1696C＞T：p.R566X het.）を認め，Liddle 症候群と診断した．ARB，CCB，サイアザイド投与で血圧 160/100 mmHg 前後であったが，CCB＋トリアムテレン（TMRT）へ変更後，血圧 130-150/90 mmHg 程度へ改善した．X＋6 年 3 月 TMRT の国内販売中止に伴い ARNI へ変更したところ，1 か月の経過で 100/50 mmHg 程度まで顕著な降圧を認めた．【考察】Liddle 症候群は ENaC の恒常的活性化に伴う Na 再吸収亢進が本態であり，通常の降圧薬に対し抵抗性を示す．本例では ARNI 変更後も尿 K 排泄増・尿 Na 減を認め，ENaC の抑制は解除されたが，ARNI の多様な降圧機序が ENaC 活性を上回り著効したと考えられる．TMRT の有力な代替治療の可能性につき報告する．

O−159
中枢神経症状を呈した重症志賀毒素産生大腸菌関連溶血性尿毒症症候群の一例

[1]順天堂大学附属浦安病院腎・高血圧内科，[2]順天堂大学腎臓内科
藤代　美琴[1]，高原　久嗣[1]，笹月　佑哉[1]，木次谷　真由[1]，大塚智之[1]，中山　麻衣子[1]，武藤　正浩[1]，鈴木　祐介[2]，鈴木　仁[1]

【症例】22 歳女性．韓国で生肉を摂取後，重度の下痢，血便が出現し前医に入院となったが，腎障害が急速に進行したため当院へ転院となった．血清 Cr 2.5 mg/dL，血小板 1.4 万/μL，Hb 8.9 g/dL，ハプトグロビン＜10 mg/dL であり，経過から志賀毒素産生大腸菌関連溶血性尿毒症症候群（STEC-HUS）を疑ったが，複数回の便培養で腸管出血性大腸菌は検出されなかった．補体低下も認め非典型溶血性尿毒症症候群（aHUS）が否定できず，血漿交換を施行しエクリズマブを投与した．第 5 病日に脳浮腫による右内斜視と意識障害を呈し，HUS 脳症と考えステロイド療法を施行し軽快した．血清 O157 抗体陽性が判明し三主徴候，腹部症状と併せて STEC-HUS と診断した．溶血，腎障害の改善を認め，第 27 病日に退院となった．【考察】血清 O157 抗体の測定にて診断に至った STEC-HUS の一例を経験した．STEC-HUS 脳症の治療は支持療法が基本であるが，重症例に対しステロイドやエクリズマブの使用も報告されている．STEC-HUS の治療について文献的考察を加えて報告する．

O−160
免疫性血小板減少性紫斑病の経過中に抗リン脂質抗体陽性，高度蛋白尿，腎不全を呈した 1 例

信州大学腎臓内科
岡部　拓海，原田　真，松井　大介，橋本　幸始，上條　祐司

50 歳男性．20 年前に免疫性血小板減少性紫斑病（ITP）と診断され，プレドニゾロン（PSL），アザチオプリン，エルトロンボパグで加療されていたが，血小板数は 0.2〜10.8 万/μL と低値で推移していた．1 年前の 6 月時点で血清 Cr 0.7 mg/dL だったが 11 月には Cr 2.91 mg/dL まで上昇，APTT 110 秒と著明延長，抗 CLβ2GPI 複合体抗体，ループスアンチコアグラント，抗カルジオリピン IgG 抗体陽性を認め，抗リン脂質抗体症候群（APS）の合併が疑われた．また高度蛋白尿（11.01 g/gCr）も判明した．免疫学的異常を背景とした腎障害を考慮し，PSL 40 mg/日を開始し，腎生検が必要だったが血小板数が 2.4 万/μL と低値であったため ITP に対して IVIg 療法を施行した．その後血小板数が 13.2 万/μL まで上昇し腎生検を施行した．糸球体内皮障害，高度尿細管間質線維化を認めたが，免疫グロブリンの有意沈着はなく APS による糸球体レベルの血栓性微小血管症と診断した．PSL 開始後も蛋白尿改善は乏しく，血小板数は再度 7.0 万/μL まで低下し PSL は無効と考え漸減終了する方針とした．本症例は APS 疑い症例であり腎病変は血栓性微小血管障害が主体で PSL の効果は乏しかった．APS を疑う免疫学的異常を有する腎障害においては病態把握，治療方針決定のため腎生検が重要と考えられる．

O−161
骨折を契機に atypical HUS を発症しラブリズマブ投与後 4 年間寛解を維持している 1 例

[1]順天堂大学医学部附属練馬病院腎高血圧内科，[2]順天堂大学医学部腎臓内科
官川　春子[1]，岩崎　裕幸[1]，前田　拓也[1]，福原　佳奈子[1]，狩野俊樹[2]，井尾　浩章[1]，鈴木　祐介[2]

【症例】87 歳，女性．X−4 年 4 月に転倒を契機に左大腿頸部骨折を生じ，他院入院となった．入院後に sCre 0.77 から 7.23 mg/dL と急性腎不全を認めたため，6 月に当院当科へ転院搬送となった．著明な血小板（plt）減少（7000/μL），溶血性貧血，破砕赤血球を認め，血栓性微小血管障害症（TMA）と診断し，計 8 回の単純血漿交換と計 9 回の血液透析を施行，plt 14 万/μL，sCre 2.37 mg/dL まで軽快し，透析離脱した．ADAMTS13 活性 46％で，二次性の TMA は否定的，遺伝子検査で補体制御因子の I 因子にフレームシフトを伴う変異が確認されたため，atypical HUS（aHUS）の診断となり，7 月から抗補体（C5）モノクローナル抗体製剤（ラブリズマブ）を導入した．その後は TMA 再燃を認めず，4 年後の X 年では sCre 2.83 mg/dL と透析導入には至らず経過し，血液学的寛解は維持されラブリズマブを継続中である．【考察】aHUS は補体活性経路の異常活性化により発症する．本邦においては I 因子変異の報告は無く，本症例は I 因子変異 aHUS に対しラブリズマブを 4 年間継続使用し，TMA 再燃なく透析離脱を維持できた貴重な長期経過例である．ラブリズマブの長期予後について文献的考察を加えて報告する．

O−162
ITP として加療中に TMA 所見が顕在化し aHUS の診断に至った高齢 CKD 患者の一例

東京慈恵会医科大学腎臓高血圧内科
野崎　玲央，神崎　剛，山口　裕也，畑中　彩恵子，倉重　眞大，松尾　七重，上田　裕之，坪井　伸夫，横尾　隆

【症例】高血圧症，CKD G3 で近医かかりつけ 79 歳女性．経時的な腎機能低下に伴い，X−1 年 5 月に当科を初診し，腎硬化症による CKD G5 として外来経過観察となった．X−1 年 12 月，血小板数 2.9 万/μL と著明な低下を認め，X 年 1 月に腫瘍血液内科へ入院した．骨髄検査および各種血液検査では造血器腫瘍性疾患や薬剤性血小板減少症は否定的で，免疫性血小板減少症（ITP）としての治療開始後に退院した．X 年 2 月，UN 136 mg/dL, Cre 6.27 mg/dL と腎機能増悪を認め，血液透析導入を含めた精査加療目的に当科入院した．入院後も血小板減少は遷延し，第 14 病日以降，破砕赤血球を伴う溶血性貧血が顕在化した．ADAMTS13 活性正常，STEC 関連検査陰性であった．補体 C3 低下を認め，二次性血栓性微小血管症（TMA）を示唆する所見にも乏しく，非典型溶血性尿毒症症候群（aHUS）と診断した．第 31 および 51 病日に Ravulizumab を投与し，血小板数および溶血所見は改善し，透析は週 3 回から 2 回へ減量可能となった．【考察】CKD 症例では，aHUS による腎障害が，原疾患進行として見過ごされうる．特に血小板減少を伴う症例では，TMA を鑑別に含め，溶血所見を経時的に評価する必要がある．本症例は，高齢 CKD G5 に対して，C5 阻害薬投与により血液学的改善および透析負担軽減が得られた．

O−163
DIC 様の凝固異常を呈し診断に苦慮した非典型溶血性尿毒症症候群の一例

横浜市立みなと赤十字病院腎臓内科
柳　紗英，松浦　佑美，新井　まどか，高橋　郁太，藤澤　一

【症例】医療機関受診歴に乏しい 69 歳男性．1 年前から労作時呼吸苦，ふらつきを自覚していた．呼吸困難で前医へ搬送され，著明な高血圧，急性腎障害，血小板減少および下行大動脈解離を認め，当院へ転院となった．血液検査ではフィブリノゲン低下など DIC の診断基準を満たす凝固障害を認めたが，一方で溶血性貧血，血小板減少，急性腎障害から TMA が疑われた．ADAMTS13 活性低下は認めず，STEC-HUS，二次性 TMA も否定的であったため，補体介在性 TMA（非典型的溶血性尿毒症症候群，aHUS）を疑い，第 11 病日より抗 C5 抗体薬を投与したところ，貧血，血小板数，凝固能は改善を示した．【考察】aHUS は補体第二経路の過剰な活性化を原因とする血栓性微小血管症であり，溶血性貧血，血小板減少，急性腎障害を特徴とする．一方 DIC は凝固活性の亢進と消費性の凝固障害を来す病態であるが，両者は臨床像が類似し鑑別が困難な場合がある．本症例では両者の混在を思わせる臨床像を呈しており，補体介在性 TMA を想定した治療介入を行った．抗 C5 抗体薬導入後に血小板数や溶血所見が速やかに改善したことから，本症例の病態の主座は補体介在性 TMA であったと考えられた．DIC 様凝固異常を呈する症例においても，TMA の合併を念頭に置いた早期診断，治療介入が重要である．

O−164

膜性病変の合併により高度蛋白尿を呈した IgG4 関連腎臓病の 1 例

船橋市立医療センター腎臓内科
笠原　千晶，盛田　一智，原　勇人，山口　裕之，清水　英樹

【症例】60 代男性，下肢動脈閉塞症・高血圧・脂質異常症の既往がある患者．X−1 年 4 月頃から腎機能増悪（Cr 0.8 mg/dL→1.7 mg/dL）を認めていたが，当初は蛋白尿陰性であった．X−1 年 12 月頃から浮腫増悪を認め，健康診断で蛋白尿・腎機能障害を指摘され来院した．Cr 2.3 mg/dL の腎障害，UPCR 15.1 g/gCr，Alb 1.6 mg/dL とネフローゼ症候群，尿中 β2 ミクログロブリン 49,795 μg/L の尿細管障害を認め，IgG4 231 mg/dL と上昇していた．X 年 2 月に経皮的腎生検を施行し，動脈硬化性病変を背景としつつも間質の線維化やリンパ球・好酸球浸潤を認め，浸潤細胞における IgG4/IgG 陽性細胞比は 56%であった．電子顕微鏡検査で上皮下の高電子密度沈着物を認めた．IgG4 関連尿細管間質性腎炎に膜性病変を合併したものと診断した．【考察】IgG4 関連疾患の腎病変によりネフローゼ症候群を呈した 1 例を経験した．IgG4 関連疾患の腎病変は，多くが尿細管間質性腎炎であるが，16%で膜性病変を認めるとされる．本症例はそれらの併発により腎機能障害・ネフローゼ症候群を呈したと考えられた．動脈硬化を背景とする場合にも，非特異的な経過を示した場合には IgG4 関連疾患を含む介入可能な腎炎を指摘される場合もあり，精査を検討することが重要である．

O−165

明らかな大血管病変を認めず致死的肺血栓塞栓症を来した IgG4 関連疾患の剖検例

[1]湘南鎌倉総合病院腎臓病総合医療センター，[2]湘南藤沢徳洲会病院病理検査室，[3]湘南厚木病院内科
真栄里　恭子[1]，柳内　充[1]，竹村　杏奈[2]，守矢　英和[3]，山野　水紀[1]，岡　真知子[1]，持田　泰寛[1]，石岡　邦啓[1]，大竹　剛靖[1]，日髙　寿美[1]，小林　修三[1]

【症例】70 歳代男性．糖尿病，高血圧，脂質異常症，高尿酸血症，心房細動，心房中隔欠損症術後の既往あり．呼吸苦・全身浮腫で前医入院後，腎機能低下，尿蛋白・尿潜血，IgG4 高値を認め精査目的に転院した．右腎動脈狭窄と，左腎生検で高度間質線維化と尿細管周囲への形質細胞浸潤を認め，糖尿病性腎症および動脈硬化性変化を伴う IgG4 関連腎疾患と診断した．プレドニゾロン 35 mg/日開始後自己免疫性膵炎を発症，溢水を伴い一時血液透析を要したが，右腎動脈ステント留置後透析離脱した．その後，肺炎・肺水腫を契機に透析再導入したが，急性肺血栓塞栓症による閉塞性ショックで死亡した．剖検で腎・膵・唾液腺・脾に線維化とリンパ球・形質細胞浸潤を認め IgG4 関連疾患に合致したが，大動脈・大静脈・肺動脈周囲には線維化は認めなかった．【考察】IgG4 関連疾患では大血管周囲炎や後腹膜線維症に伴う血栓症が知られるが，本症例は大血管病変を認めず致死的肺血栓塞栓症を来した．複数因子が血栓形成に関与した可能性があり，血栓塞栓症リスク評価の重要性を示唆する例と考えられた．

O−166

抗 SS-B 抗体および PR-3ANCA 陽性を呈し，シェーグレン病や ANCA 関連血管炎と鑑別に苦慮した IgG4 関連腎臓病の 1 例

[1]東邦大学医学部腎臓学講座，[2]東邦大学医学部病院病理学講座，[3]東邦大学医学部病理学講座
新留　華子[1]，山田　英行[1]，白井　綾一[1]，木村　由季子[1]，小口　英世[1]，栃木　直文[2]，三上　哲夫[3]，酒井　謙[1]

【症例】これまで腎機能障害や尿所見異常の指摘がない 42 歳男性．X−6 月に副鼻腔炎と診断され，内服加療されていた．X−1 月の健康診断で血清 Cre 2.40 mg/dL と腎機能障害を指摘され当院に紹介された．尿検査では血尿を認めず，尿蛋白は 0.8 g/gCr であったが非アルブミン尿主体であった．尿中 β2-MG は 11167 μg/l と高値を呈した．IgG4 1020 mg/dL と高値で，PR3-ANCA 陽性，抗 SS-B 抗体陽性を認めた．シェーグレン病や ANCA 関連血管炎，IgG4 関連疾患による尿細管間質性腎炎を疑い，腎生検を施行した．腎生検では，間質への炎症細胞浸潤と bird’s eye pattern を伴う線維化と，免疫組織学染色で 1 視野に 10 個を超える IgG4 陽性形質細胞浸潤を認めた．以上より，IgG4 関連腎臓病と診断した．【考察】本例は抗 SS-B 抗体や PR3-ANCA が陽性であったが，IgG4 関連腎臓病として特徴的な病理像を呈した．本症の診断には類似疾患の除外が不可欠だが，他疾患の自己抗体の陽性を伴うことがあり，臨床，画像，病理などの所見を総合して評価を行う必要がある．

O−167

グルココルチコイド治療で再燃と易感染性に苦慮し inebilizumab の適応と考えた IgG4 関連腎臓病の一例

[1]厚木市立病院腎臓高血圧内科，[2]東京慈恵会医科大学病理学，[3]東京慈恵会医科大学腎臓高血圧内科
増田　秀輔[1]，小此木　英男[1]，増田　直仁[1]，高橋　佑太[1]，中田　泰之[1]，加藤　順一郎[1]，城　謙輔[2]，坪井　伸夫[3]，上田　裕之[3]，横尾　隆[3]

【症例】76 歳男性．X−8 年，両顎下部腫脹と IgG4 高値のため Mikulicz 病が疑われ当院耳鼻科を紹介され，IgG4 関連疾患精査のため当科受診となった．BP 136/77 mmHg，IgG4 1010 mg/dL，尿蛋白 0.07 g/gCr，尿沈渣 RBC 1-4/HPF，eGFR 54.8 mL/min/1.73 m^2，尿 NAG 57 U/L，C3 54 mg/dL，C4 11 mg/dL．US で両腎萎縮傾向で膵腫大は認めず，CT で腎門部軟部増生を認めた．腎病理所見は，球状硬化率 4%，メサンギウム細胞増多や半月体は認めず．IFTA<5%で，IgG4 陽性形質細胞の巣状浸潤と浸潤細胞を取り囲む線維化を認めた．IgG4 関連腎臓病と診断し PSL 0.6 mg/kg 開始し維持量 5 mg/日とした．X−6 年，IgG4 増悪し CT で腎門部軟部増生と骨盤内膿瘍を認め，回盲部切除・膿瘍腔摘出術施行．その後 PSL 量増減し，X−5 年，肺炎，X−4 年，真菌感染，X−1 年，COVID-19 感染に対応．PSL は X−1 年より 8 mg/日としたが IgG4 増悪傾向で，X−1 ヶ月，気管支炎を併発し，CT で腎門部軟部増生が認められ，X 年，inebilizumab を導入した．【考察】IgG4 関連疾患は IgG4 陽性の形質芽細胞や形質細胞が関与し寛解と再燃を繰り返す．本症例の経過は PSL 減量では IgG4 増悪と後腹膜線維症が，PSL 増量では易感染性が問題であり，inebilizumab の適応と考えられた．

O−168

難治性ネフローゼ症候群に対するリツキシマブ投与後に Common variable immunodeficiency 様病態を呈した一例

[1]東京都立小児総合医療センター腎臓・リウマチ膠原病科，[2]防衛医科大学校小児科学講座
飯塚　裕典[1]，井口　智洋[1]，三上　直朗[1]，釜江　智佳子[2]，幡谷　浩史[1]，濱田　陸[1]

【背景】Common variable immunodeficiency（CVID）はメモリー B 細胞・形質細胞への分化障害による原発性抗体産生不全症である．難治性ネフローゼ症候群に対するリツキシマブ（RTX）投与は有害事象として低 IgG 血症が報告されるが，CVID 様病態を呈した患者の報告はない．【症例】21 歳女性．12 歳時にネフローゼ症候群を発症．14 歳時にシクロスポリン内服中に難治性ステロイド抵抗性化し RTX 単回投与により完全寛解を得た．15 歳時に RTX 再投与を受け，後療法にミコフェノール酸モフェチル（MMF）を使用し以後再発はない．17 歳時に B 細胞数回復後も低ガンマグロブリン血症が進行し，20 歳時に MMF 内服終了するも 21 歳時に IgG/IgM/IgA は全て検出感度未満となった．Fluorescence-Activated Cell Sorting（FACS）でメモリー B 細胞が減少，形質細胞が完全欠失する CVID 様病態が確認され，既知の免疫不全症の遺伝子変異は検出されなかった．21 歳時から免疫グロブリン補充療法を開始し，5 年経過した現在まで汎低ガンマグロブリン血症は持続している．【結論】RTX 投与後のネフローゼ症候群患者においても CVID 様病態の発症リスクがあるため，長期的なガンマグロブリンのモニタリングが必要である．

O−169

リツキシマブによる肝障害をウルソデオキシコール酸の併用で再投与し得た難治性ネフローゼ症候群の 1 例

日本大学医学部附属板橋病院腎臓高血圧内分泌内科
新谷　理佳子，秋谷　友里恵，山口　諒，川本　俊輔，宮里　紘太，村田　悠輔，逸見　聖一朗，阿部　雅紀

【症例】56 歳男性．X−1 年 2 月ネフローゼ症候群を発症し，腎生検の結果，微小変化型ネフローゼ症候群と診断した．ステロイドパルス療法に加え後療法としてプレドニゾロン（PSL）40 mg/日で加療した．しかし改善には至らずシクロスポリン 120 mg を併用した．治療開始 2 カ月後で治療効果判定は無効であり，リツキシマブ（RTX）の投与を行った．投与 12 日後に AST 188 U/L，ALT 1196 U/L の肝障害が出現した．RTX による肝障害と判断しグリチルリチン・グリシン・システイン配合剤で加療を行った．その後肝障害は改善し，治療開始 3 カ月後に完全寛解した．今後 RTX の投与は困難と考えミゾリビンを併用した．しかし，PSL 9 mg にて X−1 年 11 月に再発し，RTX の再投与のメリットが高いと判断した．前回 RTX による肝障害を引き起こしたため，事前にウルソデオキシコール酸内服を行い，明らかな副作用なく RTX を投与することができた．現在，有害事象なく完全寛解を維持している．【結語】RTX による肝障害があった場合にも適切な支持療法での再投与が有効な選択肢となり得た症例のため報告する．

O-170
CT アンギオ評価により安全に腎生検を施行し得た馬蹄腎合併糸球体腎炎の１例

[1]慶應義塾大学医学部腎臓内分泌代謝内科，[2]慶應義塾大学医学部病理学教室
鹿浦　直樹[1]，渡邉　拓郎[1]，中山　堯振[1]，吉本　憲史[1]，菱川　彰人[1]，萩原　あいか[1]，橋口　明典[2]，畔上　達彦[1]，林　香[1]

【症例】35 歳女性．咽頭炎罹患１か月後から下腿浮腫を自覚．前医でネフローゼ症候群と診断されたが，馬蹄腎のため腎生検困難と判断され当院紹介となった．尿蛋白は改善傾向であったが，高度の糸球体性血尿と軽度腎機能低下を認めた．補体低下や各種自己抗体は認めなかった．活動性腎炎を疑い，CT アンギオで血管走行を確認の上，浮腫出現３か月後に腎生検を施行した．光顕では巣状分節性硬化を呈し，免疫蛍光ではメサンギウムに IgG および IgA が陽性であったが，前者が若干優位であった．電顕では，メサンギウムに高電子密度沈着物を認めた．感染等を契機とした一過性の腎炎の増悪であった可能性を考え，無治療で経過観察したところ，生検後約３ヶ月で軽快した．【考察】馬蹄腎では血管走行異常により腎生検が敬遠されることがあるが，本例では事前の画像評価により安全に施行可能であった．本例では病理所見から活動性が終息した病態と判断し，免疫抑制療法を回避し得た．馬蹄腎合併例でも適切な評価のもと腎生検を行い，病態に応じた治療選択が重要である．

O-171
低補体血症および C3 陽性像を呈した特発性結節性糸球体硬化症の一例

[1]東京慈恵会医科大学葛飾医療センター腎臓・高血圧内科，[2]東京慈恵会医科大学腎臓・高血圧内科，[3]東京慈恵会医科大学病理学講座
石鍋　華梨[1]，大庭　梨菜[1]，木戸口　慧[2]，古谷　麻衣子[1]，松本啓[2]，上田　裕之[2]，丹野　有道[1]，本間　志功[3]，城　謙輔[3]，横尾隆[2]

【症例】66 歳男性．未治療の高血圧症があり，X－３年より尿蛋白を指摘されていた．X 年の健診で血圧 186/112 mmHg，尿蛋白（3＋），尿潜血（3＋）を認め当科紹介受診した．Alb 2.7 g/dL，尿蛋白 12.4 g/gCr とネフローゼ症候群を呈し，HbA1c 5.2%と糖尿病は認めなかった．血清 C3 値は 41 mg/dL と低下していた．腎生検ではびまん性の結節性病変と小血管の硬化性病変を認め，免疫染色で係蹄壁に C3 陽性像を認めたが，電顕では高電子密度沈着物を認めなかった．重喫煙歴と長期高血圧症を背景に，他の結節性病変を呈する疾患を除外し，特発性結節性糸球体硬化症（idiopathic nodular glomerulosclerosis：ING）と診断した．禁煙指導に加え，Ca 拮抗薬，RAS 阻害薬，SGLT2 阻害薬，MR 拮抗薬による保存的加療を行った．【考察】ING は喫煙・高血圧症との関連が深く，IgG や C3 の線状沈着を呈することがある．本症例は低補体血症と C3 陽性像を伴い C3 腎症との鑑別を要した点で示唆に富む症例と考え，文献的考察を加えて報告する．

O-172
グリコーゲン顆粒の蓄積を認めたリチウム腎症の２例

[1]慶應義塾大学医学部腎臓内分泌代謝内科，[2]慶應義塾大学医学部病理学教室
船木　裕規[1]，中山　堯振[1]，吉本　憲史[1]，菱川　彰人[1]，萩原　あいか[1]，橋口　明典[2]，畔上　達彦[1]，林　香[1]

【症例 1】41 歳女性．16 歳時に非定型精神病と診断され，以後炭酸リチウムを内服中．21 歳時に 0.5 g/日の蛋白尿と顕微鏡的血尿に対し腎生検を施行したが，特記所見を認めず経過観察となった．尿蛋白が 3 g/日まで増加し再度腎生検を施行した．分節性のメサンギウム融解像ないし硬化を呈し，同部及び遠位尿細管上皮にジアスターゼで消化される PAS 陽性顆粒（グリコーゲン顆粒）の蓄積を認めた．【症例 2】53 歳男性．15 年前より躁うつ病に対し炭酸リチウムを内服中．2 年前より検尿異常に乏しい進行性腎機能障害を認め，腎生検を施行した．糸球体には肥大及び硬化病変を認め，非特異的な尿細管萎縮・間質線維化を伴っていた．遠位尿細管上皮にグリコーゲン顆粒の蓄積を認めた．【考察】リチウム腎症では FSGS 病変や尿細管萎縮・間質線維化を呈する．本例もこれらに合致する所見を示しリチウム腎症と診断した．リチウムはグリコーゲン合成酵素キナーゼ 3 を抑制することが知られており，特に症例 1 では尿細管萎縮・間質線維化に先行してグリコーゲン顆粒の蓄積を認めた点が特徴的である．GSK-3 阻害によるグリコーゲン代謝障害が，リチウム腎症の病態形成に関与している可能性を示唆する貴重な症例と考えられた．

O-173
胃全摘後にシュウ酸腎症を発症し透析導入となった一例

牛久愛和総合病院腎臓内科
左近　真生子，楊川　堯基，石塚　竜太郎，石井　知子，木村伊穂利，樋口　智也，松永　恒明，石津　隆

【症例】73 歳男性，腎硬化症による慢性腎臓病 CKDG3b（血清 Cr 1.33 mg/dL）のため近医通院中であった．X－１年２月に胃癌治療のため当院外科にて胃全摘（Roux-en-Y 再建術）を施行した．術後はアスコルビン酸含有の経腸栄養剤（ツインライン NF・ラコール NF）を約８か月間使用した．術後補助化学療法はテガフール・ギメラシル・オテラシルカリウムが導入されたが X 年１月に低栄養のため中止となった．X 年２月にイレウスを呈し外科入院後，一度退院したがその後に血清 Cr 値 4.25 mg/dL となり X 年５月に外科再入院し当科転科となった．転科後も血清 Cr 上昇が進行し，精査目的に腎生検を行いシュウ酸腎症と診断した．その後，乏尿となり血液透析を開始したが，X 年６月に肺炎を発症し同月に死亡した．【考察】Roux-en-Y 再建後は腸管内からのシュウ酸吸収が亢進する．CKD やビタミン C 投与を伴う Roux-en-Y 再建後の腎機能増悪では，シュウ酸腎症を鑑別として考慮する必要がある．

O-174
尿細管間質に広範な IgA 陽性形質細胞の浸潤を認めた MGUS 合併シェーグレン症候群の一例

[1]佐渡総合病院，[2]新潟大学医歯学総合病院
鈴木　優也[1]，和田　真一[1]，高橋　恵実[2]，伊藤　由美[2]，山本卓[2]

【症例】64 歳女性．【現病歴】X－２年５月シェーグレン症候群，間質性肺炎を指摘され，X－２年９月よりプレドニゾロン 25 mg の内服が開始された．X－１年５月プレドニゾロン 5 mg まで漸減後維持となったが，その頃より血清 Cre 0.9→1.3 mg/dL と腎機能悪化傾向を認めた．X 年１月当科コンサルトとなり，精査過程で IgA-カッパー型 M 蛋白を認め MGUS の診断となった．X 年 11 月経皮的腎生検を行い，尿細管間質に IgA-カッパー鎖陽性の形質細胞の広範な浸潤を認めた．MGUS 合併シェーグレン症候群で同様の症例報告が４例みられ，その半数はステロイド治療のみで寛解が得られていたことから，まずはステロイド治療を先行させ減量の過程で再燃がみられるようであれば血液疾患の可能性を考慮し化学療法を検討していく方針とした．X＋1 年３月よりプレドニゾロン 30 mg の内服を開始し，速やかな尿中 β2MG 正常化と腎機能の改善傾向を認めた．現在ステロイドを漸減し経過観察中である．【考察】本症例の病態は稀だが類似の報告があり，膠原病に伴う免疫応答異常と単クローン性形質細胞による血液疾患の両方の要素の関連が示唆されている．治療方法は定まっておらず，今後は経過に応じて血液疾患に対する化学療法の適応を慎重に検討していく必要があると考えられる．

O-175
無症候性蛋白尿を契機に診断され，SGLT2 阻害薬による保存的加療が奏功している IgM 腎症の１例

国家公務員共済組合連合会横浜栄共済病院
大杉　卓巳，天部　一貴，小林　大志，國井　綾奈，野崎　有沙，千葉　恭司，押川　仁

【症例】67 歳男性【病歴】X－１年 10 月より尿蛋白 4＋を指摘され，11 月４日当院を紹介受診した．当院でも尿蛋白 1.15 g/gCre と検出あり，12 月４日腎生検を施行した．糸球体は 9-14 個含まれ，1-3 個が全節性硬化を認め，分節性硬化，半月体形成は認めなかった．メサンギウム細胞の増加は分節性に 1-2 個の糸球体に，基質増加は 2-3 個の糸球体に認めた．1-2 個の糸球体にてマクロファージあるいは内皮細胞などによる管内細胞増多を認めた．蛍光免疫染色にて IgM（＋），IgA（－），IgG（－），C3（－）であり，IgM がメサンギウムにびまん性に陽性であることから IgM 腎症と診断し，腎保護目的にエンパグリフロジン 10 mg を導入した．その後尿蛋白は減少傾向であり，腎機能増悪なく外来フォローを継続している．【結語】IgM 腎症は光顕的に微小変化型や巣状分節性糸球体硬化症様の所見を呈し，蛍光抗体法でメサンギウム領域への IgM のびまん性沈着を認める疾患群である．無症候性蛋白尿を契機に診断され，ネフローゼ症候群への進展前に SGLT2 阻害薬を導入することで蛋白尿の改善を得た IgM 腎症の１例を経験したため報告する．

O−176
抗凝固療法再開後に腎生検後遅発性出血を来しIVRを要したネフローゼ症候群の1例

市立青梅総合医療センター
小澤　健夫，河本　亮介，佐藤　奈々，木村　萌恵，松川　加代子

【症例】82歳女性．X−2月頃両下腿浮腫，尿蛋白，低蛋白血症を指摘され当院紹介となった．受診時 Alb 1.7 g/dL，尿蛋白 10 g/日，Cre 2.72 mg/dL，D-dimer 13.5 μg/mL と，AKI を伴うネフローゼ症候群と診断した．胸水貯留で臥位困難であり，利尿薬とプレドニゾロン 40 mg/日を先行して開始した．血栓予防目的にヘパリンも開始したが，眼底出血疑いで中止した．呼吸状態改善後，第14病日に左腎生検を施行，直後は肉眼的血尿，貧血進行，血腫増大を認めなかった．D-dimer 高値持続のため，生検5日目にヘパリンを再開したところ，生検8日目に腹部違和感，貧血進行，APTT 延長を認めた．造影 CT で腎生検後出血を認め，IVR で止血術を施行した．以後，ステロイド治療を継続し，尿蛋白，腎機能，浮腫は改善した．【考察】腎生検後出血は早期に発症するが，24時間以降の遅発性出血も稀に発症する．ネフローゼ症候群では低 Alb 血症，腎機能障害，不動などにより血栓リスクが高く抗凝固療法再開には一定の合理性がる．一方で，出血リスクも併存し，腎生検直後に明らかな出血を認めなくても抗凝固療法再開後に遅発性出血を来し得る．腎生検後に抗凝固療法を再開する際は，腹部症状，貧血進行，凝固異常を契機に遅発性出血を疑い，早期の造影 CT や IVR を検討することが重要である．

O−177
骨盤骨折を契機に抗リン脂質抗体症候群の診断に至った慢性腎臓病患者の1例

立川相互病院
阿部　巧，鈴木　創，太田　亮，関野　裕介，青木　綾香，杉田　悠，神田　やすか，小川　亜季，大石　学，小林　凡子，小泉　博史

症例は86歳男性．腎硬化症を原疾患とする CKD に対し当院外来通院中であった．転落外傷で当院へ救急搬送された．CT 検査で骨盤骨折を認め，入院となった．血液検査で APTT 102.4 秒と著明な延長を認めた．精査の結果，ループスアンチコアグラント陽性であり，造影 CT 検査で肺動脈塞栓症および両下肢深部静脈血栓症を認め，抗リン脂質抗体症候群（APS）が疑われた．バイアスピリンとワーファリン内服を開始したが，経過中に下血を認めた．下部消化管内視鏡検査を施行し，大腸腺腫を認めたが活動性出血は認めなかった．出血リスクを考慮しバイアスピリンは中止し，ワーファリン単剤で加療継続とした．骨盤骨折に対してリハビリテーションを施行し，疼痛は改善した．ADL 低下により自宅退院困難と判断し，回復期リハビリテーション病院へ転院した．APS では血栓再発予防のため長期的なワーファリン投与が必要となる．ワーファリンはビタミンK拮抗薬でありオステオカルシンのγカルボキシ化を阻害し，骨代謝へ影響する可能性がある．CKD 患者は CKD-MBD や高齢に伴う骨脆弱性を背景として骨折リスクが高い．本症例は CKD 患者における抗凝固療法と骨粗鬆症管理の両立の難しさを示唆した．

O−178
多発巨大肝嚢胞による上大静脈圧迫の治療後に尿蛋白が陰性化した一例

JA 茨城県厚生連総合病院土浦協同病院
戸田　孝之，依田　真和，児玉　達海，只縄　友香，中川　彩衣子，安原　遼，佐々木　康典，小原　由達，松井　則明

【症例】80歳代女性．X−9年他院で甲状腺乳頭癌手術，術後甲状腺衣低下症，両側副腎腺腫にて当院代謝内分泌内科，高血圧，脂質異常症で近医内科クリニック受診中であり肝臓に多発する巨大嚢胞を認めていた．当院の検尿ではX−9年は尿蛋白陰性で，X−4年までに尿蛋白2〜3＋程度が出現．当科はX−2年に近医より蛋白尿にて紹介となり経過観察中で血尿はほぼ陰性で経過，腎機能も保たれていた（CKD G2A3）．X年Y月，右に強い下肢の浮腫，疼痛にて別の他院を受診し腹部〜下肢の造影 CT 行われた．DVT は否定的で，肝部下大静脈が肝嚢胞により圧迫されており，当科へ紹介となり一時スピロノラクトン，フロセミドを処方．当科より当院消化器内科へ診療を依頼し，X年Y＋1月入院，肝嚢胞ドレナージとミノサイクリンによる癒着療法（計6回）が行われ，肝嚢胞の縮小，下肢浮腫の改善を認めた．X年Y＋1月からY＋7月まで持続して尿蛋白陰性となり当科終診．【考察】尿蛋白が先行し経過観察中に下肢浮腫を契機に巨大肝嚢胞による下大静脈圧迫が診断されその治療により浮腫改善した一例を経験した．その後尿蛋白陰性となり，蛋白尿についても下大静脈圧迫，腎の血行動態変化が影響していた可能性を考えた．

O−179
OHVIRA 症候群に合併したナットクラッカー症候群

[1]秋田大学医学部付属病院血液・腎臓・膠原病内科，[2]秋田大学医学部付属病院心臓血管外科，[3]秋田大学医学部付属病院泌尿器科
神谷　凌伍[1]，齋藤　綾乃[1]，坂口　舞[1]，金澤　達郎[1]，阿部　史人[1]，齋藤　雅也[1]，五十嵐　至[2]，小林　瑞貴[3]，高橋　直人[1]

【症例】20歳，女性．2年前より肉眼的血尿を自覚した．尿検査で尿中赤血球＞100/HPF, 尿蛋白 0.23 g/gCr を認め，CT でナットクラッカー症候群（NCS）と診断された．また，右腎無形成，重複子宮も指摘され，Obstructed Hemivagina and Ipsilateral Renal Anomaly（OHVIRA）症候群の合併も診断された．腎保護目的にロサルタンカリウムを開始した．以前より OHVIRA 症候群に伴う月経困難症を認めていたが，新たに一過性の強い左側腹部と背部痛を認め，NCS による症状と考えた．現在，左腎静脈転位術などの治療について検討中である．【考察】本症例は OHVIRA 症候群を合併した NCS 症例であるが，調べ得た範囲で同様の報告はない．NCS で持続する血尿，蛋白尿，腹痛を認める場合は侵襲的治療の適応となる場合があり本症例でも検討しているが，調べ得た限りでは NCS と腎機能低下に関連する報告は乏しい．OHVIRA 症候群による片腎症例であり，侵襲的治療の合併症も懸念され，慎重な判断を要する．

O−180
腎うっ血解除により著明な改善を認める一過性高度蛋白尿を呈した急性心不全の1例

聖マリアンナ医科大学腎臓・高血圧内科
古賀　万貴，緒方　聖友，丑丸　秀，韓　蔚，小波津　香織，柴垣　有吾

【症例】高血圧既往のある49歳男性．1か月前より呼吸困難感を自覚し，次第に起坐呼吸や全身性浮腫が出現したため当院搬送となった．入院時，収縮期血圧 200 mmHg 台の高血圧と心臓超音波検査で左室収縮能低下を認めたことから急性心不全と診断された．入院時血清 Cr 2.30 mg/dL, eGFR 25 mL/min/1.73 m2, 尿蛋白 2.7 g/gCr, 尿 Alb 1.7 g/gCr と腎機能障害およびアルブミン優位の蛋白尿を認めた．この時点での高度蛋白尿・腎障害の鑑別には高血圧緊急症も挙げられるが，身体所見および心臓超音波検査所見より著明なうっ血を認め，VExUS で高度静脈うっ血所見を認めたため，うっ血腎に伴う腎障害を疑った．直ちに降圧治療に加え，利尿薬投与を開始した結果，高血圧の改善と著明な体重減少と共に，VExUS でもうっ血所見は軽快し，尿蛋白は 0.2 g/gCr まで著明に改善した．【考察】腎静脈圧上昇を主体とする腎うっ血は，糸球体内圧や糸球体透過性に影響を及ぼし，蛋白尿増加の一因となる．本症例では降圧効果に加えて，うっ血解除に伴い蛋白尿が速やかに改善したことから，腎うっ血に伴う可逆的な糸球体透過性亢進の関与が示唆された．蛋白尿を認めた際には高度高血圧のみならず，腎うっ血も鑑別として考慮することが重要である．

O−181
非典型的 ADPKD の背景に ALG5 遺伝子変異を認めた一例

[1]市立東大阪医療センター腎臓内科，[2]神戸大学大学院医学研究科内科系講座小児科学分野
植田　高行[1]，根本　真由[1]，池永　知希[1]，徳増　由菜[1]，石関　海也[1]，高岡　聖司[1]，小堀　愛美[1]，柴田　祥吾[1]，徳田　竹千代[1]，富　量平[1]，田中　悠[2]，長野　智那[2]，森貞　直哉[2]，野津　寛大[2]，藤村　龍太[1]

【症例】症例は36歳女性．25歳頃から健診で尿蛋白を指摘されていた．エコーでは肝嚢胞の指摘はなく，両腎に複数の小嚢胞を認めた．Cr 1.42 mg/dl, eGFR 35 ml/min/m^2, 尿蛋白定性1＋，尿沈渣赤血球 1-4/HPF であり，精査目的に腎生検を施行した．光顕では被膜下に糸球体嚢胞化が散見され，尿細管間質の線維化を認めた．電顕では糸球体基底膜の軽度菲薄化を認めた．母が血液透析中である家族歴から遺伝性腎疾患を疑い，遺伝子検査を施行したところ，ALG5（asparagine-linked glycosylation protein 5）遺伝子にミスセンス変異（c.725C＞T, p.Thr242Ile）を同定した．【考察】ALG5 遺伝子は，近年 PKD1 や PKD2 以外に存在する ADPKD の原因遺伝子として提唱されており，通常の ADPKD と比較して緩徐な腎機能低下であること，腎小嚢胞および尿細管間質の線維化を認める一方で腎腫大が目立たないことが特徴的である．ALG5 変異による糖鎖修飾異常がポリシスチンの細胞内輸送障害および一次繊毛機能異常を介して嚢胞形成に関与する可能性が示唆される．非典型的 ADPKD の鑑別として ALG5 遺伝子変異の重要性を示す貴重な一例として報告する．

O−182
ALG6 遺伝子の病的バリアントを認めた稀な多発性嚢胞腎の一例

[1]国家公務員共済組合連合会虎の門病院腎センター内科，[2]虎の門病院遺伝診療センター，[3]東京科学大学腎臓内科，[4]信州大学医学部付属病院腎臓内科，[5]聖路加国際病院腎臓内科
吉本　雅俊[1]，関根　章成[1]，森　崇寧[3]，栗原　重和[4]，大庭　悠貴[1]，阿部　歩美[2]，藤丸　拓也[5]，蘇原　映誠[3]，水野　裕基[1]，山内　真之[1]，諏訪部　達也[1]，乳原　善文[1]，和田　健彦[1]，澤　直樹[1]

高血圧と高尿酸血症の既往を有する60歳男性．健康診断の腹部超音波検査で多発性腎嚢胞を指摘され，当院に紹介．血清 Cr は 1.26 mg/dL，eGFR は 46.3 mL/min/1.73 m^2 と軽度の腎機能低下．尿潜血・蛋白尿は陰性，尿細管マーカーの上昇なし．MRI では腎腫大はなく，肝臓に微小嚢胞を数個，腎辺縁部を主体に両側に多発する嚢胞を認めた．明らかな家族歴はなく，非典型的な PKD が疑われたため，遺伝学的検査を実施．ADPKD 関連遺伝子を含む 530 遺伝子パネル解析の結果，ALG6 遺伝子に新規ヘテロ接合性ナンセンス変異を同定．この変異は日本人アリル頻度データベース（ToMMo）において頻度 0.0001 と極めて稀であり，ACMG 分類にて Pathogenic と判断された．本症例では，2 年間の経過観察で腎機能の著明な低下や腎容積の増大は認められていない．ALG6 遺伝子の病的バリアントを有する ADPKD 患者の縦断的経過を明らかにした初の報告例であり，その臨床的特徴の理解に寄与するものと考えられる．

O−183
FSGS の原因検索でミトコンドリア遺伝子と PKD1 遺伝子にバリアントが検出された 30 歳代女性の一例

[1]虎の門病院腎センター内科，[2]東京科学大学病院腎臓内科，[3]虎の門病院遺伝診療センター，[4]虎の門病院病理部，[5]聖路加国際病院腎臓内科
角田　進[1]，長谷川　詠子[1]，関根　章成[1]，森　崇寧[2]，井上　典子[1]，田中　希穂[1]，乳原　善文[1]，阿部　歩美[3]，河野　圭[4]，大橋　健一[4]，藤丸　拓也[5]，蘇原　映誠[2]，澤　直樹[1]，和田　健彦[1]

【症例】30 歳代米国人女性．数年来の下腿浮腫で紹介受診された．Alb 2.4 g/dL，尿蛋白 3.43 g/gCr と著明な蛋白尿の精査のため腎生検を行ったところ，FSGS に合致する所見を認めた．原因検索のため遺伝学的検査を施行すると，ミトコンドリア遺伝子バリアント（m.5656A＞G）（ヘテロプラスミー率 0.995）が検出された．同バリアントは，ミトコンドリア病に伴う腎病変（TIN）を認めた家系で疾患原因としての報告があり，本症例の母方家系に糖尿病や脳卒中という母系遺伝を疑う家族歴からも，ミトコンドリア病である可能性が考慮された．また，ACMG criteria で Likely Pathogenic に分類される PKD1 遺伝子バリアント（c.9829C＞T）も検出されたが，明らかな腎嚢胞を認めない点に関しては，ミトコンドリア異常が腎表現型に影響を及ぼした可能性も示唆された．ミトコンドリア遺伝子と PKD1 遺伝子にバリアントを認めた FSGS の貴重な症例と考えられるため，ここに報告する．

O−184
遺伝子解析と家族歴再評価で診断に至った成人発症 ARPKD の姉弟例

[1]昭和医科大学藤が丘病院腎臓内科，[2]国民健康保険富士吉田市立病院腎臓内科
古田　優衣[1]，佐藤　友紀[1]，高橋　佑典[1]，岩下　明希[1]，米村　耀[1]，佐藤　芳憲[1]，廣瀬　真[2]，溝渕　正英[1]，井上　嘉彦[1]，小岩　文彦[1]

【はじめに】常染色体劣性多発性嚢胞腎（ARPKD）は主に小児期発症とされるが，成人期診断例も存在する．今回，家族歴の再評価と遺伝子解析が診断の決め手となった，Caroli 病合併の成人 ARPKD 姉弟例を報告する．【症例】40 歳代女性．Caroli 病で通院中，腎多発性嚢胞を指摘され当科紹介．母が 60 歳代，弟が 30 歳代後半から血液透析中であり当初は優性遺伝（ADPKD）を疑った．しかし PKD1 および PKD2 に変異は検出されず，PKHD1 遺伝子に複合ヘテロ接合体変異（Exon41 c.6794A＞T, Exon49 c.7867delT）を認めた．家族歴を再聴取したところ母の原疾患は FSGS であった．さらに弟も同一変異を有し，疾患の共分離と確実なトランス配置が証明された．CADD スコア等の計算科学的予測や機能喪失の機序を踏まえ，両変異は ACMG 基準で病的（Pathogenic）と判定され ARPKD と確定診断した．【考察】母の透析歴から ADPKD と誤認しやすい状況であったが，詳細な病歴確認と遺伝子解析により劣性遺伝家系と証明された．ARPKD は成人嚢胞性疾患の鑑別として重要であり，先入観を排した家族歴聴取と精緻なバリアント評価の両輪が的確な診断に不可欠である．

O−185
歯状核赤核・淡蒼球ルイ体萎縮症に巣状分節性糸球体硬化症を合併した末期腎不全に生体腎移植を施行した 1 例

[1]湘南鎌倉総合病院腎臓内科，[2]横浜市立大学附属病院腎臓・高血圧内科
株木　黎[1]，山野　水紀[1]，澁谷　智花[1]，持田　泰寛[1]，小林　竜[2]，日髙　寿美[1]，小林　修三[1]

【症例】10 代女性．てんかんおよび精神発達遅滞を有し，父および父方祖父に歯状核赤核・淡蒼球ルイ体萎縮症（DRPLA）の家族歴を認め，同疾患として神経内科に通院中であった．経過中に高度蛋白尿と腎機能低下を認め，腎生検で巣状分節性糸球体硬化症（FSGS）と診断された．ステロイドパルス療法，シクロスポリンおよびステロイド内服などの治療を行ったが，腎機能は進行性に低下し，末期腎不全に至り血液透析を導入した．その後，母をドナーとする生体腎移植を施行した．治療経過中，DRPLA に伴うてんかん発作の管理に難渋したが，移植後は明らかな FSGS 再発を認めず，移植腎機能は良好に維持されている．【考察】DRPLA は稀なポリグルタミン病であり，近年 FSGS との関連が示唆されている．本症例は DRPLA と FSGS の関連を支持する貴重な症例であるとともに，DRPLA に伴う FSGS による末期腎不全に対して生体腎移植を施行し，良好な経過を得た初めての報告と考えられる．【結語】DRPLA に合併した FSGS による末期腎不全に対して，腎移植は有効な腎代替療法となり得る．

O−186
術後 23 年経過したミトコンドリア遺伝子 3243A＜G 変異の母娘腎移植例

[1]東京女子医科大学卒後臨床研修センター，[2]東京女子医科大学移植管理科，[3]東京女子医科大学病理診断科
福田　舞[1]，関　桃子[1]，潮　雄介[1]，小林　静佳[1]，海上　耕平[2]，種田　積子[3]，清水　朋一[2]，眞部　俊[1]，伊藤　純[1]，片岡　浩史[1]，石田　英樹[2]，星野　純一[1]

【背景】遺伝性腎疾患が疑われる家族歴がある中での腎移植は回避されることが一般的で，その予後の報告は非常に少ない．【症例】51 歳女性．22 歳時に腎生検で巣状分節性糸球体硬化症と診断された．23 歳時に脳卒中様発作が出現し筋生検で MELAS と診断，ミトコンドリア遺伝子 3243A＜G 変異が同定され，当時は de novo と考えられた．24 歳時に血液透析を導入され，27 歳時に母親より生体腎移植を施行された．0 hr biopsy では，FSGS 病変は認めないものの，電子顕微鏡で少数のミトコンドリア形態異常とミトコンドリア腎症を示唆する GSEC を認めた．移植後 3 ヶ月には Cr 0.87 mg/dL，尿アルブミン 20.6 mg/日であった．移植後 23 年経過した現在 Cr 1.21 mg/dL と良好に保たれている．【考察】移植当時は明らかでなかったがその後の精査でドナーにもミトコンドリア遺伝子変異を指摘され，ミトコンドリア遺伝子 3243A＜G 変異の母娘腎移植となった症例である．本症例のヘテロプラスミー率はドナーで 0.1%，レシピエントは 20%，0 hr Biopsy で障害像は軽度であり，本症例はドナーのヘテロプラスミー率が低かったことが良好な予後に寄与した可能性がある．

O−187
単腎と子宮低形成を契機に迅速診断し得た非典型 Denys-Drash 症候群の 1 例

[1]東京大学医学部附属病院小児科，[2]東京女子医科大学腎臓小児科
中村　晶[1]，滝澤　慶一[1]，西村　竜哉[1]，梶保　祐子[1]，神田　祥一郎[1]，白井　陽子[2]，三浦　健一郎[2]，張田　豊[1]

【背景】WT1 遺伝子のミスセンス変異による Denys-Drash 症候群（DDS）は乳児期発症の難治性ネフローゼ症候群，Wilms 腫瘍，46,XY 性分化疾患が特徴だが，今回その特徴を満たさない一例を経験した．【症例】3 歳女児．健診で蛋白尿を指摘され受診．浮腫は認めなかったがネフローゼ症候群の診断に至りステロイドが開始された．画像上，左単腎（馬蹄腎様）と子宮低形成を認めた．寛解に至らず，ステロイド抵抗性（SRNS）として当院へ転院後，迅速に原因検索を行った．抗ネフリン抗体は陰性であった．単腎及び内性器異常から WT1 遺伝子に的を絞り Sanger シークエンスを行った結果，DDS に典型的なエクソン 9 のミスセンス変異（p.Arg467Trp）を同定し（核型 46,XX），ステロイドを漸減終了した．ACE 阻害薬，利尿薬等を導入し，腎機能は安定しており，現時点で Wilms 腫瘍の発生はない．【考察】本症例は DDS 特有のエクソン 9 変異を有しながら遅発であった．DDS における単腎の合併は稀で，46,XX で内性器異常を伴う点も含め，WT1 関連疾患の多彩な病型を示す貴重な例である．SRNS での臨床所見から標的を絞る迅速な遺伝学的アプローチは，不要な免疫抑制療法の回避・早期の適切な治療介入に直結し極めて有用である．

O−188
アポリポ蛋白 E 関連糸球体腎症の 1 例
公立置賜総合病院
新野　弘樹，田中　智視，松尾　凱

【症例】56 歳 女性【現病歴】X − 10 年より高血圧と脂質代謝異常，蛋白尿あり当科を受診．二次性の高血圧は否定的で，降圧で蛋白尿の改善あり近医フォローとなった．X 年に持続する蛋白尿と尿潜血陽性のため当科に再紹介となった．【経過】尿中赤血球 5-9/HPF と軽微な血尿，TP/Cr 3.72 g/gCr とネフローゼレベルの蛋白尿を認めた．外注検査や画像検査でも特記すべき異常を認めず，診断にむけて腎生検を施行した．糸球体の硬化像，およびメサンギウム領域を主体とした泡沫細胞の集簇が随所に認められた．リポ蛋白塞栓や膜性腎症の所見は認めなかった．アポリポ蛋白の遺伝子型は E2/E2 のホモ型であり，トリグリセリド優位の脂質代謝異常の既往もあり，アポリポ蛋白 E 関連糸球体腎症と診断した．聴取範囲内では明らかな家族歴は認めなかった．ベマフィブラートの内服を開始し現在も加療中である．【考察】アポリポ蛋白 E の変異に伴う糸球体疾患は，本症のアポ E2 ホモ接合体障害とリポ蛋白糸球体症などが特徴的である．稀な疾患であるアポリポ蛋白 E 関連糸球体腎症の 1 例について報告する．

O−189
SALL1 新規フレームシフト変異を同定した若年 CKD の一例
[1]市立東大阪医療センター腎臓内科，[2]神戸大学大学院医学研究科内科系講座小児科学分野
高岡　聖司[1]，植田　高行[1]，池永　知希[1]，根本　真由[1]，徳増　由菜[1]，石関　海也[1]，小堀　愛美[1]，柴田　祥吾[1]，徳田　竹千代[1]，富　量平[1]，田中　悠[2]，長野　智那[2]，森貞　直哉[2]，野津　寛大[2]，藤村　龍太[1]

【症例】23 歳男性．小児期より難聴・学習障害があり，指趾奇形の既往を有した．X 年，健診で腎機能低下，検尿異常を指摘され当院を受診．受診時，Cr 1.37 mg/dl，eGFR 55.9 ml/min/1.73 m^2，尿蛋白定性 2＋，尿沈査赤血球 1-4/HPF，超音波検査にて低形成腎であり，精査目的に腎生検を施行し，糸球体肥大および尿細管間質の線維化を認めた．祖父が血液透析中である家族歴に加え，腎外所見を伴う臨床像より CAKUT 関連疾患を疑い，遺伝子パネルによる次世代シーケンス解析を施行したところ，SALL1（Spalt-like transcription factor 1）遺伝子に c.1413dup のヘテロ接合性フレームシフト変異を同定した．【考察】SALL1 の機能喪失は Townes-Brocks 症候群（TBS）の原因となるが，その表現型は古典的三徴（鎖肛・耳介異常・指趾奇形）にとどまらず，TBS-BOR 様症候群や非症候性 CAKUT まで多彩である．本症例は TBS スペクトラムの非典型例で腎外所見を契機に遺伝学的解析に至り，新規フレームシフト変異によるハプロ不全が病態に寄与したと考えられる．若年 CKD や CAKUT 症例では，臓器横断的な表現型評価と遺伝学的解析の統合が診断に不可欠である．

O−190
難聴と家族歴から診断に至り，家系内で腎表現型の多様性を認めた鰓耳腎症候群（BOR 症候群）の一例
[1]川崎市立川崎病院腎臓内科，[2]慶應義塾大学病理学教室，[3]慶應義塾大学腎臓内分泌代謝内科，[4]慶應義塾大学臨床遺伝センター
川口　隆久[1]，山内　遥[1]，橋口　明典[2]，畔上　達彦[3]，小崎　健次郎[4]，安藤　孝[1]

【症例】50 歳代男性．20 歳代から難聴あり．30 歳時 Cr 1.2 mg/dL，40 歳時 1.4 mg/dL，50 歳時 2.5 mg/dL と進行性腎機能低下を認め，尿蛋白 1.6 g/日，尿潜血 ± であった．家族歴として，姉が 13 歳で透析導入，80 歳代の母は Cr 1.2 mg/dL の軽度腎機能障害を認めた．母方いとこ 6 人中，1 人が 30 歳代で透析導入，別の 1 人が 40 歳代でネフローゼ症候群を発症していた．姉，母，母方いとこ 2 人の 4 名はいずれも若年から難聴を有していた．腎超音波では軽度萎縮のほか明らかな形態異常は認めなかった．腎生検診断は FSGS, NOS の所見で，IV 型コラーゲン腎症を示唆する糸球体基底膜異常は認められなかった．難聴と家族歴を伴う病因不明の FSGS として遺伝学的検査を行ったところ，既知の *EYA1* 遺伝子 c.1319G＞A（p.Arg440Gln）のヘテロ接合性病的バリアントを認め，鰓耳腎症候群（BOR 症候群）と診断した．その後の診察で両側耳瘻孔が確認され，母にも同一バリアントを認めた．【考察】難聴と腎機能障害を呈する疾患は多様であるが，BOR 症候群では家系内で腎表現型の幅が広いことが報告されている．他疾患との鑑別の際には，耳瘻孔を含む鰓原性奇形の評価が有用と考えられる．

O−191
貧血を伴わず無症候性蛋白尿のみを呈した *AMN* 異常の兄弟例
[1]東京女子医科大学腎臓小児科，[2]山形大学小児科，[3]東京大学小児科，[4]東京女子医科大学ゲノム診療科
安藤　太郎[1]，白井　陽子[1]，中谷　諒[1]，江口　誠[2]，橋本　多恵子[1]，張田　豊[3]，山本　俊至[4]，三浦　健一郎[1]

【背景】*AMN* 遺伝子がコードする Amnionless は腸管のビタミン B12 吸収，近位尿細管の蛋白再吸収に関与する．*AMN* の病原性変異は巨赤芽球性貧血と低分子蛋白尿を特徴とする Imerslund-Grasbeck 症候群の原因となるが，蛋白尿の遺伝子検査パネルには通常 *AMN* は含まれていない．【症例】症例 1 は 12 歳男児．3 歳児検尿で約 0.7 g/gCr の持続性蛋白尿を指摘され，尿中 α1 ミクログロブリンの軽度上昇を認めた．症例 2 はその弟で 9 歳男児．7 歳時の学校検尿で約 0.5 g/gCr の持続性蛋白尿を指摘された．いずれも腎生検は実施しなかったが，全エクソーム解析で *AMN* に新規の C250W ホモ接合性変異を検出し，無症状の両親にいずれもヘテロ接合性の同変異を検出した．本変異は健常者データベースで非常に頻度が低く，表現型と共分離した．複数の in silico 解析と Missense 3D による構造解析で病的と判定した．症例に貧血はなかったが血清ビタミン B12 の低下を認めた．【考察】本症例は無症候性蛋白尿のみで貧血を呈さない非典型的な *AMN* 遺伝子変異例であり，同様の症例がこれまで 1 例のみ報告されている．無症候性蛋白尿においては低分子蛋白尿の検索を行うとともに，*AMN* を解析対象に含める必要がある．

O−192
VACTERL 連合に合併したオリゴメガネフロニアの 1 例
群馬大学腎臓・リウマチ内科
島田　温，中村　美紀，土屋　俊平，高梨　ゆり絵，竹内　沙永子，木下　雅人，諏訪　絢也，竹内　陽一，浜谷　博子，池内　秀和，金子　和光，廣村　桂樹

【症例】21 歳女性．出生時に先天異常である VACTERL 連合と診断され，左腎欠損，右遊走腎を認めていた．心室中隔欠損症，脊椎側弯症を合併し，先天性食道閉鎖と鎖肛の手術歴がある．幼少期に時折尿蛋白陽性を指摘されることがあった．妊娠 26 週より尿蛋白 1＋を認めたが高血圧はなく，血清 Cr 0.7 mg/dL 程度で推移し妊娠 41 週に経腟分娩した．分娩後も尿蛋白 2＋～3＋が持続し，分娩 1 か月後に当科を紹介受診した．身長 157.3 cm，体重 50.1 kg．尿蛋白/Cr 比 1.39 g/gCr，尿中 RBC＜1/HPF，血清 Cr 0.85 mg/dL．その後も尿蛋白/Cr 比 1.5 g/gCr 前後で経過したため受診 6 か月後に開放腎生検を施行した．光顕で糸球体密度 1.1/mm2 と低下があり，平均糸球体係蹄径 260 μm と腫大を認めた．IF は陰性，電顕で沈着物を認めなかった．低形成腎に伴うオリゴメガネフロニアの所見と考えられ，慢性腎臓病として保存的加療の方針とした．【考察】VACTERL 連合では腎尿路奇形を高頻度に合併するが，腎病理所見の報告は限られている．本症例では片腎・低形成腎に伴うネフロン数の減少を背景に，妊娠を契機として蛋白尿が顕在化した可能性が考えられた．腎生検によりオリゴメガネフロニアの所見を確認し得た貴重な症例と考え報告する．

O−193
再発性肝性脳症に対し門脈体循環シャントのバルーン閉塞下逆行性経静脈的塞栓術が奏効した ADPKD の 1 例
横浜市立市民病院腎臓内科
野々村　美康，橋元　麻里子，市倉　綾那，井上　隆，永山　嘉恭

【症例】75 歳女性【主訴】意識障害【現病歴】X − 8 年にくも膜下出血で開頭クリッピング術を実施，肝と腎に多発嚢胞を指摘され腎不全の家族歴もあり常染色体顕性多発嚢胞腎（Autosomal Dominant Polycystic Kidney Disease：ADPKD）と診断された．X 年に意識障害で入院，症候性の痙攣発作として抗発作薬を開始したが再発を繰り返し，アンモニア高値の遷延から肝性脳症を疑った．アミノ酸分析でフィッシャー比の低下を，MRI で腎静脈側副路の発達を認め，門脈体循環シャントによる肝性脳症と診断した．造影 CT で上腸間膜静脈・脾静脈合流部から左卵巣静脈を結ぶ門脈体循環シャントを認め，バルーン閉塞下逆行性経静脈的塞栓術（Balloon occluded Retrograde Transvenous Obliteration：BRTO）を行った．以後，アンモニア高値は改善し，意識障害の再発なく経過している．【考察】報告例は少ないが，ADPKD の意識障害では肝性脳症も鑑別すべきである．機序として肝嚢胞自体による非肝硬変性の門脈圧亢進が推定されている．門脈体循環シャントがある場合には BRTO が治療選択として考慮される．

O−194
維持血液透析中の常染色体顕性多発性嚢胞腎（ADPKD）患者に発症し剖検で診断された胆管癌の一例

[1]埼玉県済生会加須病院腎臓内科，[2]如月会久喜クリニック，[3]埼玉県済生会川口病院腎臓内科，[4]東京女子医科大学病院腎臓内科
田澤　勝英[1]，川口　絢美[1]，清水　優[1]，水谷　美保子[1]，梨本　友美[1]，岩谷　洋介[2]，能木場　宏彦[1]，杉浦　秀和[3]，星野　純一[4]，雨宮　伸幸[1]

【症例】73 歳男性．ADPKD による末期腎不全で 14 年前から維持血液透析中．5 カ月前から微熱，食思不振が出現し，嚢胞感染疑いとして治療されていたが改善に乏しかった．透析中にショックとなり当院へ搬送され，発熱・透析困難の精査加療目的に入院となった．CT で原発巣不明の多発肺転移病変を認めた．嚢胞感染疑いとして抗菌薬治療を開始．並行して原発不明癌の精査を進めたが，各種画像検査でも原発巣は特定できなかった．第 12 病日に発熱，肝胆道系酵素上昇を認めたが第 14 病日の透析中にショックとなり，ERCP は施行できず，抗菌薬を変更し炎症と胆道系酵素は一時的に改善したが，全身状態は徐々に悪化し，第 41 病日に死亡した．剖検にて遠位胆管から肝内胆管に進展した胆管癌（pStag IV）と診断された．【考察】原発不明多発肺転移として発見され，ADPKD に伴う多発嚢胞により原発巣の診断に苦慮した症例である．ADPKD と胆管癌の報告は稀だが，炎症反応や全身状態の悪化が持続する場合には嚢胞感染や透析関連合併症だけではなく，診断の難しい悪性腫瘍も念頭に置くことが重要である．

O−195
腎嚢胞形成の著明な左右差を有する患者への遺伝学的検査がその後の健康管理に有用と考えられた一例

[1]虎の門病院腎センター内科，[2]東京科学大学腎臓内科，[3]聖路加国際病院腎臓内科，[4]虎の門病院遺伝診療センター
志田　智義[1]，関根　章成[1]，森　崇寧[2]，藤丸　拓也[3]，阿部　歩美[4]，井上　典子[1]，長谷川　詠子[1]，田中　希穂[1]，乳原　善文[1]，蘇原　映誠[4]，澤　直樹[1]，和田　健彦[1]

【症例】30 代女性．X−5 年，右側腹部痛の精査で施行された CT で右腎に大小混在の多発嚢胞と腎腫大を認めた．左腎は微小嚢胞数個で腎サイズは正常，腎機能も eGFR 83 と保たれていた．X−3 年，外傷性右腎嚢胞出血で入院加療を要した際の問診で父方家系に透析・腎嚢胞の家族歴が判明した．60 代の父は，eGFR 54 と腎機能軽度低下あり，CT で両側に各々 10 個以下の嚢胞散在（両腎腫大なし）を認めた．非典型 ADPKD 疑いで本人と父に遺伝学的検査を施行し，双方で PKD1 に新規ヘテロミスセンスバリアント（c.529G＞A）を認め疾患原因である可能性が示唆された．同時に CAKUT の原因である JAG1 にも新規ヘテロミスセンスバリアント（c.2606T＞G）を認め，表現型に影響した可能性も示唆された．以降，他の家系員も含め ADPKD である可能性を考慮した定期的な病状評価・合併症評価ができている．【考察】片側嚢胞腎は ADPKD 診断において除外すべき病態とされている．ADPKD では本症例のように表現度の差異として著明な左右非対称性を有する可能性があるため，非典型例では遺伝学的検査が有用である．

O−196
肥満を合併した多発性嚢胞腎にチルゼパチドを投与した 2 症例

藤田記念病院
宮崎　良一，宮城　恭子，五十嵐　一彦

【症例 1】34 歳男性．11 年前に多発性嚢胞腎と診断された．10 年前よりトルバプタンを開始した．血清 Cr は当初 0.98 mg/dL であった．4 年前に Cr 1.16 mg/dL となり，ダパグリフロジン 10 mg/日の投与を開始した．X 年 2 月には Cr 1.35 mg/dL と上昇した．BMI 31.5 kg/sm の肥満を合併していたため，チルゼパチドを開始した．X 年 5 月には Cr は 1.27 mg/dL に低下し，体重は 96.7 kg から 92.7 kg へ減少，血圧は 169/104 mmHg から 145/85 mmHg へ改善した．チルゼパチドは 2.5 mg/週から 5 mg/週へ増量し，皮下注射で投与したが，有害事象は認めなかった．【症例 2】40 歳男性．15 年前に多発性嚢胞腎と診断された．6 年前よりトルバプタンを開始した．血清 Cr は当初 1.02 mg/dL であった．2 年前に Cr 1.11 mg/dL となり，ダパグリフロジン 10 mg/日の投与を開始した．X 年 4 月 Cr 1.12 mg/dL で，BMI 37.8 kg/sm の肥満を合併していたため，チルゼパチドを開始した．X 年 5 月には Cr は 1.05 mg/dL に低下し，体重は 89.1 kg から 90.3 kg へ変化し，血圧は 108/65 mmHg から 131/73 mmHg へ上昇した．チルゼパチドは 2.5 mg/週から 5 mg/週へ増量し，皮下注射で投与した．軽度の嘔気を認めたが，継続投与は可能であった．【結論】肥満を合併した多発性嚢胞腎患者 2 例にチルゼパチドを投与した結果，体重減少およびやや腎機能の改善を認めた．本剤は腎保護効果を有する可能性が示唆された．

O−197
尿酸排泄促進薬の違いによる ADPKD への効果の検討

大阪府済生会中津病院
北川　聡，西畑　光騎，伊澤　正祐，中澤　風香，大西　創平，西原　奈菜子，濱　悠馬，嶋津　啓二

【背景】常染色体顕性多発性嚢胞腎（ADPKD）において，ベンズブロマロンは動物実験で嚢胞増大抑制効果が報告されている．同系統薬のドチヌラドは CKD に対する腎保護作用が注目されているが，ADPKD に対する有用性は不明である．【目的】ADPKD に対するドチヌラド，ベンズブロマロン投与前後の腎容積（TKV），腎機能（eGFR）の推移を検討した．【対象と方法】当院でドチヌラド，ベンズブロマロンを投与した ADPKD 患者各 5 例において，投与前後の TKV 年増大率（ΔTKV），eGFR 年変化率（ΔeGFR）の変化量を比較した．連続変数は中央値［IQR］で示した．【結果】ΔTKV の変化量は，ドチヌラド群で 8.8［−2.8，9.5］，ベンズブロマロン群で −8.3［−9.3，−6.6］であり，後者で嚢胞増大抑制傾向を認めた（p＝0.222）．ΔeGFR の変化量は，ドチヌラド群で 18.0［10.1，19.6］，ベンズブロマロン群で 0.4［−7.6，5.3］であり，前者で腎機能低下抑制傾向を認めた（p＝0.310）．【考察】ベンズブロマロンでは，Anoctamin1 阻害作用による嚢胞増大抑制が報告されており，本検討でも TKV 増大抑制傾向を認めた．ドチヌラド群では TKV 増大抑制は認めなかったが，eGFR 低下抑制傾向を認めた．酸化ストレス軽減や尿細管障害抑制が関与した可能性が考えられた．少数例であり，今後の症例蓄積による検討が必要である．

O−198
分子診断により Helicobacter cinaedi を同定し得た ADPKD の難治性嚢胞感染の 1 例

慶應義塾大学医学部腎臓内分泌代謝内科
船木　裕規，中山　堯振，吉本　憲史，菱川　彰人，萩原　あいか，森本　耕吉，畔上　達彦，林　香

【症例】50 代男性．常染色体顕性多発性嚢胞腎（ADPKD）を原疾患とする CKD G4A3 で通院中．発熱，腹部不快感を主訴に受診し，CRP 28.69 mg/dL を認めた．CT で左腎腫大と周囲脂肪織濃度上昇を認め，腎嚢胞感染と診断し入院した．LVFX で治療を開始したが，腹痛および炎症反応高値が遷延した．MRI では左腎下極周囲の浮腫状変化を認めたため，抗菌薬を MEPM へ変更し，第 6 病日に CT ガイド下ドレナージを施行した．一時的に改善したが，発熱・腹痛が再燃したため，再度 MRI 検査を施行し，複数の嚢胞に感染を疑う所見を認め，第 29 病日に再ドレナージおよびチューブ留置を行った．各種培養は陰性であったが，穿刺液の遺伝子検査にて *Helicobacter cinaedi* の RNA を検出し起因菌と判断した．以後ミノサイクリン内服へ変更し第 41 病日に退院した．退院後も抗菌薬を継続し計 8 週間投与後，MRI で嚢胞の縮小を確認し終了した．【考察】ADPKD における嚢胞感染は画像診断に加え，起因菌同定および抗菌薬選択（嚢胞移行性）の点で治療に難渋する．本例は培養陰性の難治性嚢胞感染に対し，分子診断が起因菌同定の決め手となり，*H. cinaedi* による嚢胞感染として治療し得た症例である．腎嚢胞感染における診断・治療を考える上で示唆に富む症例と考えられた．

O−199
膜性腎症様の免疫蛍光所見を呈した足細胞陥入糸球体症の一例

[1]防衛医科大学校病院腎臓内分泌内科，[2]防衛医科大学校病院血液浄化療法部
内藤　亜莉沙[1]，松原　秀史[1]，坂巻　裕介[1]，水口　斉[2]，大島　直紀[1]

54 歳女性．2 ヶ月前より誘因なく下腿浮腫が出現し，前医で初めて尿蛋白 4＋を指摘され当院紹介となった．血清 Alb 1.0 g/dL，尿蛋白 8.99 g/gCr でネフローゼ症候群を呈していた．腎生検に先行して PSL 40 mg を開始した．腹部 MRI で子宮筋層に悪性を疑う所見を認め，周術期感染リスクを考慮して PSL は早期減量方針とした．治療開始 20 日で不完全寛解 I 型，42 日目に完全寛解を達成した．腎病理では PAM 染色で点刻像，小孔形成を認め，免疫蛍光染色では IgG, IgM, C1q が係蹄壁に顆粒状 1＋で，IgA, C3, C4, Fib は陰性であった．IgG サブクラスは IgG1（2＋），IgG2（1＋），IgG3 陰性，IgG4（1＋）で，膜性腎症関連抗原は NELL1（2＋），THSD7A（±）であった．膜性腎症が疑われたが，電子顕微鏡で electron dense deposit を認めなかった．子宮病変は，富細胞性平滑筋腫で NELL1 は陰性であった．血清中の抗 NELL1 抗体も陰性だった．免疫電験で基底膜内に一部認めた膜様構造物に ACTN4 陽性を認め，足細胞陥入糸球体症（PIG）と診断した．【考察】PIG の病態は未解明の部分も多く，膜性腎症や SLE との合併例や非免疫学的な機序が想定される症例も存在する．本例の免疫蛍光所見について，膜性腎症との異同の観点から文献的考察を交えて報告する．

O-200
電顕にて足細胞陥入糸球体症の診断に至った若年発症のステロイド感受性ネフローゼ症候群の１例

[1]虎の門病院腎センター内科・リウマチ膠原病科，[2]虎の門病院病理診断科
高山　初帆[1]，田中　希穂[1]，谷水　暉[1]，井上　典子[1]，関根　章成[1]，長谷川　詠子[1]，乳原　善文[1]，澤　直樹[1]，河野　圭[2]，大橋　健一[2]，和田　健彦[1]

23歳男性．過度な食事制限後，数日で両下腿浮腫を認め入院した．Alb 0.9 g/dL，Cr 0.92 mg/dL，eGFR 86.4 mL/min/1.73 m^2，尿蛋白 6.92 g/day，尿沈渣赤血球＜1/HPF であり，急性発症のネフローゼ症候群と診断した．ステロイドパルス療法および PSL 60 mg で治療を開始したところ，開始後４日目に寛解が得られた．腎生検では糸球体に有意所見を認めず，良好なステロイド反応性から微小変化型ネフローゼ症候群（MCNS）と診断された．その後の電顕では，足突起の広範な癒合像に加え，係蹄基底膜内に多発する構造物を認めた．これらは高電子密度沈着物ではなく足突起に類似しており，係蹄基底膜の厚さは 1000 nm 程度に肥厚していた．免疫蛍光では IgG が弱いながらも線状陽性を示した．これらの基底膜病変は通常の MCNS ではみられない所見であり，足細胞陥入糸球体症（PIG）にも相当すると考えられた．【考察】本症例は臨床経過および治療反応性からは MCNS として矛盾しない一方で，電顕により通常の MCNS ではみられない PIG の合併が示唆された．MCNS の延長上に PIG が存在するのか，両者の偶然の合併であるのかについては今後の検討課題である．

O-201
全身性エリテマトーデス（SLE）症例に認めたポドサイトの糸球体基底膜内陥入所見の臨床病理学的検討

福島医大・医・腎臓高血圧内科
秦　慧，大槻　勇斗，齋藤　浩孝，渡辺　秀平，守屋　伶香フローラ，小田　朗，木村　浩，東　淳子，田中　健一，風間　順一郎

ポドサイトの糸球体基底膜（GBM）内への陥入所見は，電顕で GBM 内の microsphere 様構造や microtubule 様構造として観察され，podocyte infolding glomerulopathy（PIG）として報告されている．PIG は比較的稀な所見であるが，SLE，シェーグレン症候群，全身性強皮症，膜性腎症など多様な基礎疾患で認められ，ポドサイト傷害に伴う形態学的反応として捉えられつつある．今回我々は，SLE を原疾患とする複数の症例において，電顕上，GBM 内にポドサイトの足突起成分の陥入を示唆する構造を認めた．光顕・蛍光抗体法所見および既報の議論を併せて検討すると，免疫複合体沈着および GBM リモデリングを背景に，ポドサイトの細胞骨格または細胞膜動態の異常が関与した可能性が考えられた．本発表では，自験例の病理所見を提示し，既報における PIG の臨床病理学的特徴，特に SLE 関連病変との関わりを概説する．ポドサイトの GBM 内陥入所見は，膜性ループス腎炎等におけるポドサイト障害の一表現型として注目すべき所見であり，腎生検診断において電顕評価の重要性を再認識させる所見と考えられる．

O-202
自己抗原陽性膜性腎症に足細胞陥入糸球体症様所見を認めた２例：HTRA1 陽性例および PLA2R 陽性例

[1]順天堂大学医学部腎臓内科学，[2]順天堂大学人体病理病態学，[3]日本医科大学解析人体病理学
矢ヶ崎　元洋[1]，青木　良輔[1]，高木　美幸[1]，佐伯　春美[2]，小林　敬[1]，木原　正夫[1]，合田　朋仁[1]，清水　章[3]，鈴木　祐介[1]

【症例 1】58 歳女性．55 歳時に初めて尿蛋白を指摘され，下腿浮腫を契機に当院受診．尿蛋白 3.81 g/gCr，血清 Alb 3.2 mg/dL を認め腎生検で膜性腎症（Churg stage 1）と診断した．電子顕微鏡で足細胞陥入像を認め，質量分析で HTRA1 陽性を確認した．【症例 2】64 歳女性．CREST 症候群で経過観察中，58 歳時の感冒後より尿蛋白および血尿が出現し当院紹介．尿蛋白 3.68 g/gCr，血清 Alb 3.2 mg/dL を認め腎生検で膜性腎症（Churg stage 2-3）と診断した．電子顕微鏡で足細胞陥入像を認め，PLA2R 陽性であった．【考察】両症例はいずれも自己抗原陽性膜性腎症で，電子顕微鏡で microsphere 形成や足細胞陥入像を認め，足細胞陥入糸球体症（PIG）様所見を呈した．PIG は膠原病関連腎症に合併することが多く，膜性腎症との合併例も報告されているが，自己抗原陽性膜性腎症での報告は限られている．今回，PIG 様所見を呈した自己抗原陽性膜性腎症２例について文献的考察を加えて報告する．

O-203
ペマフィブラートにて完全寛解を得たAPOE Sendai変異によるリポ蛋白糸球体症の一例

[1]川崎幸病院腎臓内科，[2]東京科学大学病院腎臓内科
大城　賢太郎[1]，小松　弘明[1]，山口　哲郎[1]，佐野　瑞樹[1]，横山　祐輔[1]，森　崇寧[2]，小向　大輔[1]

52 歳男性．X 年１月の健康診断で尿蛋白 2＋を指摘され，同年８月に当院を受診した．初診時随時尿蛋白/Cr 比は 2.71 g/gCr だが血清アルブミン値は正常であり，ネフローゼ症候群を呈していなかった．eGFRcys 76.4 mL/min/1.73 m^{2}と腎機能は保たれており，各種自己抗体，免疫グロブリン，蛋白分画に異常はなかった．確定診断のため同年10月に経皮的腎生検を施行したところ，光学顕微鏡では係蹄内腔の層状物質充満による拡張を，電子顕微鏡では係蹄内に泡沫状脂質塞栓を認めたことから，リポ蛋白糸球体症と診断した．なお，血縁に同疾患と診断された者はいない．脂質代謝関連の精査を行ったところ，apoE 11.7 mg/dL と高値であり，リポ蛋白分画ではカイロミクロン 10％と上昇を認めた．ARB および栄養指導による腎保護療法を開始し，さらに高 TG 血症（最高値 309 mg/dL）に対してペマフィブラートを導入した．TG 値は経時的に改善し，尿蛋白も並行して低下傾向を示した．ペマフィブラート開始後約６か月で随時尿蛋白/Cr 比は 0.81 g/gCr まで低下し，現在も内服治療を継続している．リポ蛋白糸球体症に対するペマフィブラート使用例は本邦を中心に報告されており，遺伝子検査結果に文献的考察を加えて本症例を報告する．

O-204
リポ蛋白糸球体腎症に対してペマフィブラート５年間継続した１例

国家公務員共済組合連合会横浜栄共済病院
國井　綾奈，大杉　卓巳，天部　一貴，山口　慧，千葉　恭司，押川　仁

【症例】53 歳男性．【病歴】X－４年より尿蛋白を健診で指摘された．X 年３月当科初診となり，初診時血清 Cr 1.10 mg/dL, eGFR 56 ml/min/1.73 m2, 尿蛋白 0.69 g/gCr であった．X 年７月に経皮的腎生検施行し，腎病理で糸球体 28 個採取し，うち７個に全節性硬化を認めた．残りの糸球体の光顕像にて係蹄の拡張，内腔に淡色性の蛋白様物質の充満，電顕像にて糸球体内皮下に脂質成分の沈着を認め，リポ蛋白糸球体腎症と診断した．X 年８月よりペマフィブラート 0.4 mg/日を開始し，１か月後に尿蛋白は陰性化した．姉兄に脂質異常症の家族歴があり，遺伝子解析にて本症例に特徴的な APOE Sendai（Arg163pro）が検出された．その後５年間同薬剤を継続しており尿蛋白陰性，eGFRslope －0.16 ml/min//1.73 m2/年で推移した．【考察】従来のフィブラート系製剤は PPARα を介した標的遺伝子以外（Off-target）のへの作用により腎機能検査異常を来すといわれており，選択的 PPARα モジュレーターであるペマフィブラートへ切り替えることにより腎機能を改善する可能性がある．また PPARα の尿蛋白の減少や腎への線維化抑制・抗炎症作用が報告されており，複合的な効果による eGFRslope の改善が期待される．

O-205
ポドサイトにFabry病様Zebra bodyを認めた慢性尿細管間質性腎炎の１例

群馬大学腎臓・リウマチ内科学
中村　美紀，山口　雅史，木下　雅人，諏訪　絢也，竹内　陽一，浜谷　博子，池内　秀和，金子　和光，廣村　桂樹

【症例】70 歳男性．50 歳代より２型糖尿病で近医通院中，HbA1c 7.5％，尿蛋白陰性，Cr 0.8 mg/dL 前後であった．８か月前にセマグルチドを追加．３か月前に眼痛・飛蚊症が出現し，ぶどう膜炎と診断され，ステロイド点眼で軽快．１か月前に Cr 1.9 mg/dL へ上昇し，同薬中止後も改善なく当科紹介．尿 RBC ＜1 個/HPF，尿蛋白 0.49 g/gCr．腎生検では，光顕で糸球体に明らかな異常はなく，尿細管萎縮と一部リンパ球浸潤を認め，慢性尿細管間質性腎炎の所見であった．免疫染色は陰性．電顕でポドサイトに Zebra body を認めた．ろ紙血で α-ガラクトシダーゼ A 活性低下はなく，Fabry 病は否定的であった．薬剤性を含む二次性ホスホリピドーシスが疑われたが，原因は特定できず，リンパ球浸潤も限定的なため経過観察とした．【考察】Zebra body は Fabry 病に特徴的であるが，薬剤性ホスホリピドーシスでも報告される．原因薬としてヒドロキシクロロキン，アミオダロン，アミノグリコシド系，スタチン等があるが，本例では既知原因薬を認めなかった．セマグルチドとの時間的関連はあるものの，同薬による Zebra body 形成の既報はなく，原因は不明であった．非 Fabry 病性 Zebra body の病的意義は未解明であり，症例蓄積と臨床病理学的検討が必要である．

O-206
造影 CT における両側腎の多発造影不良域を契機に間質性腎炎が疑われた小児クローン病の 2 例

[1]千葉県こども病院腎臓科，[2]千葉県こども病院救急総合診療科
久保川　裕友[1]，石塚　喜世伸[1]，西村　竜哉[1]，酒井　敦[2]，伊藤　貴伸[2]，夏井　款子[2]，久野　正貴[1]

【背景】クローン病に伴って間質性腎炎を認めることは少なくない．その原因としては，アミノサリチル酸製剤（5-ASA）をはじめとする薬剤が比較的多いとされるが，クローン病の腎合併症も否定できない．今回，クローン病の病勢把握を目的とした造影 CT で間質性腎炎が疑われた 2 例を経験したので報告する．【症例】症例は 16 歳男子と 17 男子．クローン病に対して，5-ASA 製剤をはじめとする初回治療を行い寛解維持していたが，クローン病の病勢と解離した炎症反応上昇が持続した．病勢把握目的に施行された造影 CT で両側腎に多発する楔状造影不良域を認め，血清 Cr 上昇，尿中 β2 ミクログロブリン（β2MG）上昇も認めたことから，間質性腎炎が疑われた．1 例は被疑薬の中止後も尿中 β2MG 高値が持続しているが，1 例は 5-ASA 製剤を中止し，尿中 β2MG は正常化した．【考察】間質性腎炎が疑われる症例で造影 CT を撮像する機会は多くない．2 例ともに，造影 CT で偶発的に発見された間質性腎炎であった．クローン病の診療において，病勢と解離する炎症反応の持続や尿中 β2MG の上昇を認める場合は，間質性腎炎の合併を考慮する必要があると考えられた．

O-207
乾酪壊死を伴わない尿細管間質性腎炎を契機に診断した腎結核の 1 例

[1]別府医療センター腎臓内科，[2]福岡大学病理部
桐田　優里[1]，菊池　秀年[1]，河野　恵美子[1]，幸松　展央[1]，上杉　憲子[2]

【症例】インドネシア出身，22 歳女性．X−2 年に小球性貧血を指摘され鉄剤を内服したが改善しなかった．X−1 年 7 月より間欠的発熱が出現し，同年 10 月に腎機能障害（Cr 1.3 mg/dL）を指摘され当科入院となった．UP 0.7 g/gCr，尿 β2MG 11867 μg/L と尿細管障害優位の所見を認め，CT で両腎腫大を認めた．IgG 高値，抗 SS-A 抗体陽性であった．腎生検では免疫沈着を認めず，乾酪壊死を伴わない大型肉芽腫と高度活動性尿細管間質性腎炎を認め，ZN 染色は陰性であった．母親に結核既往があり，T-SPOT 陽性，下部消化管内視鏡でバウヒン弁に多発性輪状潰瘍を認め腸結核が疑われたが，生検で肉芽腫は認めず，喀痰・尿結核 PCR 陰性，胸部 CT でも異常所見を認めなかった．以上より臨床的に腎結核と診断し HRZE を開始したが，副作用のため LVFX，EB，INH へ変更した．治療後，貧血および腎機能改善を認めた．【考察】腎結核は初感染時の血行性播種により腎皮質に潜伏し，長期潜伏後に再燃して発症するとされる．本例では肺病変や抗酸菌の証明を欠き，高 IgG 血症も伴ったため膠原病性疾患を含め鑑別に苦慮したが，結核曝露歴，IGRA 陽性，肉芽腫性尿細管間質性腎炎，腸管病変から総合的に腎結核と診断した．

O-208
リファンピシン使用中にワルファリン抵抗性を示し肺塞栓を発症した難治性ネフローゼ症候群の一例

仙台市立病院腎臓内科
貝塚　映，千葉　祐貴，高橋　沙矢加，山陰　浩，今田　悠介，古田　恭平，山本　多恵

【諸言】リファンピシンは CYP2C9，CYP3A4 等の肝薬物代謝酵素を誘導し，ワルファリンや直接経口抗凝固薬の作用を著明に減弱させる．【症例】81 歳男性，非結核性抗酸菌症に対してリファンピシンを内服していた．膜性腎症に対してプレドニゾロン，ミゾリビン，リツキシマブを併用するも難治性ネフローゼ症候群の状態にあり，低アルブミン血症が遷延していた．凝固時間の短縮や D ダイマーの上昇を認め，予防的にワルファリン 4 mg の内服を開始したものの，巨大中枢性下肢静脈血栓症（DVT）と肺塞栓症を発症したため，ヘパリン持続投与による治療を開始した．リファンピシンを中止後も酵素誘導作用が遷延し，最大で 5 mg のワルファリンを使用したものの PT-INR の治療域到達に 1 ヶ月以上を要した．約 1 ヶ月間のヘパリン持続投与によって DVT の縮小を認め，第 37 病日に退院した．【考察】本症例はリファンピシンによる CYP 誘導によりワルファリンの抗凝固効果が減弱し，ネフローゼ症候群という過凝固状態下で肺塞栓症を発症した一例である．薬物相互作用に起因する予防可能な重篤有害事象と考えられ，抗凝固療法中のリファンピシン使用時の厳格なモニタリングおよびリスク管理の重要性を示唆する症例として報告する．

O-209
VA シャント留置 24 年後に発症した Cutibacterium acnes によるシャント腎炎の 1 例

[1]獨協医科大学腎臓・高血圧内科，[2]獨協医科大学病理診断科
髙田　拓[1]，道添　翔太郎[1]，海賀　安希子[1]，阿部　誠[1]，小野　祐子[2]，頼　建光[1]，里中　弘志[1]，菱田　英里華[1]

【背景】シャント腎炎は VA シャントの稀な合併症である．【症例】31 歳女性．乳児期に水頭症で VP シャント，7 歳時に VA シャントを留置された．26 歳時に C. acnes による VA シャント感染を発症し抗菌薬で軽快したが，31 歳時にネフローゼ症候群と肉眼的血尿で再受診．著明な補体低下と PR3-ANCA 陽性を認め，他の自己抗体は陰性であった．腎生検で膜性増殖性病変と蛍光抗体法での C1q 優位ならびに C3・C4 の沈着，電顕で subendothelial/mesangial の高電子密度沈着物を認めた．段階的シャント抜去と抗菌薬投与により尿所見は改善した．【結語】長期留置 VA シャントでは，シャント腎炎がループス様病理像や ANCA 陽性を呈し得ることに留意し，感染源同定と早期抜去が重要である．

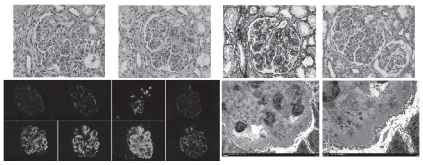

O-210
生物学的製剤の変更後にネフローゼ症候群を発症した乾癬性関節炎患者の一例

水戸済生会総合病院
武原　瑠那，山内　孝海，本多　美文，高橋　聖彦，佐藤　ちひろ，海老原　至

【症例】60 歳女性【病歴及び経過】X−20 年に関節リウマチと診断され，X−12 年から関節炎コントロール目的に Abatacept を開始された．X−4 年に皮疹が出現し乾癬性関節炎の診断に至り，X−1 年 9 月に Abatacept は Guselkumab に変更された．X 年 4 月に全身浮腫が出現しネフローゼ症候群で当院初診し腎生検で微小変化型ネフローゼを想定して治療開始した．Prednisolone（PSL）50 mg を 4 週投与時点でステロイド抵抗性の経過であり，巣状分節性糸球体硬化症（FSGS）の可能性が考えられた．治療開始 6 週で PSL 40 mg に減量し Ciclosporin（CyA）の併用を開始したところ不完全寛解 II 型まで尿蛋白減少したが，治療開始 3 ヶ月で再発した．再発後，入院安静のみで不完全寛解 II 型，尿蛋白 2 g/day 程度まで改善したが追加治療として LDL-Aperesis を合計 12 回施行したところ完全寛解を達成した．【考察及びまとめ】生物学的性製剤変更半年後に発症した 2 次性ネフローゼの可能性のある PSL 抵抗性の乾癬性関節炎患者の一例を経験した．寛解導入療法において CyA が治療に有効であったが容易に再燃を認め，再燃治療として LDL-Aperesis を追加したところ完全寛解を達成した．本例の病態及び生物学的製剤とネフローゼ症候群の発症の関連について文献的考察を加え報告する．

O-211
腹膜透析開始後に IgA 血管炎を発症し，血性廃液を認めた 1 例

地域医療機能推進機構千葉病院
杉原　裕基，長谷川　茂

【患者】89 歳，男性【経過】70 歳頃より高血圧症で近医通院，84 歳で 2 型糖尿病，88 歳時（X−1 年）に脳梗塞及び CKD 増悪傾向，同年末より呼吸困難感が出現していた．翌 X 年 Y 月に腎代替療法を予定し，Y 月 Z 日に腹膜透析カテーテル挿入術を施行した．術後は排液の混濁等なく順調に経過していたが，Z+11 日に体幹を中心に紫斑が出現し次第に四肢に拡大した．薬剤性皮疹を疑い被疑薬を中止して経過を見ていたが，Z+13 日に WBC 13500，CRP 10.5 mg/dl と上昇，また顕微鏡的血尿の出現もあり IgA 血管炎の発症と考えて PSL 40 mg を開始した．Z+14 日からは PD 排液が血性となり次第に凝血塊を伴うようになった．更に嘔吐が出現し，腹部 CT で一部小腸壁の肥厚や腸管膜に部分的な density 上昇が認められ狭窄や出血との関連を疑った．重症型血管炎と考え Z+17 日より M-PSL パルス投与を開始したところ，Z+25 日より紫斑と炎症反応は鎮静化，Z+28 日より PD 液は清澄化した．なお，Z+21〜28 日は HD を施行した．【考察】本例は以前より軽度の高 IgA 血症と CRP 微陽性が持続していたものの血尿や皮膚症状はみられなかった．PD カテーテル挿入という腹腔内への侵襲を契機として血管炎を発症したと考えられる貴重な 1 例であった．【結語】IgA 血管炎による腹腔内出血の経過を PD 排液で観察できた症例を経験した．

O-212
胸腔鏡下手術により腹膜透析を継続しえた横隔膜交通症の２例

[1]市立札幌病院腎臓内科，[2]市立札幌病院呼吸器外科
菅野　紗希[1]，大寺　紗夜[1]，麻生　里佳[1]，牧田　実[1]，島本　真実子[1]，櫻庭　幹[2]

胸腔鏡下手術により治癒した横隔膜交通症（PPC）の２症例を経験したので報告する．【症例１】40代女性．X−22年，半月体形成性糸球体腎炎による腎不全で生体腎移植を実施し，腎移植後の腎機能廃絶に伴いX−1年にPDを開始した．X年，除水量の減少と右胸水を認めたが，PD中止で胸水は消失した．PD再開で再発し，PPCと診断した．色素法により胸腔鏡下で右横隔膜菲薄部を同定し，縫縮後にポリグリコール酸（PGA）シートで被覆した．術後20日目にPDを再開した．【症例２】40代女性．IgA腎症による腎不全でPDを開始した．導入から約２か月後に呼吸困難と右胸水が出現しPPCと診断した．色素法により胸腔鏡下で右横隔膜の色素漏出部位を確認し，瘻孔を閉鎖した後PGAシートで補強した．術後14日目よりPDを再開した．【考察】PPCは，横隔膜欠損の存在や脆弱部に生じた胸腹膜の破綻，腹圧の上昇，ステロイド内服等の因子が発症に関連する．横隔膜交通部の同定は，PD再開後の再発率低下に影響すると考えられ，胸腔鏡下手術は本疾患の根治的治療として有用である．

O-213
陰嚢浮腫に対して腹膜鏡下両側ヘルニア手術を行いPD継続可能となった一例

[1]東京女子医科大学病院腎臓内科，[2]同血液浄化療法科
小橋　正俊[1]，潮　雄介[1]，平野　一[2]，中居　杏奈[1]，陶守　仁子[1]，関　桃子[1]，高橋　利奈[1]，小林　静佳[1]，真壁　志帆[1]，眞部俊[1]，伊藤　純[1]，花房　規男[2]，片岡　浩史[1]，星野　純一[1]

【症例】58歳男性【現病歴】X−11年に腎硬化症を原疾患とする慢性腎臓病を指摘された．X−2年にCr 6.32 mg/dL, BUN 51.5 mg/dLまで上昇した．その後も緩徐に増悪し，X年３月に腹膜透析（PD）が導入となった．X年７月，くしゃみによる努責を契機に左鼠径部違和感および体動困難を認め救急搬送となった．CTで左鼠径管拡大および陰嚢内液体貯留を認めた．PDカテーテル位置修復術および大網切除術を施行したが，陰嚢への透析液漏出が持続，PDを一時中断し腹膜安静としたが改善しなかった．X+1年１月，鼠径部流入口閉鎖術施行目的に入院した．腹腔鏡下に両側内鼠径輪開存を認め，両側鼠径ヘルニア根治術を施行した．術後，陰嚢水腫は消失し透析液漏出も認めず，PD継続が可能となった．【考察】腹膜透析患者では鼠径管開存により透析液が陰嚢内へ漏出し陰嚢浮腫を来すことがある．本症例では両側内鼠径輪閉鎖により漏出が消失し，PD継続が可能となった．陰嚢浮腫の原因として鼠径ヘルニアの関与を念頭に置く必要があり，流出路を特定し閉鎖することでPDを継続することができる．

O-214
同一菌による再発性腹膜透析関連腹膜炎において歯周炎を感染源と同定し得た一例

順天堂大学医学部附属順天堂医院腎臓内科学講座
嶋田　雅楽，青木　良輔，毎熊　政行，小林　敬，合田　朋仁，鈴木　祐介

【症例】77歳男性．４年前に腹膜透析（PD）導入．PD関連腹膜炎の既往が２回あるが，いずれも感染経路は特定されていなかった．今回，発熱・腹痛で受診し，排液混濁および白血球増多を認めたためPD関連腹膜炎と診断し入院した．出口部感染は認めず，胸腹部CTでも明らかな感染源は同定されなかった．抗菌薬腹腔内投与で軽快したが，排液から既往時と同一の口腔内常在菌であるStreptococcus salivariusを検出した．菌種から歯科領域感染を疑いCTを施行したところ重度歯周炎および歯性上顎洞炎を認め，感染源と判断し抜歯を行った．その後９か月再発を認めていない．【考察】本症例は同一口腔内常在菌による再発性PD関連腹膜炎であり，歯周炎からの血行性播種が示唆された．歯科診察で異常が指摘されない場合でも，起因菌から歯科領域感染を疑いCT評価を行うことは感染源同定に有用であり，感染経路不明例では重要である．

O-215
Serratia marcescensによる反復性PD関連腹膜炎後にPre-EPSを発症した一例

市立東大阪医療センター腎臓内科
池永　知希，柴田　祥吾，植田　高行，根本　真由，徳増　由菜，石関　海也，高岡　聖司，小堀　愛美，徳田　竹千代，富量平，藤村　龍太

【症例】症例は58歳男性．糖尿病性腎症による末期腎不全に対し，（X−4）年に腹膜透析（PD）導入．（X−1）年に非ムコイド型Serratia marcescensによるPD関連腹膜炎の既往を有した．X年９月に腹痛およびPD排液混濁を認め，PD関連腹膜炎として緊急入院となった．CEZ+CAZによる抗菌薬加療を開始し，PD排液培養からムコイド型Serratia marcescensが検出された．感受性に基づきLVFXへ変更したが治療反応は乏しく，第６病日にPDカテーテル抜去の上，血液透析へ移行した．その後，腹部膨満感，腹水貯留，CRP高値が遷延したため，第36病日に審査腹腔鏡を施行した．腸間膜癒着および腹膜の白色線維化，新生被膜形成を認め，Pre-EPSの病態と診断しPSL 30 mg/日の内服を開始した．その後，腹部症状および炎症反応は速やかに改善し，第56病日に退院した．【考察】本症例で検出されたムコイド型Serratia marcescensは高いバイオフィルム形成能を有し，抗菌薬耐性や炎症遷延への関与が示唆される．既往の非ムコイド株からムコイド型への形質変化ならびに反復感染がEPS発症前段階の病態形成に寄与した可能性があり，PD関連腹膜炎管理における重要な示唆を与える一例として報告する．

O-216
高齢血液透析困難例に対する腹膜透析への移行の２例

[1]慶應義塾大学医学部腎臓内分泌代謝内科，[2]慶應義塾大学医学部血液浄化・透析センター
鹿浦　直樹[1]，中山　尭振[1]，吉本　憲史[1]，菱川　彰人[1]，萩原　あいか[1]，森本　耕吉[2]，吉田　理[2]，畔上　達彦[1]，林　香[1]

【緒言】高齢における腎代替療法は，透析困難症やQOL低下を契機に再選択を要する場合がある．一般に腹膜透析（PD）から血液透析（HD）への移行が多いが，患者背景に応じてHDからPDへの移行も選択肢となる．【症例1】77歳女性．１年前に腎硬化症に対しHD導入．シャントトラブルの反復と時間的拘束によるQOL低下からPDへ移行した．残腎機能は乏しかったが，心不全徴候はなく在宅生活を維持している．【症例２】78歳女性．４か月前に糖尿病性腎症に対しHD導入．ADL低下とHD時の体位保持困難のためPDへ移行した．尿量は移行前後で維持され，全身状態は安定している．【考察】透析療法の切替は従来PD継続困難例に対するHD移行が主であったが，本症例のようにHD継続困難例へのPD移行は高齢化社会において有用な選択肢となる．症例１のように残腎機能が乏しい場合でも慎重な管理により移行可能であり，症例２のように残腎機能が保たれる症例ではより安定した管理が期待できる．高齢のHD困難例に対するPD移行は，生活背景やQOLを踏まえつつ，医学的に許容可能な範囲で行い得る有効な選択肢である．

O-217
移植腎廃絶に対して経カテーテル動脈塞栓術を施行した１例

[1]慶應義塾大学医学部腎臓内分泌代謝内科，[2]慶應義塾大学医学部泌尿器科
渡邉　拓郎[1]，杉原　晋之介[1]，岩渕　晟英[1]，中山　尭振[1]，吉本憲史[1]，菱川　彰人[1]，萩原　あいか[1]，森田　伸也[2]，畔上　達彦[1]，林　香[1]

【症例】48歳男性．IgA腎症による末期腎不全に対し，約１年間の腹膜透析を経て，母をドナーとするABO不一致腎移植を施行した．服薬アドヒアランス不良に加え，播種性帯状疱疹に伴い免疫抑制薬の減量を要した状況下で急性T細胞性拒絶反応を発症し，腎移植から13か月後に腹膜透析を再導入した．さらに３か月後，残腎機能低下と炎症反応上昇を認め，CTで移植腎腫大と周囲脂肪織濃度上昇も認めたことから急性拒絶反応と診断した．すでに移植腎機能が廃絶状態であり，再移植の希望もないことから免疫抑制薬の強化は行わず，移植腎廃絶の方針とした．経カテーテル動脈塞栓術を施行し，血液透析に移行した．【考察】移植腎廃絶において，動脈塞栓術は外科的摘除と比較して合併症率，死亡率が低いとされる．本症例では高度な炎症反応を伴う状況下で，低侵襲な塞栓術による腎廃絶が適切と判断し選択した．腎移植患者でやむを得ず廃絶を要する場合，周術期侵襲や感染リスクの観点から，塞栓術は有用な選択肢と考えられる．

O−218
服薬アドヒアランス低下を契機に移植腎機能喪失に至った二分脊椎患児の献腎移植例

[1]東京慈恵会医科大学附属病院腎臓・高血圧内科，[2]東京慈恵会医科大学附属病院泌尿器科
王　馨[1]，川邊　万佑子[1]，山本　泉[1]，大木　悠太郎[1]，林　綾香[1]，神崎　剛[1]，松本　啓[1]，柳澤　孝文[2]，都筑　俊介[2]，松尾　七重[1]，上田　裕之[1]，三木　淳[2]，丹野　有道[1]，坪井　伸夫[1]，木村　高弘[2]，山本　裕康[1]，横尾　隆[1]

【症例】二分脊椎・脊髄脂肪腫に伴う排尿排便障害のため導尿・人工肛門を要した小児例．自己導尿不良による繰り返す尿路感染症で末期腎不全となり，15 歳で献腎移植を受けた．18 歳で当科初診時 Cr 1.13 mg/dL であったが，自己導尿管理不良でその後も腎機能の増悪を認めた．19 歳のエピソード生検（Cr 2.84 mg/dL）で Borderline を認めステロイドパルス療法を行ったが，その後も肺炎や COVID-19，帯状疱疹など複数の感染症を発症した．20 歳時には家庭環境を背景とする免疫抑制薬 3 週間の中断で ABMR＋TCMR を発症し（Cr 4.23 mg/dL），血漿交換・リツキシマブ・IVIG・ステロイドパルス療法・ATG を含む集学的治療を行ったが腎機能の改善は得られず，血液透析再導入となった．【考察】本症例は二分脊椎という基礎疾患に加え，感染，服薬不良，心理社会的問題が重なり腎機能を長期に維持できなかった．小児期腎移植では，思春期以降のアドヒアランス低下を見据えた早期からの多職種介入および心理社会的支援体制の構築が重要と考えられた．

O−219
チルゼパチドによる短期間での減量後に PD 導入と腎移植に至った肥満合併 DKD の 1 例

[1]札幌中央病院腎臓内科，[2]札幌中央病院泌尿器科，[3]札幌医科大学附属病院循環器・腎臓・代謝内分泌内科，[4]札幌医科大学附属病院泌尿器科
山下　智久[1]，市原　浩司[2]，西沢　慶太郎[3]，太刀川　公人[4]，田中　俊明[4]

【緒言】肥満は腎代替療法 3 種全ての導入を妨げる要因である．我々は腹腔鏡下スリーブ状胃切除と PD カテーテル挿入・埋没を同時に行う BOREASS 手術を行ったうえで PD 導入し，最終的に腎移植へ至った症例を報告したが，すべての症例で減量手術が可能とは限らない．【症例】50 代の 2 型糖尿病合併慢性腎臓病患者．体重 105 kg, BMI 32 kg/m2 の肥満を合併し，Cr 7.0 mg/dL と全身性浮腫のため紹介入院となった．腎移植を希望していたが肥満が問題となったため，利尿薬およびチルゼパチドを用いたところ，2 週間後には体重が 96 kg まで減少した．第 15 病日に PD カテーテルを挿入し，4 週後に PD 導入として退院，腎移植施設に紹介した．その後チルゼパチドを増量し，体重は 80 kg を下回り，9 か月後に腎移植が施行された．【考察】チルゼパチドは肥満を合併する DKD に対する体重減少効果と心血管・腎転帰の改善が報告されている．本症例では，減量手術を行わずに短期間で体重減少を得て PD 導入と腎移植につなげることができた．将来的な腎移植を見据え，肥満を合併する症例ではチルゼパチドの積極的使用を検討すべきと考える．

O−220
非アルコール性肝硬変に伴う IgA 沈着と急性尿細管壊死により末期腎不全へ至った症例への腹膜透析導入の一例

[1]日本医科大学内分泌代謝・腎臓内科学分野，[2]日本医科大学統御機構診断病理学
河合　貴広[1]，荒谷　紗絵[1]，須藤　諭[1]，畠中　優人[1]，久能木　俊之介[1]，下田　奈央子[1]，平間　章郎[1]，堂本　裕加子[2]，柏木　哲也[1]，大橋　隆治[2]，岩部　真人[1]

【症例】62 歳，男性．下肢蜂窩織炎の治療で前医入院中，腹水の増加および血尿を伴う急性腎不全を認めた．急速進行性糸球体腎炎を疑われて当院腎臓内科へ転院となった．肝硬変に伴う大量腹水と診断し，腹水穿刺を行い，その後腎機能障害の精査目的に腎生検を施行した．光顕所見では尿細管上皮細胞の空胞変性や基底膜の脱落といった著明な尿細管障害を認める一方で，糸球体には特記すべき所見を認めなかった．IF ではメサンギウム領域に IgA の顆粒状沈着を認めた．肝腎症候群による腎虚血で急性尿細管壊死（ATN）に加え，肝性 IgA 腎症の合併も疑われた．後者に対してはステロイド加療を行ったが効果に乏しく，ステロイド治療は中止した．その後も大量腹水のコントロールに難渋し，肝腎症候群の病態から末期腎不全に至り腹膜透析を導入した．【考察】本症例は IgA 沈着を認めたものの糸球体活動性病変に乏しく，肝腎症候群による ATN が腎機能障害の主病態であると考えられた．腹膜透析は難治性腹水の管理を同時に行える可能性があるが，その有効性について本症例を通じて検証する．

O−221
血行動態不安定な激症型溶連菌感染症に対して長時間かつ高頻度 APD が救命に寄与した腹膜透析患者の一例

三島総合病院
小林　有俊，渡邉　佳織，木村　貴英

【背景】Group B Streptococcus（GBS）による streptococcal toxic shock syndrome（STSS）は致死率の高い重症感染症である．敗血症性ショック時に長時間かつ高頻度 APD モードで救命できた一例を経験した．【症例】糖尿病性末期腎不全に対して CAPD 施行中の 85 歳女性．右下肢痛と意識障害で搬送され，敗血症性ショックおよび呼吸不全のため人工呼吸器管理となった．右下腿の著明な腫脹・水疱形成を認め，血液培養より GBS を検出し STSS と診断した．広域抗菌薬，昇圧薬，輸液負荷を開始したが循環動態不安定のため HD 導入は難しく CAPD 継続とした．CAPD では透析不足となったため APD へ変更し長時間かつ高頻度の透析を施行した結果，HD へ移行することなく十分な除水および溶質除去が可能であり敗血症性ショックから離脱し得た．【考察】STSS では循環動態が不安定となり HD 管理が困難となる場合がある．一方 APD は血行動態への影響が少なく，長時間・高頻度透析により重症敗血症下でも安定した除水および溶質除去を行える可能性が示唆された．【結語】重症 STSS 合併 PD 患者に対し APD を用いることで HD へ移行することなく透析管理を継続し得た．APD は循環動態不安定例における有用な治療選択肢となる可能性がある．

O−222
急性大動脈解離により左腎梗塞となるも腹膜透析が継続できた一例

佐賀大学医学部腎臓内科
山崎　政虎，荒木　雅子，広松　悟，橋本　康平，野中　枝理子，吉原　万貴，福田　誠，宮園　素明

【症例】74 歳女性．抗糸球体基底膜腎炎＋ANCA 関連血管による末期腎不全で X−1 年に腹膜透析が導入された．−1 病日の夜間に腹痛を自覚し，翌日も軽快しないため近医を受診し，炎症所見高値のため当院に紹介となった．CT を撮像すると急性大動脈解離（StanfordA 型）を認め，緊急で人工血管置換術が施行された．術後はブラッドアクセスカテーテルを挿入し，血液透析を行っていた．左腎動脈に解離が波及しており，腎梗塞の所見であった．造影剤も複数回使用され，尿量低下を認めていた．それに加え術後に ADL 低下を認めており，転院で腹膜透析を受け入れる施設がごく少数という事情もあり，血液透析への移行も考慮していた．しかし，本人の腹膜透析の継続希望が強く，第 18 病日より腹膜透析と血液透析の併用を開始した．時間経過とともに徐々に尿量も増加し，第 28 病日を最後に血液透析を終了し，腹膜透析へ移行した．家族のサポートもあり，第 30 日目に自宅退院となった．【考察】急性大動脈解離による腎梗塞を発症するも腹膜透析を継続できた．時間経過で尿量改善も見込めるため長期的な経過をみての判断が必要になる．

O−223
補体依存性細胞障害試験（CDC）で T 細胞陽性かつドナー特異的抗体（DSA）陰性の生体腎移植の一例

医療法人徳洲会湘南鎌倉総合病院腎臓病総合医療センター
大森　圭偉，塚原　知樹，日髙　寿美，鳥越　浩実，山野　水紀，持田　泰寛，石岡　邦啓，真栄里　恭子，大竹　剛靖，塚本　雄介，田邉　一成，小林　修三

【背景】CDC T 細胞陽性例は急性拒絶反応のリスクが高く，生体腎移植において慎重適応とされる．今回，DSA 陰性でありながら CDC T 細胞・フローサイトメトリークロスマッチ（FCXM）T 細胞陽性を呈し，周術期介入によりクロスマッチ（XM）陰転化後に生体腎移植を施行し得た一例を経験した．【症例】IgA 腎症による慢性腎臓病患者．妻をドナーとする先行的腎移植を予定した．ABO 適合，DSA 陰性，MHC クラス I 鎖関連遺伝子 A（MICA）抗体陰性であったが，CDCT 細胞陽性/B 細胞陰性，FCXM T 細胞陽性/B 細胞陰性を認め，免疫学的高リスク症例と判断した．免疫抑制薬，リツキシマブ，血漿交換を施行した結果，移植 2 日前に XM 陰転化を確認し，生体腎移植を施行した．術後急性拒絶反応を認めず，良好な転帰を得た．【考察】DSA 陰性であっても CDC/FCXM 陽性例では，既存検査で検出困難な low-level HLA 抗体や non-HLA 抗体の関与が考えられる．特に CDC 陽性は補体活性化能を有する液性免疫リスクを反映している可能性があり，慎重な周術期管理が重要である．

O−224
腎移植後ガンシクロビル治療抵抗性サイトメガロウイルス肺炎にマリバビルが奏効した一例

山梨大学医学部附属病院腎臓内科
河原林　良旭，四方　美穂，渡邉　七海，朝比奈　謙吾，大越　貴絵，石井　俊史，小西　真樹子，高橋　和也，中島　歩

【症例】60 代男性．末期腎不全に対する献腎移植後，タクロリムス・ミコフェノール酸モフェチル・プレドニゾロンによる免疫抑制療法中であった．移植後約 6 か月後に発熱・咳嗽を契機に受診し，胸部 CT で両側多発すりガラス影を認めたため入院した．サイトメガロウイルス（CMV）アンチゲネミア陽性細胞数が著明に増加しており，CMV 肺炎と診断した．バルガンシクロビル内服を開始したが，重症臓器病変と腸管吸収不良の可能性を考慮してガンシクロビル（GCV）点滴へ変更した．その後も酸素化，炎症反応および画像所見の増悪を認めたため，GCV 治療抵抗性 CMV 肺炎と判断し，腎機能障害への懸念も踏まえマリバビル内服へ切り替えた．免疫グロブリン製剤および抗菌薬を併用したところ，炎症反応と肺野陰影は改善し，CMV アンチゲネミアも陰性化したため自宅退院した．【考察】腎移植後 CMV 肺炎は重篤化し得る．マリバビルは GCV 治療抵抗性例に対する有用性に加え，既存薬で問題となる腎機能障害や骨髄抑制が少ない点でも有用な救済治療となる可能性が示唆された．

O−225
生体腎移植後の経過観察中に進行性多発性白質脳症と診断した一例

[1]東京女子医科大学移植管理科，[2]同泌尿器科，[3]同脳神経内科，[4]ときわ会余丁町クリニック腎移植フォローセンター
齋藤　彩香[1]，海上　耕平[1]，林田　珠奈[1]，黒田　理恵[3]，西沢　蓉子[2]，八木澤　隆史[2]，星野　岳郎[3]，古澤　美由紀[4]，池口　亮太郎[3]，平井　敏仁[2]，尾本　和也[4]，清水　朋一[1]，藤堂　謙一[3]，高木　敏男[2]，石田　英樹[1]

原疾患 IgAN の 70 代男性，X−7 年生体腎移植術施行（血液型適合，クロスマッチ・ドナー特異的抗体陰性，導入免疫抑制 TAC，MMF，MP，BAX）．1 年後腎生検で拒絶反応なく，TAC トラフ 5 ng/mL 前後，MMF 750 mg, MP 4 mg 継続下，sCr 1.1〜1.25 mg/dL と安定．X−1 年大腸 B 細胞性リンパ腫の治療歴あり．X 年 7 月右下肢の動かしにくさ，歩行困難が出現，8 月に自動車事故を起こし当院搬送，大腿骨骨折加療中に構音障害や失語が出現．頭部 CT にて両側前頭葉，左頭頂葉に低吸収域，頭部 MRI にて白質に多発する FLAIR 高信号病変の経時的拡大を確認．進行性多発性白質脳症（PML）を否定できず，MMF 中止．脳生検の結果悪性所見なく，JC ウイルス（JCV）感染による核内封入体が示唆される所見及び免疫染色（SV40）所見より，PML に矛盾しないと判断．免疫抑制療法中止後も頭部病変は拡大，神経学的改善も得られなかった．腎移植は腎不全患者の Quality of Life 向上を期待できる一方，永続的な免疫抑制による合併症も多い．本症例は JCV 感染による PML であり，最近の知見に関する若干の検討も含め報告する．

O−226
尿酸結石により，生体腎移植後の尿管ステント抜去に尿アルカリ化薬を要した一例

湘南鎌倉総合病院腎臓病総合医療センター
吉見　公志，塚原　知樹，加藤　惇，日髙　寿美，田邊　一成，小林　修三

【背景】腎移植後の尿管結石発症率は 1-2%と一般集団に比して低い．【症例】48 歳男性．ADPKD による末期腎不全で X−9 年より血液透析を施行．X 年 3 月，父をドナーとした生体腎移植術および右自己腎摘出術を施行した．膀胱用量 50 mL であり尿管ステントを留置した．術後，創部疼痛緩和目的に下剤を用いていたが，飲水励行により退院前尿比重は 1.005 であった．しかし，退院後も下剤使用を継続し，術後 27 日目には尿比重 1.026 と尿濃縮を認め血尿が出現した．術後 28 日目の尿管ステント抜去時，高度の抵抗を認め抜去困難となった．血清尿酸値は正常で，CT で明らかな結石影を認めなかったが，ステントへの尿酸結石の付着を疑った．クエン酸製剤，炭酸水素ナトリウムによる尿アルカリ化を図り，腎機能増悪を呈することなく術後 31 日目に抜去できた．付着していた結石成分の 95%以上は尿酸だった．【考察】移植腎/尿管は denervation により典型的な疼痛を欠くことがあり，尿路結石はステント抜去困難の原因となる．本例では体液量低下と尿濃縮が関与した可能性が示唆された．結石の適切な内科的治療を行えば，移植腎機能の低下や腎瘻造設を回避できる可能性がある．【結語】腎移植後は尿路結石の可能性に常に留意する必要がある．

O−227
移植腎において比較的軽度の血圧上昇下に発症した腎限局性血栓性微小血管症の 1 例

[1]慶應義塾大学医学部腎臓内分泌代謝内科，[2]慶應義塾大学医学部泌尿器科，[3]慶應義塾大学医学部病理学教室
三崎　美佳[1]，杉原　晋之介[1]，畔上　達彦[1]，中山　尭振[1]，萩原　あいか[1]，吉本　憲史[1]，菱川　彰人[1]，森田　伸也[2]，橋口　明典[3]，林　香[1]

【症例】52 歳男性．悪性高血圧（230/160 mmHg）を原疾患として末期腎不全に至り，約 2 年間の腹膜透析後に生体腎移植を施行された．移植後 16 か月で高度の腎機能障害（Cr 4.90 mg/dL）を認めた．血圧は 140-170/90-105 mmHg に留まり，血小板減少や溶血性貧血は認めなかった．腎生検でメサンギウム融解と細動脈の浮腫性内膜肥厚を認め，腎限局性血栓性微小血管症（TMA）と診断した．DSA 陰性かつ C4d 陰性であり，カルシニューリン阻害薬の血中濃度も至適であった．アジルサルタン導入後に腎機能は改善した（Cr 3.05 mg/dL）．【考察】移植腎では除神経や免疫抑制薬の影響により血圧自己調整能が障害され，古典的悪性高血圧の基準を満たさない全身血圧下で TMA をきたす可能性が示唆された．移植後の腎限局性 TMA では，拒絶反応や薬剤性等を除外した上で，高度の腎機能障害下でもレニンアンジオテンシン系抑制薬の導入を積極的に検討するべきである．

O−228
24 mm の移植腎膿瘍に対して経皮的ドレナージ及び抗菌薬加療を併用して加療した一例

[1]浜松医科大学第一内科，[2]浜松医科大学血液浄化療法部
小川　貴大[1]，青木　太郎[2]，塩崎　友里子[1]，近末　綾子[1]，片橋　尚子[1]，辻　尚子[1]，石垣　さやか[2]，岩倉　考政[1]，磯部　伸介[2]，藤倉　知行[1]，大橋　温[1]，安田　日出夫[1]

【症例】53 歳女性．ループス腎炎による末期腎不全に対し，X−2 年に夫をドナーとする ABO 不一致先行的生体腎移植を施行した．X 年 2 月初旬より 38℃台の間欠的な発熱を認め，入院 3 日前から尿混濁も自覚した．当科受診時，膿尿・細菌尿，単純 CT 検査で移植腎周囲脂肪織濃度上昇と移植腎低吸収域を認め，移植腎盂腎炎としてセフメタゾールを開始した．しかし発熱が遷延し，腹部超音波検査および造影 CT 検査で移植腎膿瘍と診断した．膿瘍は最大 24 mm であったが穿刺可能部位と判断しドレナージを実施した．尿およびドレナージ検体から ESBL 産生大腸菌を検出し，セフメタゾールを 3 週間継続で治癒した．【考察】移植腎膿瘍の標準治療は確立していない．本症例ではリスク因子として女性，免疫抑制療法下，拒絶反応・移植腎盂腎炎の既往が該当する．自己腎膿瘍では 5 cm 超がドレナージの適応とされる．一方，移植腎膿瘍でのドレナージ基準は定まっていないが，3 cm 未満でも安全性が確保できればドレナージは感染制御，起因菌同定，治療期間短縮に有効な治療法と考えられる．

O−229
ステロイド抵抗性ネフローゼ症候群で発症したびまん性メサンギウム増多型 C1q 腎症の小児例

[1]東京慈恵会医科大学小児科学講座，[2]東京慈恵会医科大学病理学講座
坂口　晴英[1]，三輪　沙織[1]，林　未央[2]，本間　志功[2]，城　謙輔[2]，平野　大志[1]

【背景】C1q 腎症は，免疫蛍光染色法でメサンギウム領域に C1q 優位の沈着を認め，臨床症状・徴候，血清学的所見で全身性エリテマトーデス（SLE）の所見を呈さない糸球体疾患と定義される．また，光顕にてびまん性メサンギウム増多（DMH）を呈する割合は 12%程度と比較的稀である．【症例】12 歳女子．全身浮腫にて前医紹介．尿蛋白/Cr 3.26 g/gCr，血清 Alb 2.0 g/dL を認め，ネフローゼ症候群と診断した．血尿，高血圧，腎機能障害，低補体血症は認めず，抗核抗体は陰性であった．国際法に準じてプレドニゾロン治療を開始したが，ステロイド抵抗性であり，当院に転院となった．ステロイドパルス療法およびシクロスポリンを開始し，寛解を得た．腎生検を実施し，光顕では DMH を認め，免疫蛍光染色では IgG（+），IgA（±），IgM（+），C3（+），C1q（2+），電顕ではメサンギウム領域に高電子密度沈着物が認められ，以上から DMH 型 C1q 腎症と診断した．【考察】DMH 型 C1q 腎症は，無症候性蛋白尿で発見されることが多く，ステロイド抵抗性ネフローゼ症候群を呈することは極めて稀である．本症例においては，SLE も鑑別に注意深く経過観察をしている．

O−230

若年進行性腎不全から NPHP1 欠損ネフロン癆と診断し透析導入後に網膜病変を呈した 1 例

昭和医科大学藤が丘病院腎臓内科
高橋　侑子，古田　優衣，相羽　萌子，永尾　磨秀，岩下　明希，梶尾　知信，河西　恵州，佐藤　芳憲，大城　剛志，溝渕正英，小岩　文彦

【背景】ネフロン癆（NPHP）は若年性末期腎不全を来す遺伝性疾患である．今回，成人期に発見され，遺伝子解析で NPHP1 欠損と診断，後に網膜色素変性症を疑った例を報告する．【症例】20 歳代，男性．【臨床経過】学校健診で検尿異常の指摘はなかったが，高値血圧を指摘されていた．2 年前より収縮期血圧 140 mmHg 台と高血圧を認め，1 年前より尿蛋白陽性を指摘され，二次健診で血清 Cre 2.17 mg/dL の腎機能障害を認めたため当院を紹介された．腎生検では糸球体に特記すべき異常はなく，若年発症で進行性の腎不全精査目的に遺伝子解析を行なった．遺伝子解析にて NPHP1 両全遺伝子欠損を認めネフロン癆と診断した．保存的加療を継続したが，腎生検後 7 年で血液透析導入となった．同時期より視力低下を自覚し，眼科で網膜色素変性症が疑われ，NPHP の背景から厳重にフォロー中である．【考察】本例では腎生検で特徴的所見に乏しかったが，若年進行性腎不全を契機に遺伝学的診断へ至った．NPHP1 欠損例では腎外病変が経時的に顕在化する可能性があり，長期的な全身評価が重要である．

O−231

ESKD 前に早期の腹膜透析を導入した *ACTN4* 異常の小児例

[1]埼玉県立小児医療センター腎臓科，[2]神戸大学小児科
平岡　由衣[1]，櫻谷　浩志[1]，野津　寛大[2]，藤永　周一郎[1]

【緒言】*ACTN4* 異常による FSGS は思春期から成人発症例が多いが，幼児期にステロイド抵抗性ネフローゼ症候群（NS）で発症し，急速に腎機能が低下する症例も存在する．既報の多くは積極的な免疫抑制療法施行後，あるいは ESKD 移行後に診断されている．【症例】7 歳男児．腎疾患の家族歴なし．3 歳児検尿で尿蛋白指摘．非 NS（血清アルブミン値＞3 g/dL）だが，高度蛋白尿（UPCR ＞2 g/gCr）が持続し，腎生検にて FSGS（NOS variant）と診断．次世代シーケンサー（NGS）にて，*ACTN4* に病原性バリアント p.Glu254_Ala256del を de novo に同定．RAS 阻害薬を開始したが 5 歳時から NS を呈し，徐々に腎機能も低下した．PD 導入の 1 か月前から浮腫が増悪し，胸腹水が出現し ADL 低下，アルブミン補充のため入院を要した．CKD stage 4 であったが，早期に PD 導入し，浮腫は消失しアルブミン補充も不要となった．【考察】本症例では幼児期に遺伝性 FSGS を早期診断したことで，重篤な有害事象を来し得る免疫抑制療法を回避することができた．また，ESKD 進行前に PD を導入したことで浮腫コントロールおよび ADL の改善が得られた．*ACTN4* 異常による FSGS は免疫抑制療法への反応性が乏しく，腎移植後再発率も低いことから，NS 移行前の NGS による早期遺伝学的診断と ESKD 進行を見据えた早期腎代替療法介入が重要と考えられた．

O−232

TTC21B 関連 FSGS の小児に対する RAS 阻害薬の有効性

[1]埼玉県立小児医療センター腎臓科，[2]神戸大学小児科
関根　麻衣[1]，櫻谷　浩志[1]，長野　智那[2]，野津　寛大[2]，藤永　周一郎[1]

【背景】*TTC21B* は尿細管上皮やポドサイトに発現する IFT139 をコードし，その異常はネフロン癆や FSGS を起こす．RAS 阻害薬はポドサイトパチーに対し腎保護効果が期待されるが，*TTC21B* 関連 FSGS に対する有効性は不明である．【症例】10 歳女児．胎児期に内臓逆位を指摘され，出生後，心室中隔欠損症，両側重複腎盂，左膀胱尿管逆流症も認めた．1 歳から無症候性蛋白尿が出現，4 歳時に高度蛋白尿（UPCR＞1 g/gCr）となり，腎生検で尿細管間質病変を伴う FSGS（tip variant）と診断，遺伝子検査で *TTC21B* 複合ヘテロ接合体変異〔c.379G＞A, p（Ala127Thr），c.3224_3225insGAAACTGT, p（Gly1076Lysfs＊29）〕を認めた．5 歳から RAS 阻害薬を導入したが，Cre 上昇および高 K 血症のため 9 歳時に中止．4.3 年間の投与で UPCR は 0.5 g/gCr 前後に低下したが，ΔeGFR（mL/min/1.73 m^2/年）は投与中 −12.3，中止後 −11.7 であり，腎機能低下速度の明らかな改善はなかった．【考察】RAS 阻害薬は KDIGO ガイドラインで蛋白尿を伴う FSGS に対する支持療法として推奨されているが，小児保存期腎不全ネフロン癆患者では末期腎不全進行のリスク因子であったとの報告もある．本症例のような尿細管間質病変を伴う *TTC21B* 関連 FSGS では，RAS 阻害薬により蛋白尿は減少したが Cre 上昇や高 K 血症などの有害事象を認め，明らかな腎保護効果は乏しいと考えられた．

O−233

FSGS 診断時に明らかな血小板減少を伴わず末期腎不全へ移行した MYH9 異常症の小児例

[1]埼玉県立小児医療センター腎臓科，[2]東京女子医科大学腎臓小児科，[3]神戸大学小児科
櫻谷　浩志[1]，藤永　周一郎[1]，白井　陽子[2]，長野　智那[3]，三浦健一郎[2]，野津　寛大[3]

【背景】MYH9 異常症は先天性巨大血小板性血小板減少症，進行性腎障害，難聴を三徴とする常染色体顕性遺伝性疾患である．通常は新生児・乳幼児期に血小板減少・出血傾向で発見され学童期以降に蛋白尿が出現し進行性腎障害を呈する．【症例】15 歳男児．腎疾患の家族歴なし．7 歳の学校検尿で蛋白尿指摘．高度蛋白尿（UPCR＞1）持続し腎生検で FSGS（perihilar variant，基底膜の菲薄化や網目状変化なし）と診断（血小板 14.4 万/μL）．RAS 阻害薬開始したが 13 歳でネフローゼ症候群へ移行（血小板 14.4 万/μL）し，14 歳時に末期腎不全となり PD 導入（血小板 17.5 万/μL）となった．PD 導入 1 年後に血小板著減（5 万/μL）し，巨大血小板はなかったが，全ゲノム解析にて MYH9 の exon 22 に c.2680G＞A（p.Glu894Lys, E894K）を de novo で検出し MYH9 異常症と診断，トロンボポエチン受容体作動薬で改善後に生体腎移植を行い，現在移植腎機能は良好である．【考察】本症例は coiled-coil tail domain に位置するバリアントであり腎症優位の表現型を呈したと考える．また，血小板の形態異常を認めず末期腎不全後に血小板減少が著明となった初めての症例であった．遺伝性 FGSG の鑑別として，明らかな血小板減少がなくても MYH9 異常症を入れる必要がある．

O−234

C3 腎症におけるシクロスポリン（CyA）腎毒性と再生検評価に基づくイプタコパン導入例

[1]獨協医科大学腎臓・高血圧内科，[2]獨協医科大学病理診断科，[3]とちぎメディカルセンターしもつが
菱田　英里華[1]，小野　祐子[2]，長田　太助[3]，頼　建光[1]

【背景】C3 腎症は補体代替経路異常による稀な糸球体疾患である．【症例】12 歳男児．蛋白尿，血尿，低補体血症で発症し，腎生検で膜性増殖性病変と C3 優位沈着を認めた．ステロイドで部分寛解を得たが減量で再燃．2 年後に CyA 導入．4 年後の再生検で C3 沈着持続と CyA 腎毒性を確認，MMF 追加後も低補体血症と蛋白尿が持続した．9 年後の 3 回目生検で CyA 腎毒性進行を認め，従来治療での補体制御は困難と判断し 10 年目にイプタコパンを導入．すみやかに CyA 中止し，半年でプレドニゾロンを 15→7.5 mg へ減量するも尿蛋白増加なく，低値であった C3 も改善した．【結語】長期免疫抑制下の C3 腎症で再生検評価に基づく補体標的治療への切替により免疫抑制薬減量が可能となった．

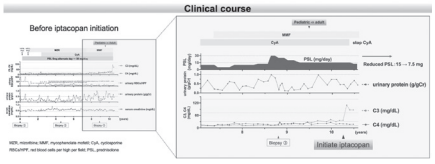

O−235

C3 腎症に自己免疫疾患様特徴を伴いイプタコパンを導入した 1 例

[1]獨協医科大学腎臓・高血圧内科，[2]獨協医科大学病理診断科，[3]名古屋大学腎不全システム治療学寄附講座，[4]とちぎメディカルセンターしもつが
菱田　英里華[1]，小野　祐子[2]，水野　正司[3]，長田　太助[4]，頼　建光[1]

【症例】11 歳時に顕微鏡的血尿と低補体血症を指摘．抗核抗体 160 倍，抗 dsDNA 抗体陰性．14 歳時に関節炎・リンパ節腫脹が出現し SLE として免疫抑制療法を開始．経過中に蛋白尿が出現し，9 年後の腎生検で C3 腎症と診断した．遺伝子異常・自己抗体は陰性，膜侵襲複合体（C5b-9）は高値であった．プレドニゾロン，ミコフェノール酸モフェチル，ヒドロキシクロロキン併用下で蛋白尿は 0.2 g/gCr へ改善したが C3 低値は持続し，プレドニゾロン減量で 1.5 g/gCr へ増悪した．若年例のため 24 歳時にイプタコパンを開始，3 ヶ月後再燃なく，血清 C3 値も改善した．【結語】若年 C3 腎症に対する補体標的治療はステロイド減量に有用である可能性が示唆された．

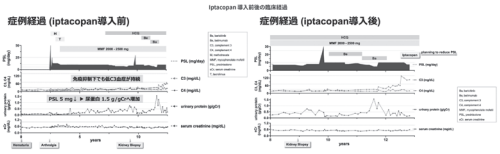

O−236
イプタコパンによる加療を行った C3 腎症の 3 例

東京女子医科大学病院腎臓内科
安藤　凪紗，高橋　利奈，中居　杏奈，陶守　仁子，関　桃子，潮　雄介，小林　静佳，真壁　志帆，眞部　俊，伊藤　純，片岡　浩史，星野　純一

【背景】C3 腎症は補体第 II 経路の異常活性化を基盤とする進行性疾患であり，確立した治療法がなく予後不良とされる．特に慢性変化進行後は不可逆的となるため，早期介入が重要と考えられる．イプタコパンは初の経口補体第 II 経路阻害薬である．【症例】症例 1：64 歳男性．42 歳頃に膜性増殖性糸球体腎炎（MPGN）と診断されたが，腎機能障害のため 63 歳で再生検し C3 腎症と診断された．尿蛋白 0.8 g/gCr の段階でイプタコパンを導入し 6 か月後，尿蛋白 0.3 g/gCr へ改善した．症例 2：21 歳女性．17 歳時に MPGN と診断．治療に難渋したため 18 歳で再生検し C3 腎症と診断．尿蛋白 5.75 g/gCr の時点でイプタコパン導入し，6 か月後 3.79 g/gCr まで改善した．症例 3：43 歳男性．10 歳頃に MPGN と診断．41 歳時に再発し，再生検し C3 腎症と診断．プレドニゾロンやシクロスポリンに抵抗性で，尿蛋白 8.35 g/gCr の時点でイプタコパン導入し，5 か月後，0.84 g/gCr と著明に改善した．【考察】本症例ではいずれもイプタコパンにて尿蛋白の改善を認め，補体制御による治療効果が示唆された．特に，従来治療抵抗例においても効果を認めた点は重要である．【結語】イプタコパンは C3 腎症に対し有効な治療選択肢となり得る可能性が示唆された．

O−237
難治性 C3 腎症に Iptacopan 導入を検討した一例

[1]日本医科大学付属病院内分泌代謝・腎臓内科，[2]日本医科大学付属病院小児科，[3]日本医科大学統御機構診断病理学
宗像　雄[1]，荒谷　紗絵[1]，菅原　道子[1]，下田　奈央子[1]，平間　章郎[1]，柳原　剛[2]，堂本　裕加子[3]，柏木　哲也[1]，大橋　隆治[3]，岩部　真人[1]

【症例】27 歳女性．9 歳で尿所見異常のため小児科で腎生検しループス腎炎ないし早期の膜性増殖性糸球体腎炎（MPGN）の所見を得た．免疫抑制薬は使用せず経過観察となったが，蛋白尿が増悪し 12 歳で 2 度目の腎生検にて C3 腎症（C3 腎炎）の診断となった．プレドニゾロン（PSL），シクロスポリン，ミゾリビンで加療されるも寛解と増悪を繰り返していた．その後成人医療への移行を契機に当科紹介となり 26 歳で 3 度目の腎生検を施行したところ，MPGN に加え硬化糸球体の出現を認め，慢性腎臓病への移行が懸念された．治療強化として PSL にミコフェノール酸モフェチル（MMF）を追加し 2 剤で加療としたが，糸球体性血尿と高度蛋白尿，補体低下は持続しており，末期腎不全への移行リスクも鑑みて抗補体薬の投与を検討した．【考察】本症例は小児期から成人移行した後も長期に渡り強い病勢を示しており，腎機能温存のためには原疾患の根本的治療が喫緊の課題であった．昨今 Iptacopan は抗補体薬として C3 腎症への適応が認められ，適応の判断と治療効果，院内での使用プロトコルについて報告する．

O−238
古典的経路が関与する C3 腎症におけるイプタコパンへの反応

[1]札幌徳洲会病院，[2]名古屋大学大学院医学系研究科腎不全システム治療学寄附講座
國司　崚輔[1]，河田　喜大[1]，柳内　充[1]，小川　弥生[1]，水野　正司[2]，小野寺　康博[1]，荒木　真[1]

C3 腎症（C3G）は主に補体代替経路の調節異常による疾患である．一方で，補体活性化の開始経路と持続経路は必ずしも一致しない．今回，古典的経路の関与が示唆されながら，B 因子阻害薬イプタコパンが著効した C3G の 1 例を経験した．症例は 22 歳女性．20 歳時，蛋白尿を契機に腎生検を受け C3G と診断された．当院転院時，尿蛋白/Cr 比は 2.0 g/gCr であった．腎生検では著明なメサンギウム拡張を認め，蛍光所見では，C3 の著名な沈着を認めた．電子顕微鏡所見ではメサンギウムおよび内皮下への電子密度の高い沈着を認めた．C4b2a 生成アッセイ異常から古典的経路上流の関与が示唆された一方，AH50 著減と可溶性 C5b-9 上昇は代替経路異常を示した．イプタコパンを開始したところ，1 か月以内に補体価と蛋白尿が改善し，2 か月後には尿蛋白/Cr 比が 0.5 g/gCr まで低下した．本症例は，古典的経路異常がある場合でも，C3G の主病態である代替経路を標的とした B 因子阻害が有効な治療戦略となり得ることを示唆する．

O−239
再度の腎生検で確定診断され，イプタコパンを先行投与した高齢発症 C3 腎症の一例

[1]杏林大学医学部付属杉並病院腎臓リウマチ膠原病内科，[2]杏林大学医学部付属病院腎臓リウマチ膠原病内科，[3]杏林大学医学部付属病院病理診断科
谷脇　光一[1]，軽部　美穂[1]，長濱　清隆[3]，早川　哲[2]，小松　達矢[2]，増山　龍黄[2]，川上　貴久[2]，岸本　暢将[2]，駒形　嘉紀[2]

【症例】80 歳男性．X−3 年急性腎盂腎炎として抗菌薬加療が行われたが，Alb 2.6 g/dL，尿蛋白 3+，下腿浮腫を認めネフローゼ症候群が疑われ当院へ紹介となった．一時的に腎炎尿は改善したが，再燃し，加えて低補体血症を呈したため，X−2 年腎生検を施行した．LM では MPGN パターンを呈したが，EM では電子密度沈着物はわずかであり感染関連腎炎が疑われた．以後，腎保護療法を行い経過観察とした．その後も尿蛋白，腎機能障害，低補体血症が遷延し，X−1 年には尿蛋白/Cr 比 1.37 g/gCr，Cr 1.23 mg/dL，eGFR 44 mL/min/1.73 m2，CH50 17 U/mL を示した．C3 腎症を考慮し，X 年に再度腎生検を施行した．LM では糸球体 8 個中 1 個に全節性硬化を認め，メサンギウム細胞と基質の増加，分葉状を呈する糸球体がみられた．EM では内皮下沈着物を認めた．IF では C3 優位の沈着を認め，C3 腎症と診断した．高齢を考慮し，ステロイド治療に先行しイプタコパンを開始した．尿蛋白/Cr 比は 1.41 g/gCr から 0.64 g/gCr と尿蛋白の改善を認めた．【考察】イプタコパン投与後に蛋白尿の改善が得られた C3 腎症の症例を報告する．

O−240
TRPC6 切断型変異を認めた IgA 腎症の 1 例

[1]昭和医科大学藤が丘病院，[2]昭和医科大学病院
藤原　広喜[1]，野本　和秀[1]，梶尾　智信[1]，河西　恵州[1]，大城　剛志[1]，佐藤　芳憲[1]，溝渕　正英[1]，井上　嘉彦[1]，本田　一穂[2]，小岩　文彦[1]

【背景】TRPC6 はポドサイトの機能を維持し，その機能獲得変異は巣状分節性糸球体硬化症（FSGS）を惹起すると知られている．一方，機能喪失（loss-of-function：LoF）変異の関与は十分に明らかではない．【症例】40 歳代，男性．25 歳から血尿と蛋白尿を指摘され，腎機能増悪で当科紹介された．初診時 Cr 1.38 mg/dL，尿蛋白 2.3 g/日であった．腎生検で分節性硬化病変を認めたが，免疫蛍光所見も踏まえて IgA 腎症と診断され，治療された．若年の尿所見異常と慢性腎臓病の家族歴があり，遺伝子解析にて TRPC6 遺伝子にナンセンス変異 c.970C＞T（p. Q 324*）を認め，家系内の同変異と腎障害の共分離を認めた．【考察】同定された変異は早期 truncating variant で，TRPC6 の LoF が推定される．本症例は，家系内で腎障害と共分離を示す LoF 変異があるが IgA 腎症と診断され，TRPC6 の LoF 変異単独では FSGS 発症に不十分な可能性が示唆される．IgA 腎症併存例だが，LoF 変異による潜在的なポドサイトの脆弱性が影響した可能性も否定できない．【結語】家系内で腎障害と共分離する TRPC6 の LoF 変異を有しながら，腎生検で IgA 腎症と診断された 1 例を経験した．TRPC6 の LoF 変異の腎臓への影響は定型的でない可能性があり，病態生理学的意義の解明には更なる症例集積を要する．

O−241
IgA 腎症における CFHR1-4 欠失の役割：病態メカニズムに基づく 2 症例の検討

昭和医科大学藤が丘病院
佐藤　友紀，山本　さわ華，河西　恵州，相羽　萌子，今村　鉱，平　菜月，大宮　信哉，及川　愛，佐藤　芳憲，小岩　文彦

【緒言】IgA 腎症における FHR-1 欠損（ΔCFHR1-3）は，補体代替経路の活性化を競合的に抑制し，腎保護的に働くことが報告されている．同様の機序が想定される ΔCFHR1-4 の報告は極めて乏しい．今回，約 110 例の当科 IgA 腎症コホートより ΔCFHR1-4 を有する 2 例を見出したため報告する．【症例】30 歳代と 40 歳代の男性．両例とも光顕でメサンギウム増殖性糸球体腎炎を呈した．蛍光抗体法では IgA 沈着を認めた一方，C3 沈着は軽度にとどまった．電顕でもパラメサンギウム領域に高電子密度沈着物を確認した．両例に扁桃摘出パルス療法（仙台方式）を施行し，前者は診断後約 5 年で平均的な腎機能の推移，後者は約 4 年間悪化なく安定して推移している．【考察】ΔCFHR1-4 を有する本症例は局所の C3 沈着が軽度であり，治療後の中期的な腎予後も安定していた．CFHR1-4 欠失も ΔCFHR1-3 と同様に補体過剰活性を制御し，組織障害を軽減する防御的役割を果たす可能性が示唆された．IgA 腎症の補体関連エンドタイプに基づく病態理解において重要な知見である．

O−242
クローン病加療中に検尿異常の乏しい進行性の腎機能障害を呈し，腎生検で IgA 腎症と診断した 1 例

佐賀大学医学部附属病院内科学講座
広松　悟，岡本　梨奈，荒木　雅子，渋木　祥太，橋本　康平，野中　枝理子，山崎　政虎，福田　誠，吉原　万貴，宮園　素明

【症例】クローン病加療中に検尿異常の乏しい進行性の腎機能障害を呈し，腎生検で IgA 腎症と診断した 1 例を報告する．症例は 2015 年にクローン病と診断され，インフリキシマブおよびメサラジンで加療されており，その際の腎機能は eGFR 90 mL/min/1.73 m^2程度であった．2025 年に eGFR 50 mL/min/1.73 m^2程度まで低下し当科紹介となった．尿蛋白や血尿は認めず，尿中 β2MG と尿 NAG の軽度上昇を認めた．腎生検では軽度のメサンギウム細胞の増大や一部半月体形成を伴い，IgA と C3 の沈着を認めたため，IgA 腎症の診断とした．【考察】クローン病に伴う腸管免疫異常，あるいは TNFα 阻害薬関連免疫異常による IgA 腎症と考察した．C3 沈着は軽度で尿所見異常にも乏しく，腎症の活動性は高くないと判断し，現時点では腎保護薬導入で経過観察の方針とした．

O−243
Crohn 病を背景にネフローゼ症候群を呈する半月体形成性 IgA 腎症を合併して治療に難渋し，透析導入に至った一例

[1]東京逓信病院腎臓内科，[2]東京逓信病院消化器内科，[3]東京逓信病院病理診断科，[4]慶應大学医学部病理学教室
高見　浩[1]，高久　由太郎[1]，串田　夏樹[1]，大谷　仁美[2]，小林　克也[2]，岸田　由起子[3]，橋口　明典[4]，川田　真宏[1]

【症例】70 歳女性．X−14 年に Crohn 病と診断され，G-CAP，アダリムマブ，メサラジン等で加療されていた．X−3 年よりメサラジン単剤となり Crohn 病の活動性は安定していたが，X−2 年より蛋白尿が出現した．X 年 6 月に尿蛋白 10.24 g/gCr，Alb 3.0 g/dL とネフローゼ症候群を呈し当科入院となった．【臨床経過】腎生検で半月体形成性 IgA 腎症（Oxford 分類 M0S1E0T0C1，H-grade III）と診断した．ステロイドパルス療法 2 回および PSL 後療法を施行したが高度蛋白尿は遷延し，その後，尿路感染症を契機に敗血症性ショックおよび急性腎障害を発症し，透析導入に至った．敗血症離脱後も利尿薬に反応乏しく，維持透析が必要と判断された．バスキュラーアクセスを検討するに際してもデバイス感染を繰り返しシャント造設に至るまで管理に難渋した．【考察】炎症性腸疾患合併 IgA 腎症は腎予後不良とされる．本症例は半月体形成も来しており，ステロイド療法にもかかわらず治療抵抗性を示した．さらに感染症合併が透析導入に大きく関与した．炎症性腸疾患合併 IgA 腎症の疫学データなどを踏まえ，検討した内容および病理組織像を交えて報告する．

O−244
抗 TNF-α 抗体製剤の関与が示唆された寛解期クローン病合併 IgA 腎症の一例

[1]JCHO 仙台病院腎臓疾患臨床研究センター，[2]JCHO 仙台病院臨床研究部，[3]JCHO 仙台病院病理部
大浦　篤[1]，真田　覚[1]，北村　洋[2]，山城　瑞喜[3]，佐藤　光博[1]

【症例】30 歳男性．X−18 年に肛門周囲膿瘍を契機にクローン病（CD）と診断され，メサラジンが開始された．X−14 年よりインフリキシマブ（IFX）が追加され，寛解を維持していた．X−8 年より尿潜血陽性を指摘され，X−6 年に Cre 1.73 mg/dL の腎機能障害を認めた．初回腎生検では IgA 沈着を認めたが，尿細管間質性腎炎主体の所見であり，メサラジン中止およびステロイド治療により Cre 1.26 mg/dL まで改善した．ステロイド中止後も IFX 単独で CD 寛解は維持されていた一方，X 年に腎機能が増悪し再紹介された．Cre 1.77 mg/dL，尿蛋白 1.1 g/gCr，沈渣赤血球 5-9/HPF，血清 IgA 459 mg/dL を認めた．再腎生検では，初回生検で認めた尿細管間質性腎炎所見は目立たず，メサンギウム増殖性変化を認め，蛍光抗体法で IgA および C3 陽性であり IgA 腎症と診断した．IFX 関連 IgA 腎症を疑い，ステロイドを含む免疫抑制療法は行わず IFX をウステキヌマブへ変更したところ，血尿は消失し，尿蛋白 0.2 g/gCr，Cre 1.71 mg/dL，血清 IgA 342 mg/dL と改善を認め，CD 寛解も維持されている．【考察】CD に IgA 腎症を合併することは知られているが，本症例では CD 寛解下に IgA 腎症を発症し，IFX 中止後に尿所見の改善を認めたことから，IgA 腎症の発症に抗 TNF-α 抗体製剤の関与が示唆された．

O−245
肝硬変合併 IgA 腎症によるネフローゼ・RPGN に免疫抑制療法が奏功した 1 例

[1]焼津市立総合病院腎臓内科，[2]焼津市立総合病院消化器内科
今村　洋介[1]，森　瑞貴[1]，川村　優介[2]，佐藤　公紀[1]，板谷　三紀子[1]，大浦　正晴[1]，関　常司[1]

【症例】49 歳女性．アルコール性肝硬変（Child-Pugh B）の経過中，Cr 2.28 mg/dL，尿蛋白 12.5 g/gCr，血清 Alb 2.2 g/dL のネフローゼ症候群および急速進行性糸球体腎炎（RPGN）を呈した．腎生検では免疫蛍光で IgA（+）・C3c（+ +）を認め，MPGN パターンの IgA 腎症と診断した．禁酒指導のうえステロイドハーフパルス 2 クール施行し，プレドニゾロン・ミコフェノール酸モフェチル（MMF）を導入したところ，Cr 1.5 mg/dL，尿蛋白 1.5 g/gCr 程度まで改善した．【考察】一般に肝硬変合併 IgA 腎症の治療は生活指導が中心であり，ステロイド投与が感染・死亡リスクを上昇させる報告がある．一方で本症例では MPGN パターンおよび C3c（+ +）が示す強い補体活性化とネフローゼ・RPGN を伴う重篤な臨床像から疾患活動性は高いと判断し，ステロイド投与はリスクを上回るベネフィットが期待されると考えた．また，ステロイド累積投与量を減量するための併用薬として，本症例のような腎機能低下・肝硬変合併症例においては MMF が有効と考えた．【結語】肝硬変合併 IgA 腎症において MPGN パターン・強い補体活性化・重篤な臨床像を伴う場合，禁酒を含めた生活指導に加え，感染予防を徹底したうえでの免疫抑制療法が有効な選択肢となりうる．

O−246
ネフローゼ症候群を伴う MPGN 型傷害を呈した IgA 腎症の 1 例

[1]慶應義塾大学医学部腎臓内分泌代謝内科，[2]慶應義塾大学医学部病理学教室
渡邉　拓郎[1]，貫井　紀宏[1]，杉原　晋之介[1]，中山　尭振[1]，吉本　憲史[1]，菱川　彰人[1]，萩原　あいか[1]，橋口　明典[2]，畔上　達彦[1]，林　香[1]

【症例】78 歳男性．60 歳頃より糖尿病，高血圧症で加療中．HbA1c は約 6% で推移し，網膜症はなく，血圧管理も良好であった．健診で 3 年前から尿蛋白，尿潜血を指摘されていた．2 か月前から浮腫と体重増加を認め，当科を受診した．尿蛋白 12.1 g/gCr，血清 Alb 2.3 g/dL でネフローゼ症候群と診断し，腎生検を施行した．びまん性にメサンギウム基質拡大と基底膜二重化を認め，メサンギウムの粗大沈着物と管内細胞増多を散見した．メサンギウムおよび一部内皮下に IgA 主体の沈着を認め，MPGN 型傷害を呈する IgA 腎症と診断した．ハーフステロイドパルスと PSL 1 mg/kg/day で加療を開始したが寛解に至らず，糖尿病コントロール悪化も伴ったためシクロスポリンを追加し，寛解を得た．【考察】MPGN 型傷害を呈する IgA 腎症は稀であり，標準治療は確立していない．シクロスポリンやシクロフォスファミドによる寛解導入症例が報告され，本症例もシクロスポリン追加後に寛解を得た．糖尿病が MPGN 型の病変形成に関与した可能性はあるが，免疫抑制薬への反応性から IgA 腎症の主病態であったことが示唆された．MPGN 型の病変形成に至る機序や治療戦略について文献的考察を交えて報告する．

O−247
内皮下腔への沈着と著明なポドサイト傷害を来した非典型的 IgA 腎症の一例

[1]昭和医科大学藤が丘病院内科系診療センター内科（腎臓），[2]昭和医科大学臨床病理診断科
山本　さわ華[1]，藤原　広喜[1]，藤田　尚巳[1]，永尾　磨秀[1]，下川　麻由[1]，高見　礼示[1]，及川　愛[1]，本田　一穂[2]，溝渕　正英[1]，小岩　文彦[1]

79 歳女性．3 年前に尿潜血，尿蛋白を指摘され，当院を紹介受診した．その際，腎生検を希望せず経過観察され，翌年から通院が途絶えていた．下腿浮腫を自覚し，当科を再度受診した際，血清 Alb 1.7 g/dL，尿蛋白 13.9 g/gCr とネフローゼ症候群の診断となり精査加療目的に入院した．第 1 病日にプレドニゾロン 45 mg/日で加療を開始され，第 8 病日に腎生検を施行された．光学顕微鏡では PAS 染色で糸球体は一部虚脱を認め，メサンギウムの増殖性変化はごく軽度であった．蛍光抗体法では毛細血管壁優位に IgA および C3 の沈着を認めたが，KM55 染色は陰性であった．電子顕微鏡では内皮下および一部に上皮下に高電子密度沈着物，メサンギウム融解，びまん性に足突起の消失を認めた．ステロイド単剤の加療によって，治療 6 週間で不完全寛解 2 型まで改善した．退院後は IgA 腎症に準じて，ステロイドを漸減し 6 か月後に完全寛解を達成した．IgA 免疫複合物が内皮主体に沈着してネフローゼ症候群を来し，ステロイド治療によって完全寛解を達成した稀な一例を経験した．臨床経過および病理所見に文献的考察を加えて検討した．

O−248
IgA 腎症の経過中に発熱・多関節炎・皮疹を呈し IgA 血管炎が疑われた一例

[1]静岡市立静岡病院腎臓内科，[2]同病理科
野島　陽一[1]，坂本　麻綺[1]，山村　響[1]，望月　泰建[1]，田上　暁之[1]，沖永　千聡[1]，寺田　理沙子[1]，江河　勇気[2]，松本　芳博[1]

症例は 20 歳女性．持続する顕微鏡的血尿と尿蛋白に対して 2024 年に腎生検を施行し IgA 腎症と診断，ステロイド治療後に尿蛋白は減少し腎機能は安定した．2026 年 2 月末に発熱，腹痛，下痢を認め，その後一旦軽快したが，3 月上旬より咽頭痛，発熱の再燃とともに両側手・膝・足の関節痛，大腿に紅斑が出現した．血液・尿検査では Cre 0.83 mg/dL，尿蛋白クレアチニン比 1.8 g/gCr へ上昇した．CRP 15.4 mg/dL となり抗菌治療に反応なく精査加療目的で入院した．血液検査では IgA 上昇を認めたが，補体低下なく，ANCA や抗 GBM 抗体は陰性，血液培養や各種ウイルス検査は陰性であった．臨床経過より何らかの感染を契機とした IgA 血管炎と診断したが，紫斑を認めず高熱，多関節炎を呈する点から成人 Still 病なども鑑別に挙がった．メチルプレドニゾロン 500 mg パルス療法後に解熱し関節症状・皮疹の改善を認めたが，後療法としてプレドニゾロン 20 mg 隔日内服開始 4 日目に発熱と関節症状の再燃を認めたためプレドニゾロン 40 mg/日に増量し，シクロスポリン 100 mg/日を併用した．IgA 腎症の経過中に全身炎症をみとめ診断に苦慮した一例であり，IgA 血管炎の多様な臨床像や他の炎症性疾患との鑑別の重要性を示唆する症例と考えられ報告する．

O−249
抗糸球体基底膜腎炎の寛解後に発症した IgA 腎症の 1 例

国際医療福祉大学成田病院腎臓内科
小山田　直樹，内山　清貴，榎本　直大，神田　健太，淡路　京子，唐澤　隆明，鷲田　直輝

【症例】79 歳女性．高血圧症で近医通院中，X 年 4 月時点の血清 Cr は 0.72 mg/dL であった．7 月末に肉眼的血尿が出現し，1 週間後には血清 Cr 4.98 mg/dL，さらに 3 日後には 5.99 mg/dL，尿蛋白 3＋を認め，急速進行性糸球体腎炎疑いで当科紹介となった．抗 GBM 抗体陽性（72.1 U/mL），腎生検で半数の糸球体に細胞性半月体形成，また係蹄壁への IgG の linear な沈着を認め，抗糸球体基底膜（GBM）腎炎と診断した．一時的に血液透析を要したが，ステロイドパルス療法からのステロイド内服後療法，および血漿交換療法（計 13 回）を施行し，9 月初旬に抗 GBM 抗体は陰性化，透析も離脱した．X＋1 年 6 月末にステロイドを終了し，eGFR 15 mL/min/1.73 m^2以上で安定していたが，9 月末に再度肉眼的血尿が出現，月ごとの eGFR 低下（18.7→14.8→12.8 mL/min/1.73 m^2）と尿蛋白クレアチニン比［UPCR］の増加（0.32→1.77→5.30 g/gCr）を認めた．11 月初旬の再腎生検で IgA 腎症と診断され，Pozzi 式ステロイドパルス療法により部分的な腎機能改善を得た（eGFR 15.2 mL/min/1.73 m^2，UPCR 1.00 g/gCr）．【考察】抗 GBM 抗体腎炎と IgA 腎症の合併報告は散見され，本症例でも寛解後の抗 GBM 抗体腎炎を背景に IgA 腎症を新規発症した可能性がある．本症例を踏まえ，抗 GBM 抗体腎炎の長期管理における注意点について，文献的考察を加えて報告する．

O−250
パルボウイルス B19 感染後に急速進行性糸球体腎炎（RPGN）を呈した一例

昭和医科大学藤が丘病院
野本　和秀，横江　美紅，高橋　佑典，下川　麻由，米村　耀，大宮　信哉，西脇　宏樹，溝渕　正英，井上　嘉彦，小岩　文彦

【症例】30 代男性．X−7 年の健診で尿蛋白 2＋を指摘．腎生検を提案されたが，本人希望で経過観察となっていた．X 年 9 月に家族がパルボウイルス B19（PVB19）感染症を発症，本人も発熱と手指の関節痛，浮腫を自覚．近医を受診し，血液検査で Cre 1.35 mg/dL，尿蛋白 3＋，尿潜血 3＋を認め当科を紹介受診した．初診時尿中 RBC≧100/HPF，尿蛋白 4.0 g/gCr，Cr 1.42 mg/dL であり，精査加療目的で入院．PVB19 IgM 抗体陽性であり，PVB19 感染後の感染関連糸球体腎炎が疑われた．しかし腎生検の結果，免疫蛍光染色（IF）で IgA，IgG，C3 のメサンギウム沈着，KM55 染色でガラクトース欠損 IgA1 を認め，感染契機の IgA 腎症（IgAN）の急性増悪，急速進行性糸球体腎炎と診断した．また，光学顕微鏡では観察糸球体 38 個のうち 11 個の半月体（細胞性 7 個，繊維細胞性 3 個，繊維性 1 個）を認めた．ネフローゼ症候群を呈し，メチルプレドニゾンパルス療法とプレドニゾロン 70 mg（0.8 mg/kg）を開始した．しかし治療反応性乏しく，シクロホスファミド点滴療法を追加した．以降，徐々に蛋白尿が減少し，最大 2.14 mg/dL であった Cre は 1.7−2.0 mg/dL 程度で推移．現在，外来加療中．PVB19 で増悪した IgAN の報告は 1 例小児の報告があるが我々の知る限り成人ではほとんどない．

O−251
ボクロスポリンを含む免疫抑制療法により寛解を得たループス腎炎の 2 例

公立藤岡総合病院腎臓リウマチ膠原病科
茂木　伸介，小材　昌子，佐藤　俊介，押川　泰士，太田　史絵

【症例 1】20 歳　女性．X 年 6 月健康診断で尿蛋白を指摘され X 年 9 月当院を紹介受診した．腎生検施行し，ISN/RPS 分類 V 型ループス腎炎（LN）の診断とした．メチルプレドニゾロン（mPSL）500 mg を三日間投与後プレドニゾロン（PSL）0.5 mg/kg/日，ヒドロキシクロロキン（HCQ），ミコフェノール酸モフェチル（MMF）1500 mg/日を導入し，第 32 病日にボクロスポリン（VOC）47.4 mg/日を開始した．尿蛋白は徐々に減少し，X 年＋1 年 4 月には寛解となった．【症例 2】70 歳　男性．X 年 4 月下腿浮腫が出現し，ネフローゼ症候群が疑われ当院を紹介受診した．腎生検の結果 ISN/RPS 分類 III（A/C）＋V 型 LN の診断した．mPSL 500 mg を三日間投与し，PSL 0.6 mg/kg/日，HCQ, MMF 1000 mg/日を導入した．外来で PSL を漸減し，MMF を漸増した．X＋1 年 6 月 MMF 2000 mg/日まで増量したところ消化器症状が強くなり，経口摂取困難となったため MMF を中止した．MMF 中止後より尿蛋白は漸増したため，X＋1 年 12 月 PSL 10 mg に増量し，VOC 47.4 mg/日の併用開始したところ尿蛋白は減少した．【考察】VOC は LN に対して早期の尿蛋白減少効果を示すことが報告されている．今回使用した 2 例でも VOC 導入後早期に尿蛋白は減少し，寛解が得られた．VOC は LN に対する有効な治療選択肢となり得る．

O−252
ボクロスポリンを含む多剤併用療法により速やかな改善を得たループス腎炎の 1 例

岡崎市民病院
村上　直輝，山田　晃大，澤田　萌，大山　翔也，宮地　博子，朝田　啓明

【はじめに】新規カルシニューリン阻害薬であるボクロスポリン（VCS）は，ループス腎炎（LN）に対し早期の尿蛋白減少効果が期待されている．今回，VCS を含む多剤併用療法が奏功した症例を報告する．【症例】27 歳，女性．X−1 ヶ月より発熱や腹痛があり，その後全身浮腫を認めたため，当科受診した．Cr 1.03 mg/dL，尿蛋白 14.13 g/gCr，低補体，抗 dsDNA 抗体陽性を認め，腎生検にて ISN/RPS 分類クラス IV-G（A）と診断した．【経過】X 日にプレドニゾロン（PSL）30 mg，ミコフェノール酸モフィチル（MMF）500 mg，ヒドロキシクロロキンに加え，VCS 57.4 mg/日で加療を開始した．治療効果乏しく X＋7 日に MMF 1000 mg へ増量，X＋10 日に PSL 60 mg へ増量した．その後，一時的な血清 Cr 上昇を認め，X＋13 日に VCS を 41.6 mg/日へ減量したが，X＋27 日には腎機能，尿蛋白は速やかに改善した．X＋半年時点で PSL は 10 mg/日まで減量され，尿蛋白 0.38 g/gCr と臨床的寛解を維持している．【結語】VCS は活動性のある LN における早期の尿蛋白減少およびステロイド減量に有用な選択肢となり得る．

O−253
寛解導入療法中に急性腸炎を呈しサイトメガロウイルス感染症との鑑別を要した SLE の一例

福島県立医科大学腎臓高血圧内科学講座
渡辺　秀平，大槻　勇斗，守屋　伶香フローラ，秦　慧，齋藤浩孝，小田　朗，木村　浩，東　淳子，田中　健一，風間　順一郎

【症例】42 歳男性．17 歳時に全身性エリテマトーデス（SLE）によるループス腎炎を発症し，当科でステロイド治療を導入され寛解したが，21 歳時より通院自己中断した．X 年 2 月中旬に下痢・嘔吐があり自然軽快したが，2 週間後より下腿浮腫を認め再診した．ネフローゼ・蝶形紅斑・白血球減少・補体低下・抗核抗体陽性等を認め SLE 再燃と診断された．4 月初旬よりステロイドパルス及び MMF，HCQ による寛解導入療法を開始し症状の改善を認めたが，治療 18 日目に上腹部痛・下痢・血便を発症し，CT で大腸全体の浮腫像を認めた．ループス腸炎やサイトメガロウイルス（CMV）腸炎を想定し，ステロイド治療強化とガンシクロビル治療を並行して行った．腹部症状は速やかに改善し，鑑別のため大腸内視鏡を行ったところ上行−横行結腸に縦走潰瘍を認めた．組織生検で間質リンパ球浸潤や血管壁肥厚を認め，かつ細胞内封入体は確認されなかったことから，最終的にループス腸炎と診断した．【考察】ループス腸炎は SLE における比較的稀な合併症であり，重症化による腸管穿孔を来すと致命的であるが，感染性腸炎との鑑別が問題となる．診断や治療に関する文献的考察を交えて報告する．

O-254
高度蛋白尿と腎機能障害で発症したループスポドサイトパチーの１例

[1]名古屋市立大学医学部附属西部医療センター腎臓・透析内科，[2]名古屋市立大学病院腎臓内科
古居　裕樹[1]，佐藤　聡一郎[1]，五島　隆宏[1]，山村　愛美[1]，宮口　祐樹[1]，菅　憲広[1]，濱野　高行[2]

【症例】80 代女性．高度の下腿浮腫を主訴に入院．Alb 1.8 g/dL，Cr 2.35 mg/dL，尿蛋白 11.87 g/gCr とネフローゼ症候群および腎機能障害を認めた．抗核抗体 1280 倍，抗 dsDNA 抗体陽性，胸水貯留から全身性エリテマトーデス（SLE）の分類基準を満たした．腎生検では，光顕でメサンギウム増殖や管内細胞増多，尿細管間質性変化を認める一方，蛍光抗体法では C3 のみ陽性で full house 型を呈さなかった．電子顕微鏡にてびまん性足突起消失を認め，ループスポドサイトパチー（LP）と診断した．グルココルチコイドパルス療法およびヒドロキシクロロキンの投与開始後，4 週間で完全寛解に達した．【考察】LP は SLE にネフローゼ症候群を合併するが，ISN/RPS 分類には含まれない稀な病態である．免疫複合体沈着を欠き，びまん性足突起消失を特徴とする．本症例は組織学的な炎症像を伴いながらもグルココルチコイド反応性が極めて良好であり，典型的なループス腎炎とは異なる臨床経過を辿った．ネフローゼを呈する SLE では，本病態を念頭に置き，電子顕微鏡検査を含む積極的な病理診断を行うことが肝要であると考えられた．

O-255
長期寛解維持後に高齢期再燃を来したループス腎炎の１例

[1]虎の門病院分院腎センター内科，[2]虎の門病院病理部
谷水　暉[1]，吉本　雅俊[1]，大庭　悠貴[1]，水野　裕基[1]，山内　真之[1]，諏訪部　達也[1]，河野　圭[2]，大橋　健一[2]，乳原　善文[1]，澤直樹[1]

【症例】76 歳女性．30 年以上前に抗 ds-DNA 抗体陽性で全身性エリテマトーデス（SLE）・ループス腎炎（LN）と診断された．初回治療後はミコフェノール酸モフェチル（MMF）維持療法下に長期安定していたが，2024 年より抗 ds-DNA 抗体価上昇傾向あり，その後尿蛋白増加を認めた．2025 年 8 月にネフローゼレベルの蛋白尿まで増悪したため入院．腎生検で半月体形成・管内増殖性病変あり，係蹄壁の spike 形成を認めた．蛍光抗体法所見と併せて class IV-G（A/C）+ V LN と診断し，グルココルチコイド（GC）パルスとリツキシマブ（RTX）で治療を行った．以降抗 ds-DNA 抗体価，補体価，尿蛋白は良好な反応が得られ，外来で GC 漸減中である．【考察】本症例は長期で病勢安定していた高齢 SLE 患者において，活動性 LN が再燃し得ることを示した．高齢者では感染症や治療関連有害事象を考慮し免疫抑制強化に慎重となるが，臨床所見のみでは病変活動性を過小評価する可能性がある．本例は腎生検による病理学的再評価が治療方針決定に直結した．長期経過安定例・高齢者症例においても，血清学的再燃徴候や蛋白尿増悪を認めた際には腎生検を含む積極的な病勢評価と適切な治療介入が重要と考えられた．

O-256
ループス腎炎における活動性・慢性度指標と腎予後の関連

[1]長岡赤十字病院腎臓・膠原病内科，[2]新潟大学大学院医歯学総合研究科腎・膠原病内科学分野
須藤　真則[1]，吉田　一浩[2]，井口　昭[1]，中枝　武司[1]，山崎　肇[1]，高橋　恵実[2]，伊藤　由美[2]，今井　直史[2]，佐伯　敬子[1]，山本卓[2]

【背景】ループス腎炎（LN）における活動性指標（activity index：AI）および慢性度指標（chronicity index：CI）は病理学的評価として広く用いられているが，腎予後との関連は明らかでない．【目的】AI および CI と蛋白尿，eGFR ならびに腎予後との関連を検討する．【方法】2006～2026 年に長岡赤十字病院で腎生検により LN と診断された 91 症例 97 腎生検検体を対象とした後ろ向き研究．腎生検時の AI および CI と，腎生検時蛋白尿・eGFR との関連，ならびに腎生検 12 か月後 eGFR との関連を解析した．【結果】年齢中央値 32 歳，腎生検時 eGFR 中央値 86.9 mL/min/1.73 m2，蛋白尿中央値 1.08 g/day であった．AI は腎生検時蛋白尿と正の相関を示した（rs = 0.451，p < 0.001）．一方，CI は腎生検時 eGFR と負の相関を示し（rs = − 0.334，p = 0.001），腎生検 12 か月後 eGFR の独立した関連因子であった（β = − 4.85，p = 0.004）．腎生検時 eGFR（β = 0.56，p < 0.001）および蛋白尿（β = 3.50，p = 0.006）も 12 か月後 eGFR と関連したが，AI は 12 か月後 eGFR と独立した関連を認めなかった（β = 0.78，p = 0.207）．【結論】AI は可逆的炎症活動性と関連し，CI は不可逆的構造障害および腎予後を反映する事が real-world データで示された．

O-257
急性腎障害を呈した Vibrio vulnificus による感染関連糸球体腎炎の一例

[1]順天堂大学附属浦安病院腎・高血圧内科，[2]春日部市立医療センター病理診断科，[3]順天堂大学腎臓内科
木次谷　真由[1]，中山　麻衣子[1]，笹月　佑哉[1]，大熊　輝之[1]，大塚　智之[1]，高原　久嗣[1]，冨田　茂樹[2]，鈴木　祐介[3]，鈴木　仁[1]

【症例】43 歳女性．原因不明の CKD ステージ G3b を認めていたが専門医での精査加療は行われていなかった．X 年 1 月より左下肢の腫脹と疼痛が出現し，徐々に右下肢・体幹へと拡大した．X 年 2 月，両下腿の疼痛を主訴に当院を受診し，Vibrio vulnificus による両下腿蜂窩織炎の診断で入院となった．入院時，無尿かつ血清 Cr 7.8 mg/dL の急性腎障害（AKI），WBC 14800/μL，CRP 15.6 mg/dL を認め，敗血症性 AKI が疑われたため持続的血液濾過透析（CHDF）を開始した．感染症の改善後も腎機能低下が遷延し，尿細管マーカーの異常高値が持続したため，腎生検を施行した．腎病理所見では管内細胞増多および間質の炎症細胞浸潤，尿細管炎を認め，感染関連糸球体腎炎に合致する所見であった．【考察】Vibrio vulnificus による AKI は敗血症性が多いと報告されている．また，蜂窩織炎に関連した急性糸球体腎炎の報告は Staphylococcus の報告が多い．これまで Vibrio vulnificus による感染関連糸球体腎炎の報告はなく，今後さらなる症例の集積が必要であり，当院で経験した症例を報告する．

O-258
多発皮膚潰瘍の加療中に急速な腎機能悪化とネフローゼ症候群を来した感染関連腎炎の１例

横浜市立大学附属病院腎臓・高血圧内科
川内　桃子，小林　竜，高瀬　宙希，山中　正二，藤井　誠志，小池　淳樹，小豆島　健護，涌井　広道，田村　功一

【症例】48 歳男性【現病歴】3 月上旬に左第 3 趾を受傷．同時期の感冒様症状後，左下腿に皮疹が拡大し多発潰瘍を形成した．皮膚軟部組織感染症疑いで当院皮膚科へ紹介され，抗菌薬加療および創傷処置目的に入院した．【入院後経過】入院時，既往のない蛋白尿・血尿を認めた．セフトリアキソン投与により炎症反応と皮膚所見は改善したが，乏尿および体液過剰による酸素需要が出現し，尿蛋白はネフローゼ域まで増加した．第 11 病日に腎生検を施行し，管内増殖性糸球体腎炎像と C3，IgA，IgM の顆粒状沈着を認めた．臨床経過および低補体血症より感染関連腎炎と診断した．減塩，降圧，利尿管理により改善し退院となった．【考察】潰瘍培養から A 群溶血性連鎖球菌を検出したが，典型的な溶連菌感染後急性糸球体腎炎とは潜伏期間や発症様式が異なっていた．皮膚・腎病理所見を含め，IRGN の観点から文献的考察を加え報告する．

O-259
長期の慢性副鼻腔炎を感染巣とした感染関連糸球体腎炎の１例

[1]水戸済生会総合病院，[2]大場内科クリニック
山田　宣継[1]，山内　孝海[1]，本田　美文[1]，高橋　聖彦[1]，武原　瑠那[1]，佐藤　ちひろ[1]，海老原　至[1]，小林　正貴[2]

【症例】74 歳女性．60 年間未治療の慢性副鼻腔炎の既往があった．X 年夏より浮腫が出現し，10 月に呼吸困難で救急搬送された．Alb 1.5 g/dL，尿蛋白 5.7 g/gCre のネフローゼ症候群および低補体血症を認め，当科紹介となった．血清免疫電気泳動にて IgG-κ 型 M 蛋白を認めたが，骨髄穿刺にてクローナルな細胞増殖は否定された．耳鼻科診察にて鼻茸を伴う汎副鼻腔炎を認めた．腎生検では，光学顕微鏡にてメサンギウム増殖性変化と基質の増生を認めた．蛍光抗体法では IgA・IgG・IgM・C3・C1q がメサンギウム領域に陽性となり，電子顕微鏡ではメサンギウム領域および上皮下に高電子密度沈着物を認めた．免疫染色でアミロイドーシスや MGRS は否定的であった．抗菌薬治療および利尿薬管理にて改善し退院となった．X + 1 年 6 月に副鼻腔根治術を施行したところ，補体価は正常化し，尿蛋白も 0.4 g/gCre まで減少した．【考察】本症例は多彩な免疫異常を呈し，血液疾患や自己免疫性腎炎との鑑別を要したが，感染巣の治療のみで改善した経過から，長期の慢性副鼻腔炎を病巣とした感染関連糸球体腎炎と診断した．数十年に及ぶ慢性副鼻腔炎を背景とした遷延する免疫応答が腎炎発症に関与したと考えられた．文献的考察を加えて報告する．

O−260
アトピー性皮膚炎を背景とした感染関連腎炎に対してステロイド治療を行った一例

[1]藤田医科大学病院救急総合内科，[2]公立陶生病院腎臓内科
長谷川　遼[1]，春原　啓佑[2]，安藤　麻起[2]，佐々木　晴香[2]，田村　彬[2]，高梨　昌浩[2]，小崎　陽平[2]，長屋　啓[2]，稲葉　慎一郎[2]

【症例】19 歳男性．難治のアトピー性皮膚炎の既往があった．これまで学校検尿で異常はなかった．X−1 月上旬に数日間の発熱を認め，その後 X−1 月下旬より下腿浮腫が出現した．X 月中旬に当院受診し血清 Alb 1.8 g/dL，血清 Cr 4.11 mg/dL，尿蛋白 18.0 g/gCr，尿沈渣 RBC 50−99/HPF とネフローゼ症候群および急性腎障害を認めた．補体の低下はなかったが，血清 ASO は高値であった．第 8 病日に腎生検を試行したところ，約半数の糸球体に半月体形成を認め，管内細胞増多とメサンギウム細胞増殖を認めた．免疫蛍光抗体法では IgA，C3 が係蹄，メサンギウム領域に顆粒状に沈着していた．入院後腎機能および尿蛋白は自然軽快傾向を示したものの改善は限定的であり，病理結果を踏まえて第 15 病日よりステロイドパルス療法を施行後プレドニゾロン 60 mg 内服とした．第 33 病日に血清 Cr 1.46 mg/dL，尿蛋白 3.69 g/gCr まで改善し外来フォローとした．【考察】アトピー性皮膚炎に合併した溶連菌感染症によると考えられる感染関連腎炎の症例を経験した．感染関連腎炎に対するステロイドの使用に明確なエビデンスはないが，半月体形成が多数見られる場合は予後不良という報告もあり治療が検討される．

O−261
顔面丹毒発症とほぼ同時に急性腎障害を呈し約 1 カ月後に血液透析（HD）を離脱した感染関連糸球体腎炎（IRGN）の 1 例

[1]芳賀赤十字病院腎臓内科，[2]芳賀赤十字病院透析センター，[3]自治医科大学内科学講座腎臓内科部門
日高　雅樹[1]，武田　真一[1]，三澤　響平[1]，木村　貴明[1]，上野　友貴[2]，大塚　香奈[2]，川又　裕美[2]，長谷部　明子[2]，森下　義幸[3]

【症例】就労中の 75 歳男性．高血圧や慢性腎臓病（血清クレアチニン（Cr）1.41 mg/dL）にて他院通院中だった．X 月 22 日右耳介の発赤が出現，右顔面へと拡がり発熱も伴った．24 日に排尿回数減少と眼瞼浮腫を自覚，30 日近医で尿潜血・蛋蛋白陽性を指摘され当院内科外来を紹介されたところ，急性腎障害（Cr 7.24 mg/dL）が判明して入院となった．付随した感染や浮腫・血尿・高血圧に加え，血清 C3 14 mg/dL・C4 25 mg/dL と選択的低下もみられ IRGN と考えられた．入院時に皮膚症状は消退し，血清抗ストレプトリジン−O 抗体価上昇は認めず非溶連菌感染症と考えられた．翌 31 日より HD 開始し，以降も無尿が続いて継続下に X+1 月 18 日退院となった．既存の腎障害から回復は困難と思われたが，同月 28 日を最後に HD を離脱した．【考察】PIGN の典型的例として溶連菌感染症 2−3 週間後に生じる急性糸球体腎炎が知られるが，近年では起因菌や感染部位等は多彩と報告され（Kidney Int 83：792, 2013），さらには感染症との同時発症例もみられる（日腎会誌 67：6−W, 2025）．一方で，自然軽快は古典的症例との相似点であり，PIGN 臨床像の多様性について論考したい．

O−262
C3 優位から IgA 優位沈着へ移行した若年感染関連腎炎の一例

[1]群馬大学医学部附属病院腎リウマチ内科，[2]東京慈恵会医科大学病理学
内藤　篤志[1]，竹内　陽一[1]，山口　雅史[1]，今井　陽一[1]，浜谷　博子[1]，池内　秀和[1]，金子　和光[1]，城　謙輔[2]，廣村　桂樹[1]

【症例】16 歳男性．母に IgA 腎症の既往あり．X−2 年，先行感染後の発熱・嘔気を機に Cr 8.1 mg/dL，高度蛋白尿，補体低値，ASO 高値を認め，A 病院で感染関連腎炎が疑われた．体液管理で Cr 2.9 mg/dL まで改善したが，浮腫増悪と腎障害遷延のため B 病院に再入院．初回腎生検では光顕でびまん性管内増殖性糸球体腎炎，IF で IgA 陰性，C3 3+，電顕で多数の hump と感染関連腎炎に特徴的な foggy dense deposit を認めた．mPSL パルス療法と PSL で治療したが乏尿となり血液透析を導入，MMF 追加後 X−2 年 5 月に透析を離脱．補体関連遺伝子異常は検出せず．その後 Cr 1.4〜1.7 mg/dL，蛋白尿 0.7〜2.0 g/gCr，血尿軽微で推移し，免疫抑制療法中止の判断目的に当院を紹介受診し，X 年 2 月に再生検を施行したところ，光顕でメサンギウム増殖性病変，IF で C3 陰性，傍メサンギウム領域に IgA 強陽性を認めた．電顕では傍メサンギウム沈着が主体であったが，foggy dense deposit が残存していた．【考察】本例は初回に C3 優位の感染関連腎炎様病変を呈し，2 年後の再生検で IgA 優位沈着を認めた．C3 腎炎，IgA 腎症単独では説明し難く，IgA-dominant 感染関連腎炎と診断した．時相により C3 優位から IgA 優位へ病理像が変化した可能性を示す示唆的症例と考えられた．

O−263
C3 腎症との鑑別を要した非典型的感染後糸球体腎炎の一例

[1]東京慈恵会医科大学葛飾医療センター腎臓・高血圧内科，[2]東京慈恵会医科大学腎臓・高血圧内科，[3]東京慈恵会医科大学病理学講座
大庭　梨菜[1]，木戸口　慧[2]，神崎　剛[2]，古谷　麻衣子[1]，松本　啓[2]，上田　裕之[2]，丹野　有道[1]，本間　志功[3]，城　謙輔[3]，横尾　隆[2]

【症例】17 歳男性．健診で尿蛋白・血尿を指摘され当院を紹介受診した．尿蛋白 1.46 g/gCr，ASO 1864 IU/mL，C3 22 mg/dL より感染後糸球体腎炎（PIGN）が疑われた．X−2 年 8 月の腎生検では管内増殖性糸球体腎炎を認め PIGN に矛盾しない所見であったが，1 年以上にわたり尿蛋白 1.0〜2.0 g/gCr，尿潜血 50−99/HPF，低補体血症が遷延したため，X−1 年 12 月に再生検を施行した．光学顕微鏡所見で管内増殖性変化は改善していたが，メサンギウム細胞の増殖・基質増加と一部分節性硬化像を認めた．免疫染色では C3 優位の沈着を認め，電子顕微鏡所見では上皮下・基底膜内の高電子密度沈着物を認めた．その後 X 年 3 月に血清補体価は改善し，蛋白尿・血尿も軽快傾向となったため，非典型的な PIGN と判断し保存的加療を継続した．【考察】PIGN と C3 腎症は治療方針と予後が異なり鑑別が重要であるが，臨床・病理所見が類似し鑑別に苦慮する．近年 PIGN から C3 腎症へ移行する症例も報告されており，非典型的 PIGN では補体機能異常の関与が示唆されている．文献的考察を加え報告する．

O−264
Subepithelial hump を欠き C3 腎症との鑑別を要した PSAGN の 1 例

東京都済生会中央病院腎臓内科
伊藤　遥，大島　洋一，堤　遼太郎，三崎　美佳，渡邉　一生，圓谷　泰章，加藤　亜唯，小松　素明

【症例】51 歳，男性．【主訴】両側下腿浮腫，体重増加．【現病歴】約 2 週間持続した咽頭痛に対し近医で溶連菌迅速検査陽性と診断され抗菌薬加療を受けた．咽頭痛発症約 15 日後より乏尿と両側下腿浮腫を認め，体重 6 kg 増加のため当院を受診した．血液検査で著明な C3 低下と ASO 上昇，尿所見で血尿・蛋白尿を認めた．腎生検では管内増殖性糸球体腎炎を呈し，免疫蛍光で C3 優位沈着と微弱な免疫グロブリン沈着を認めたが，電子顕微鏡で subepithelial hump は指摘できなかった．保存的加療で浮腫は改善し，補体値は正常化した．【考察】臨床経過および補体の早期正常化から PSAGN と診断したが，subepithelial hump を欠き C3 優位沈着を示す点で C3 腎症との鑑別を要した．Hump は急性期に形成され回復期には速やかに消退するため，生検時期によっては検出されない場合がある．また PSAGN でも経過中に C3 優位の沈着像を呈し得るため，免疫グロブリンの併存沈着の有無，および 8−12 週以内の補体正常化が鑑別の重要な手掛かりとなる．非典型例では NAPlr 染色や抗 factor B 抗体測定などの補体関連バイオマーカーが診断補助として有用とされる．

O−265
MAC 症の関連が疑われた C3 沈着を伴う糸球体腎炎の一例

[1]東京医療センター腎臓内科，[2]東京医科大学八王子医療センター腎臓内科
田中　里奈[1]，松浦　友一[1]，岡崎　洋樹[1]，廣瀬　克彦[1]，織部　俊太郎[1]，西岡　謙[1]，尾田　高志[2]，門松　賢[1]

【症例】59 歳女性．【現病歴】15 年以上にわたり非結核性抗酸菌症（MAC）症に対して内服治療を継続していたが，十分な治療効果は得られず経過していた．X 年 4 月，検尿で変形赤血球を指摘され受診し，BUN 12.0 mg/dL，Cre 0.70 mg/dL，Alb 2.7 g/dL，尿蛋白 6.9 g/gCr，RBC ＞100/HPF とネフローゼ症候群を呈していた．腎生検では管内増殖性変化と半月体形成を認め，蛍光抗体法で C3 優位の顆粒状沈着を示した．さらに抗 NAPlr 抗体染色および plasmin 活性染色が陽性で，感染関連糸球体腎炎（IRGN）が強く示唆された．発症後 12 週以上経過しても尿蛋白の改善に乏しく，X 年 10 月にステロイドパルス療法を施行したが，1 か月後の尿蛋白は 5.12 g/gCr と改善を認めなかった．一方，X 年 9 月よりアミカシン吸入療法を追加したところ，治療後に喀痰は 12 月以降塗抹・培養とも陰性化した．これに伴い尿蛋白は 1−2 g/gCr へ低下し，X+1 年 1 月には Alb 3.1 g/dL まで改善した．【考察】本症例は C3 沈着を主体とする糸球体腎炎として発症したが，経過と治療反応性から MAC 症に関連した感染関連糸球体腎炎であった可能性が高いと考えられた．C3 沈着を認める症例では，C3 腎症と感染関連腎炎を適切に鑑別することが重要である．

O−266
腹腔内膿瘍に続発した IgA-dominant infection-related glomerulonephritis の 1 例

[1]魚沼基幹病院腎臓内科，[2]新潟大学腎・膠原病内科
貴島　章仁[1]，酒巻　裕一[1]，永野　敦嗣[1]，高橋　恵実[2]，大澤豊[2]，今井　直史[2]，伊藤　由美[2]，飯野　則昭[1]，山本　卓[2]

【症例】80 歳代男性．2 年前より Cr 1.4〜1.6 mg/dL，尿蛋白 1〜3＋を認めた．X 年 8 月，盲腸憩室穿通による後腹膜膿瘍を発症し結腸切除術およびデブリードマンを施行した．腹水培養で E.coli, S.anginosus, 鼻腔培養で MRSA を検出した．術後 2 か月で低補体血症を伴う急速な腎機能悪化（Cr 3.87 mg/dL）を認めたため経皮的腎生検を施行した．光顕では糸球体の約半数が全節性硬化を呈し，メサンギウム細胞増多と基質増加，また管内細胞増多を一部に認め細胞性・線維細胞性半月体を伴った．免疫染色はメサンギウム領域に C3c 1＋，係蹄壁に C3c 3＋，IgA 2−3＋，IgM 1−2＋を認めた．電顕では dense deposit をパラメサンギウム領域と一部内皮下に少量認め，hump を認めなかった．以上の所見から IgA-dominant infection-related glomerulonephritis（IRGN）と診断した．抗菌薬投与と腎保護的治療を行い，感染増悪リスクを考慮しステロイドを用いなかったが，9 か月間で腎機能は緩徐に増悪した．【考察】IgA-dominant IRGN は既報では S.aureus 感染関連が最も多いが，E.coli 感染関連例も報告されており，本例は先行感染ならびに腎病理所見とも示唆に富む IgA-dominant IRGN の症例である．また IRGN に対するステロイド治療に一定の見解がなく本例を含め症例の蓄積が望まれる．

O−267
ステロイドおよびミコフェノール酸モフェチルにより改善を認めた C3 腎症の 1 例

[1]川崎幸病院腎臓内科，[2]川崎クリニック
横山　祐輔[1]，山口　哲朗[1]，佐野　瑞樹[1]，小松　弘明[1]，大城　賢太郎[1]，宇田　晋[2]，小向　大輔[1]

特記すべき既往のない 55 歳男性．X−4 年より健診で蛋白尿を指摘され，X−2 年からは顕微鏡的血尿も認めた．X 年 11 月，尿蛋白 4.4 g/gCr，血清 Cr 1.24 mg/dL と蛋白尿増加および腎機能低下を認め，12 月に当科紹介受診となった．初診時には血清 Cr 1.44 mg/dL と腎機能増悪を認めたため腎生検を施行した．糸球体数 30 個のうち 5 個が全節性硬化．残りの糸球体には軽度から中等度の全節性メサンギウム増殖，基底膜二重化を認めた．尿細管間質の 15−20%にリンパ球浸潤と尿細管萎縮を認め，蛍光抗体法でメサンギウム領域・係蹄壁に C3 を有意に顆粒状沈着を認めた．形態的な MPGN 所見と血清補体値低下とを合わせて C3 腎症と診断した．SGLT2 阻害薬および ARB を導入後，プレドニゾロン，ミコフェノール酸モフェチルによる加療を開始したところ，腎機能改善および尿蛋白減少傾向を認めている．C3 腎症は比較的稀な補体関連腎疾患であり，治療介入により良好な経過を得ている 1 例として報告する．

O−268
ステロイドとミコフェノール酸モフェチルの併用で寛解とならなかった C3 腎炎にイプタコパンが有効であった 1 例

新渡戸記念中野総合病院腎臓内科
赤江　公孝，西水　一喜，穂坂　伸吾，山村　あゆみ，佐藤　英彦，佐藤　恵子，野田　裕美

【症例】19 歳男性．X 年 4 月に学校検尿で尿蛋白定性 3＋を指摘され当科に受診された．Cr 0.80 mg/dL と正常範囲であったが，尿蛋白 2.94 g/gCr，尿中赤血球＞50/HPF，C3 ＜8.0 mg/dL，CH50 ≦12.0 IU/mL を認めた．6 月に腎生検を施行し，C3 腎炎と診断した．7 月にステロイドパルス療法を施行し，後療法として PSL 60 mg/日を開始した．約 1 週間で尿蛋白は 0.2 g/gCr 前後に減少したが，9 月に 0.48 g/gCr まで増加したため，ミコフェノール酸モフェチル（MMF）を追加した．以後，感冒等を契機に蛋白尿の増加を繰り返し，尿蛋白は 0.3−2.2 g/gCr で推移し，C3 の正常化は得られなかった．X＋2 年 12 月にイプタコパンを開始したところ，1 ヶ月で C3 が正常化した．その後尿蛋白は 1 g/gCr 未満で推移し，ステロイドは漸減している．【考察】本邦ではイプタコパンは 2025 年に承認されたばかりであり報告は少ない．本例ではステロイドと MMF の併用によっても C3 正常化が得られなかったが，イプタコパン開始 1 ヶ月で C3 が正常化した．尿蛋白の評価についてはさらなる経過観察を要すると考えられる．文献的考察を踏まえて報告する．

O−269
C3 腎症と考え治療した 1 例：病理，補体関連検索を含めて

[1]公立西知多総合病院腎臓内科，[2]札幌徳洲会病院病理診断科
久志本　浩子[1]，高田　充弘[1]，藤井　麻耶[1]，堀内　雅人[1]，石瀬雅美[1]，小川　弥生[2]

【症例】24 歳男性【経過】15 歳時に検尿異常あり初診となる．尿検査で変形赤血球，顆粒円柱，赤血球円柱あるも蛋白尿なし．血液検査で C3, CH50 の著明な低下を認めたが感染症既往なく各種抗体は陰性，4 か月後腎生検を施行．糸球体は典型的な MPGN パターンの傷害で IF は C3 強陽性だが IgG 陽性，C1q も弱陽性．電顕では炎症細胞浸潤とメサンギウム領域の高密度沈着物を認めた．腎生検 4 か月後尿蛋白が増加，ステロイドセミパルス療法を実施し PSL 0.5 mg/kg の隔日内服を後療法としたが尿蛋白の軽度改善のみ．PSL を漸減終了後尿蛋白量が再度増加，補体調節異常による腎炎を疑い C3 腎症の治療を参考に MMF 1000 mg 単独で治療した．2 週後から C3 値は改善，2 か月後尿蛋白 1 g/日以下，9 か月後に尿潜血も消失した．1 年 3 か月後には尿蛋白は陰性化し C3 値も正常化した．補体関連検査では sC5b−9 が高値で補体の終末経路の活性化亢進を認めたが有意な補体関連遺伝子異常は見られなかった．【考察】C3 腎症と IC-MPGN は類似点も多い．治療選択に難渋し C3 腎症と考え治療したが MMF が著効しており，免疫蛍光所見と合わせて免疫複合体が介在した可能性も考えられた．本例は Benigni らの MPGN クラスタリングではクラスター 2 相当だった．今後の C3 腎症/IC-MPGN における分類および治療方法の確立が待たれる．

O−270
C3 腎症に対して早期のステロイド加療を行い腎機能と尿所見の改善を認めた一例

[1]水戸協同病院腎臓内科，[2]筑波大学医学医療系腎臓内科学
米野　友一朗[1]，篠崎　有希[1]，堀北　愛里[1]，田原　敬[1]，臼井　丈一[2]

【症例】73 歳，女性．X−1 年 11 月中旬より尿の泡立ちを自覚し近医受診し，尿蛋白 2＋のため同月末に当科を初診した．尿蛋白 5.90 g/g・Cre，尿潜血 3＋，尿沈渣赤血球 30−49/HPF，Alb 2.7 g/dL，Cre 0.99 mg/dL で，補体低下は認めなかった．明らかな先行感染は認めず，腎疾患の家族歴はなかった．12 月に腎生検を施行し，光学・電子顕微鏡像で膜性増殖性糸球体腎炎 III 型の所見を呈し，蛍光抗体法では糸球体係蹄壁優位に C3 陽性のため C3 腎症と診断した．全節性硬化 38%，細胞性半月体 28%を含む全糸球体の 75%に病変を認めた．X 年 1 月には Cre 1.4 mg/dL まで腎機能が増悪し，2 月に入院しステロイドパルス後の第 4 病日よりプレドニゾロン 35 mg の内服を開始した．腎機能は第 38 病日に Cre 0.94 mg/dL，尿蛋白は第 26 病日に 0.93 g/day と改善し，以降は不完全寛解 I 型で経過した．X 年 5 月現在も Cre 1.0 mg/dL 前後，尿蛋白 0.7−1.1 g/day で推移している．【考察】C3 腎症は慢性変化が進行すると治療反応性に乏しいとされるが，本症例ではステロイド加療に伴い比較的早期に尿所見・腎機能は改善した．C3 腎症の治療法は確立していないが，本症例では活動性病変に対し可逆性のある段階での早期のステロイド治療が有効であったと示唆される．C3 腎症の治療報告を踏まえ文献的に考察する．

O−271
免疫抑制療法への反応性が異なる高齢発症 C3 腎症の 2 例

国際医療福祉大学成田病院腎臓内科
榎本　直大，内山　清貴，神田　健太，淡路　京子，唐澤　隆明，鷲田　直輝

【症例 1】87 歳男性．高血圧症などで近医通院中，腎機能障害および蛋白尿を指摘され当科紹介となった．eGFR 22.2 mL/min/1.73 m2，Alb 2.5 g/dL，尿蛋白/Cr 比（UPCR）7.24 g/gCr とネフローゼ症候群に該当し，C3 低下（77 mg/dL）も認めた．腎生検では膜性増殖性糸球体腎炎（MPGN）パターンを呈し，免疫染色で C3 優位の沈着を認めたことから，C3 腎症と診断した．単クローン性免疫グロブリン血症を認めたが治療適応なしと判断され，PSL 30 mg/日，MMF 1000 mg/日で治療を開始したものの，腎機能・尿所見の改善は認めていない．【症例 2】72 歳男性．感冒後に下腿浮腫および急激な体重増加を認め当科紹介となった．eGFR 27.1 mL/min/1.73 m^2，Alb 1.8 g/dL，UPCR 6.41 g/gCr とネフローゼ症候群に該当したが，C3 低下は認めなかった．腎生検では MPGN パターンを呈し，免疫染色で C3 優位の沈着を認め，C3 腎症と診断した．その後も腎機能低下は進行性であり，PSL 30 mg/日で治療を開始したところ，eGFR の速やかな改善傾向を認めた（9.4→17.3 mL/min/1.73 m^2）．【考察】C3 腎症の治療法は確立されておらず，ステロイドや MMF などが用いられているが，特に高齢者における報告やエビデンスは限られている．本 2 症例では免疫抑制療法への反応性が大きく異なっており，文献的考察を加え比較検討し報告する．

O−272
軽度蛋白尿のC3G/一次性IC-MPGN患者におけるペグセタコプランの有効性：VALIANT試験のサブグループ解析

[1]聖隷浜松病院，[2]VALIANT研究グループ
山本　雅紀[1]，VALIANT　研究グループ[2]

【背景】蛋白尿はC3G/IC-MPGNにおける重要な予後マーカーである．VALIANT試験ではペグセタコプラン（PEG）が蛋白尿1 g/gCr以上の患者において有効かつ忍容性が良好であることが示された．ベースラインの蛋白尿が1 g/gCr未満の患者は除外されたため，このサブグループに関するエビデンスは限定的である．【方法】26週間のランダム化期間はPEG群またはプラセボ群（PBO群）に無作為割付された．事後解析ではベースラインの尿蛋白/クレアチニン比（UPCR）が1.5 g/gCr以下の患者40名を対象とした．評価項目はUPCRとeGFRの変化，腎生検でのC3染色性，有害事象とした．【結果】PEG群15名，PBO群25名．ベースラインUPCRの中央値（範囲）は，PEG群1.1（0.7–1.4），PBO群1.1（0.8–1.5）g/gCr，eGFRの平均値（SD）は，PEG群89.0（36.0），PBO群85.7（39.4）mL/min/1.73 m^2であった．PEG群ではUPCRが71.2%減少（幾何平均比［95%IC］：0.288［0.172，0.483］），UPCRが50%以上減少した患者の割合が有意に高かった（66.7%［10/15］対8.0%［2/25］，p＝0.0012）．完全寛解率はPEG群46.7%，PBO群0%であった．eGFRの安定化およびC3染色性の低下は，VALIANT試験全体の結果と一致していた．有害事象の発現頻度は同程度であり，侵襲性髄膜炎菌感染症は認めなかった．【結論】C3G/一次性IC-MPGNの蛋白尿が低い患者においてもPEGの有効性が確認された．

O−273
IgA腎症に対して扁桃摘出術およびステロイドパルス療法実施後に重症肺炎球菌性肺炎を合併した一例

[1]東京医科大学茨城医療センター，[2]茨城県立中央病院，[3]つくばセントラル病院，[4]大場内科クリニック
北村　麗奈[1]，梅津　明輝[1]，秋山　舞[1]，小川　利菜[1]，小川　雅人[2]，海老原　雪穂[3]，兼重　彩夏[1]，沼尻　大地[1]，瀬賀　雅俊[1]，山下　真里奈[1]，丸山　浩史[1]，平山　浩一[1]，小林　正貴[4]

症例は63歳男性．X年11月，両上下肢と陰嚢浮腫が出現したため，当院を受診した．臨床検査所見上，sCre 1.58 mg/dL，尿蛋白8.0 g/gCr，尿沈渣赤血球50–99/HPFを認め，顕微鏡的血尿を伴うネフローゼ症候群と診断した．腎生検光顕所見では，管内細胞増多を伴う巣状メサンギウム増殖性糸球体腎炎，免疫蛍光染色ではIgA・C3のメサンギウム優位の沈着を認め，IgA腎症H-grade Ⅰ A/C（Oxford分類m0, e1, s1, t0, c1）と診断した．扁桃摘出術およびステロイドパルス療法を施行し，腎機能障害および尿蛋白は改善傾向を示した．しかし，副腎皮質ステロイド療法開始後46日目（PSL 30 mg/隔日内服中）に，呼吸困難が出現し，細菌学的検査ならびに画像検査より侵襲性肺炎球菌感染症による右肺膿胸および肺炎の合併と診断した．呼吸状態悪化のため，ICU管理下で胸腔ドレナージおよび抗菌薬治療を行い，全身状態は改善した．IgA腎症に対する扁桃摘出術および副腎皮質ステロイド療法は標準的治療とされているが，同治療中に重篤な感染症を合併した症例として，文献的考察を加えて報告する．

O−274
ナットクラッカー症候群診断後にIgA腎症合併が判明した一例

深谷赤十字病院
和田　七海，田部井　彬史，武井　克仁，長島　正尭，飯島　淳美，吉田　健吾，古堅　聡，高良　勝彦，逸見　憲秋

【症例】22歳女性．Y−2年，感冒症状後に肉眼的血尿を認め自然軽快した．Y−1年，COVID-19感染後に再度肉眼的血尿を認め，その後も顕微鏡的血尿が持続した．2か月後，発熱と腰痛に伴い肉眼的血尿と蛋白尿が出現したため当院へ紹介された．MRI検査で上腸間膜動脈と大動脈間での左腎静脈狭窄を認め，ナットクラッカー症候群（NCS）と診断された．一方，感冒後肉眼的血尿と蛋白尿を反復する経過から糸球体疾患の合併を疑い，Y年X月に腎生検を施行した．光顕では軽度メサンギウム増殖を認め，蛍光抗体法でIgAおよびC3のメサンギウム沈着を認めたことからIgA腎症と診断した．軽症例と判断し，外来で経過観察中である．【考察】IgA腎症とNCSはいずれも血尿の原因となり，両者の合併例も報告されている．本症例ではNCSの存在から血尿の原因診断に鑑別を要したが，感冒後肉眼的血尿や蛋白尿の経過からIgA腎症合併を疑い診断に至った．NCS診断後も血尿持続や尿蛋白増加を認める場合には，IgA腎症併存を考慮し腎生検を検討すべきである．

O−275
関節リウマチおよびTNFα阻害薬投与を背景に治療に難渋したIgA腎症の1例

[1]慶應義塾大学医学部腎臓内分泌代謝内科，[2]慶應義塾大学医学部病理学教室
鹿浦　直樹[1]，中山　尭振[1]，吉本　憲史[1]，菱川　彰人[1]，萩原　あいか[1]，橋口　明典[2]，畔上　達彦[1]，林　香[1]

【症例】38歳女性．23歳で関節リウマチ（RA）を発症し，メトトレキサートとアダリムマブで加療開始し，関節炎増悪のためゴリムマブに変更後は寛解を維持した．31歳より顕微鏡的血尿，32歳より蛋白尿を認め，33歳時の腎生検でIgA腎症と診断された．Pozzi式パルス療法により蛋白尿は消失したが血尿は持続し，36歳頃より1.4 g/gCrと蛋白尿が再増悪した．今回再生検で，50個中半数の糸球体に全節性硬化，1個に係蹄壊死を認めた．免疫蛍光では，メサンギウムにIgAが陽性，電顕では，メサンギウム主体に，一部，内皮下と上皮下に高電子密度沈着物を認めた．血尿の原因となる基底膜菲薄化は認めなかった．IgA腎症（H-Grade ⅢA/C, C-Grade Ⅱ）と判断し，TNFα阻害薬長期投与の関与を考慮しゴリムマブを中止した．ステロイド治療後に蛋白尿は0.3 g/gCrまで改善したが血尿は持続している．【考察】本例はRA寛解中に発症し，長期TNFα阻害薬投与を背景に難治化したIgA腎症である．RAに伴う免疫異常やTNFα阻害薬が病勢遷延に関与した可能性がある．血尿は遷延するが，病理評価に基づき治療強度を調整し管理することが重要である．

O−276
非小細胞肺癌に対するBRAF/MEK阻害薬投与中に発症した急性尿細管間質性腎炎を伴うIgA腎症の1例

[1]長岡赤十字病院腎臓内科，[2]新潟大学腎・膠原病内科
小林　奎介[1]，堀江　香織[1]，井口　昭[1]，今井　直史[2]，伊藤　由美[2]，山崎　肇[1]，山本　卓[2]

79歳女性．X−2年2月に肺癌と診断し，4月に右肺上葉切除術を施行した．X−1年4月に術後再発を認め，BRAF V600E変異陽性の肺腺癌であったことから，6月よりダブラフェニブ＋トラメチニブ（BRAF/MEK阻害薬）併用療法を開始した．原病は部分奏効を維持したが，X年1月より蛋白尿・血尿が出現し，5月より腎機能低下が進行したため，10月に両剤を中止した．中止後も腎機能は改善せず，血清Crがベースラインの0.6 mg/dLから1.49 mg/dLまで上昇し，尿蛋白4.16 g/日，尿沈渣赤血球100個以上/HPFと検尿異常も持続したことから，12月に腎生検を施行した．中等度の急性尿細管間質性腎炎（ATIN）および半月体形成を伴うIgA腎症と診断し，ステロイド療法を開始したところ，腎機能は軽度改善した．BRAF/MEK阻害薬に関連する腎障害としてATINや肉芽腫性間質性腎炎の報告は散見されるが，糸球体腎炎の報告は稀であり，渉猟し得た限りIgA腎症の報告はない．臨床経過およびATINの併存から，BRAF/MEK阻害薬がIgA腎症の発症ないし増悪に関与した可能性が考えられ，文献的考察を加えて報告する．

O−277
血栓及び出血合併症のため治療に難渋した真性赤血球増加症合併IgA腎症の一例

[1]済生会新潟県央基幹病院腎・膠原病内科，[2]新潟大学腎・膠原病内科
丹野　楓哉[1]，小林　奎介[1]，石黒　恵子[1]，伊藤　友美[1]，山崎　美穂子[1]，小山　裕子[1]，森岡　良夫[1]，岩渕　洋一[1]，長谷川　絵里子[2]，渡井　友也[2]，吉澤　優太[2]，高橋　恵実[2]，伊藤　由美[2]，今井　直史[2]，山本　卓[2]

【症例】72歳女性【現病歴】感冒症状で近医を受診し赤血球増加を指摘され，JAK2陽性で真性赤血球増加症（PV）と診断された．その後，急速進行性の腎機能障害，血尿を伴うネフローゼ症候群を呈し当院へ入院した．腎生検を施行し，光顕で細胞性半月体と管内細胞増多を伴うメサンギウム増殖性糸球体腎炎，IFでメサンギウム領域のIgA陽性を認め，高活動性のIgA腎症と診断した．パルスを含むステロイド（GC）療法と，橋本病に対し甲状腺ホルモン補充療法（THRT）を行い蛋白尿と腎機能は部分的に改善した．一方，深部静脈血栓症と肺梗塞に対し抗凝固療法を施行したが，消化管出血によるショックを反復し継続困難であった．【考察】PVにおいて血液粘稠度の上昇による血栓症は重要な合併症である．本例ではTHRT及びGC療法は腎炎の活動性抑制および腎血行動態の安定化に有効であったと考えるが，血栓症と出血性合併症は治療上の重要な課題となった．

O-278
zebra body 様構造物を認め Fabry 病との鑑別を要した IgA 腎症の一例

成田記念病院腎糖尿科
永井　将哲，神代　崇一郎，泉　治紀，大林　孝彰

【症例】46 歳女性．43 歳時の健診で尿蛋白を指摘され前医受診．高度肥満あり栄養指導，降圧薬，SGLT-2 阻害薬等で加療されたが尿所見の改善なく，45 歳時に当科紹介となった．初診時の血清 Cr 0.90 mg/dL, 尿沈渣赤血球 20-30/hpf, 尿蛋白 1.53 g/gCr. 既往に 30 代発症の網膜色素変性症による全盲あり．腎疾患の家族歴は次弟に紫斑病性腎炎歴（寛解）のみであった．腎生検では，びまん性にポドサイト腫大とトルイジンブルー染色にてオスミウム好性のポドサイト内封入体を認めた．免疫蛍光染色では IgA, C3 のメサンギウム沈着を認め，電子顕微鏡ではメサンギウム領域の高電子密度沈着物に加え，ポドサイト内に多数の zebra body 様構造物を認めた．以上より Fabry 病（女性ヘテロ型）合併 IgA 腎症が疑われたが，尿中マルベリー小体は陰性であり，白血球中 α-ガラクトシダーゼ活性値も正常．Fabry 病に特徴的な臨床所見や家族歴にも乏しかった．さらに遺伝子検査で GLA 遺伝子異常を認めず，Fabry 病は否定的と判断した．【考察】zebra body 様構造物を伴うも Fabry 病は否定的であった稀な IgA 腎症例を経験した．zebra body 形成を来し得る既知の薬剤使用歴もなく，文献的考察を加え報告する．

O-279
繰り返し再発する成人発症 IgA 血管炎の一例―HLA ハプロタイプ感受性の考察―

[1]日本医科大学大学院医学研究科内分泌代謝・腎臓内科学分野，[2]日本医科大学付属病院皮膚科，[3]日本医科大学統御機構診断病理学
佐藤　絢飛[1]，荒谷　紗絵[1]，吉井　はるか[1]，平間　章郎[1]，尾崎　紗恵子[2]，堂本　裕加子[3]，柏木　哲也[1]，大橋　隆治[3]，岩部　真人[1]

【症例】70 歳，女性．12 年前に IgA 血管炎（IgAV）診断とされステロイド内服加療で寛解を得たが，同年に再燃し，ステロイドパルス，ミゾリビン，扁桃腺摘出術を行い再度寛解を得た．しかし 4 年後に再度再燃した．今回，受診 2 週間前の感冒を契機に腹痛・下腿皮疹が出現し，IgAV 再燃として入院となった．入院後，急速進行性の腎機能低下を認め，血液透析を要した．ステロイドパルス療法を追加したところ腎機能は改善し，透析を離脱後に退院となった．入院中に 2 回目の腎生検を施行した．半月体形成などの糸球体病変は認めなかった一方，高度の傍尿細管毛細血管（PTC）炎を認めた．頻回再発の背景として HAL 解析を追加した．【考察】HLA 解析では，IgAV 感受性との関連が強く示唆されている HLA class II ハプロタイプ DQA1＊01：01/DQB1＊05：01/DRB1＊01：01 を認め，頻回再発に寄与した可能性が示唆された．また IgAV には非特異的な高度な PTC 炎を呈し，糸球体病変が軽度であったにもかかわらず一時的に血液透析を要する急性腎不全を呈した点は興味深い．HLA との関連および腎予後を考察し報告する．

O-280
SAPHO 症候群に IgA 血管炎を合併した 1 例

横浜市立大学市民総合医療センター
池谷　雄祐，篠崎　颯大，大泉　拓未，高野　珠衣，角　杏也奈，江藤　陽香，河野　梨奈，浦手　進吾，古宮　士朗，金口　翔，平和　伸仁，田村　功一

【症例】50 歳男性．高血圧で近医通院中，± から 1＋程度の血尿・蛋白尿を認めたが腎機能低下はなく経過観察されていた（Cr 0.6 mg/dL）．X－3 か月に上気道炎罹患後より咳嗽が持続し，その後手指や膝等の多関節炎および両下肢の紫斑が出現した．X－2 か月に皮膚科受診し炎症反応高値のため当院紹介となった．精査にて胸骨骨髄炎および掌蹠膿疱症を認め SAPHO 症候群と診断した．皮膚生検では白血球破砕性血管炎を認めた．その後血尿・蛋白尿の増悪（尿赤血球＞100/HPF，UPCR 2.74 g/gCr）および腎機能低下（Cr 0.9 mg/dL）を認め当科紹介となった．腎生検を施行し，メサンギウム領域に IgA 沈着を認め IgA 血管炎と診断した．IgA 血管炎に対する腎保護薬としてアジルサルタン 40 mg で管理の上退院とした．当院耳鼻咽喉科にて扁桃摘出術施行し，外来にて腎機能と炎症の経過観察中である．SAPHO 症候群は骨・関節炎と皮膚症状を特徴とする比較的稀な慢性炎症性疾患である．SAPHO 症候群に腎障害を合併した報告は少ないが，IgA 血管炎との免疫異常を背景とした関連が示唆されている．本症例は両者の関連を考える上で示唆に富むと考え，文献的考察を加え報告する．

O-281
ネフローゼ症候群を呈し追加のステロイドパルス療法が奏功した IgA 血管炎の一例

仙台市立病院
花澤　快聖，古田　恭平，貝塚　映，高橋　沙矢加，山陰　浩，今田　悠介，千葉　祐貴，山本　多恵

【症例】32 歳女性．2024 年 10 月に四肢出血斑と関節痛が出現し，IgA 血管炎疑いとして皮膚科でプレドニゾロン治療が開始された．紫斑は改善したものの検尿異常が出現したため，精査目的に当科紹介となった．受診時，尿蛋白 13 g/gCr，尿潜血＞100/HPF，各種円柱を認め，血清 Alb 2.5 g/dL とネフローゼ症候群に合致した．免疫血清学的検査では特記すべき所見を認めなかった．腎生検では 64 個中 80％の糸球体に細胞性半月体形成を認め，免疫染色で糸球体係蹄への IgA と C3 沈着を認め ISKDC 分類 Grade Vb の高度活動性 IgA 血管炎と診断した．メチルプレドニゾロン 500 mg/day&times3 日間のステロイドパルス療法を 3 コース施行し，後療法としてプレドニゾロン 30 mg 隔日投与を継続した．さらに扁桃摘出術を施行も，検尿異常は遷延した．このため，上咽頭擦過療法を併用しつつ，追加のステロイドパルス療法を 6 コース施行し，尿蛋白と尿潜血は陰性化した．【考察】IgA 血管炎に伴う腎炎は IgA 腎症と類似した発症機序として想定され，扁桃摘出やステロイドパルス療法が有効とする報告がある．本症例のような難治性かつ高度活動性病変を伴う症例では，追加のステロイドパルス療法は感染症などの有害事象に留意を要するが，有効な治療選択肢となり得ると考えられた．

O-282
小児発症ネフローゼ症候群を呈した IgA 血管炎に対し，リツキシマブ加療後，扁摘パルス療法が奏功した一例

[1]横浜市立大学附属病院腎臓・高血圧内科，[2]横浜市立大学附属病院病理診断科・病理部，[3]聖マリアンナ医科大学病理部
田中　翔平[1]，塚本　俊一郎[1]，金岡　知彦[1]，村岡　枝里香[2]，高瀬　宙希[2]，小林　竜[1]，小豆島　健護[1]，涌井　広道[1]，山中　正二[2]，藤井　誠志[2]，小池　淳樹[3]，田村　功一[1]

16 歳男性．X－6 年に右網膜視神経炎を発症し，当院眼科にてメトトレキサートとインフリキシマブで加療された．X－2 年より尿潜血を認め徐々に増加し，X－1 年 12 月には尿蛋白クレアチニン比（UPCR）1.0 g/gCr 以上，下腿紫斑を認めるようになり，X 年 2 月 6 日当科紹介となった．ネフローゼ症候群認め翌日入院し，腎生検，皮膚生検施行した．皮膚で白血球破砕性血管炎，腎で IgA 血管炎の診断（ISKDC 分類：IIIb，Oxford 分類：M1，S1，E1，T0，C1）となった．ステロイドパルス療法施し，リツキシマブ 500 mg/週を 4 回施行し，不完全寛解 2 型まで改善し 3 月末に退院した．UPCR 1.5 g/gCr，尿赤血球は継続し，X＋1 年 4 月に再度腎生検施行した．腎炎の活動性を低下させるため扁摘パルス療法を追加した．以降尿所見は徐々に改善し，X＋2 年 1 月に UPCR 0.37 g/gCr，尿中赤血球 1-4/HPF まで改善した．【考察】IgA 血管炎の治療はステロイド加療や免疫抑制剤の追加が検討されているが，一貫した治療法は確立されていない．今回の症例を踏まえ，文献的考察を加えて報告する．

O-283
IgA 血管炎に対して腎生検後 3 日目の転倒で出血性ショックを来し血管内治療を要した 1 例

国家公務員共済組合横須賀共済病院腎臓内科
森　克夫，茂村　碧，近藤　圭，姫野　佳歩，安部　聡宏，千葉　欣彦，平澤　卓，安藝　昇太，田中　啓之

【症例】44 歳男性．X 年 12 月に感冒様症状を認め，両下肢紫斑が出現した．尿検査にて尿潜血 10-19/hpf と尿蛋白 0.5 g/gCre を認め，IgA 血管炎が疑われ当科紹介となった．腎機能低下はなく，保存的加療が開始となった．X＋1 年 4 月 6 日に尿潜血多数，尿蛋白 1.16 g/gCre と尿所見の増悪を認め，4 月 9 日に腎生検が施行された．処置前後に腎周囲の出血はなく，血液検査上の貧血の進行もなく経過し，4 月 11 日に自宅退院となった．4 月 13 日夕，入浴時に足を滑らせて転倒した．徐々に腰痛が出現し，救急受診された．Hb 15.8→13.3 g/dL と貧血の進行を認め，造影 CT にて腎生検穿刺部位に一致する extravasation を認めた．70/40 mmHg の血圧低下も認め，出血性ショックとして，補液，輸血，経カテーテル動脈塞栓術が施行された．術後，血腫増大に伴う血腫周囲の静脈性出血を認めたが，保存的加療で改善し 4 月 25 日に自宅退院となった．【考察】腎生検後出血のリスクファクターとして，腎サイズや凝固関連の内服などが報告されているが，本症例はそれらを有さない若年男性であった．生活上の些細なトラブルから重大な出血を来した症例として報告する．

O−284
治療漸減に伴い全身性エリテマトーデスと診断されたPLA2R陽性膜性腎症の一例

国立病院機構千葉医療センター千葉東病院
大竹　結衣，金本　勝義，鵜野　裕一，升田　真依，北村　博司

【症例】15歳女児【経過】13歳時にステロイド抵抗性ネフローゼ症候群の診断とされ，腎生検を施行した．膜性腎症stage 2，IgG（3+），IgA（1+），C3（2+），C1q（1+），PLA2R（+），IgG subclass IgG4優位の所見であり，PLA2R陽性特発性膜性腎症と判断した．プレドニゾロン（PSL）にシクロスポリン（CyA）を併用し，治療開始2か月で不完全寛解，5か月で完全寛解した．電顕では基底膜の他，メサンギウム領域にもEDDが沈着していた．その後PSLは漸減するも再発なく，2年後に再生検を行った．膜性腎症stage 3，IgG（1+），IgA（−），C3（−），C1q（−）で，CyAによる腎毒性は認めなかった．PSLは中止し，CyAも漸減したところ，低補体血症が出現，後に抗ds-DNA抗体，抗Sm抗体，脱毛も出現し，全身性エリテマトーデスの診断基準を満たした．CyAからミコフェノール酸モフェチルとヒドロキシクロロキンに切り替え，脱毛は改善，補体も上昇傾向となり，各種自己抗体は陰性化した．【考察】PLA2Rは特発性膜性腎症の主要な標的抗原であり，その染色は特発性と続発性の鑑別に有用である．一方で，PLA2R陽性の続発性膜性腎症の報告も散見され，その判断は困難な場合もある．PLA2Rのみならず，IgGサブクラス，C1q，基底膜以外の電顕所見なども加味して，慎重な経過観察が必要であると思われる．

O−285
CTガイド下生検によりループス腎炎を診断し得た馬蹄腎の一例

[1]埼玉医科大学総合医療センター腎・高血圧内科，[2]JCHOさいたま北部医療センター腎臓内科
佐野　文香[1]，関口　桃子[1]，三田　桂那子[2]，戸田　美波[2]，小野　祐子[1]，前嶋　明人[1]

【症例】49歳女性．生来健康．5ヶ月前から両下腿浮腫を自覚し次第に全身へ拡大したため当科を受診した．尿蛋白7.9 g/gCr，尿潜血100/HPF，Alb 2.2 g/dL，Cr 8.60 mg/dLと腎機能低下を認め，さらに抗核抗体80倍，抗ds-DNA抗体陽性，低補体血症，リンパ球減少を伴っていた．肺うっ血も認めたため，入院同日に血液透析導入となった．画像検査で馬蹄腎が判明し，第12病日にCTガイド下腎生検を実施した．観察糸球体29個中，全節性硬化16個，分節性硬化8個，管内細胞増多，Wire loop病変，線維細胞性半月体，基底膜の二重化およびspike形成を認めた．IFはFull-House-Patternを呈し，活動性ループス腎炎Class IV（A/C）+Vと診断した．ステロイドパルス施行後，後療法PSL 30 mg/日とヒドロキシクロロキンを開始するも，腎機能改善は得られず維持透析導入の方針となった．【考察】馬蹄腎は比較的稀な先天性腎奇形であり解剖学的異常から腎生検に慎重な判断を要する．一方，ループス腎炎は組織型や活動性・慢性化の程度が治療選択と腎予後に直結するため，腎生検が不可欠である．本症例では画像評価に基づくCTガイド下生検により安全に診断し，高度な慢性硬化性病変の存在を確認できたことが治療方針決定に有用であった．

O−286
腎生検で判明したsilent lupus nephritisにより治療強化できた全身性エリテマトーデスの一例

[1]虎の門病院分院腎センター内科，[2]虎の門病院病理部
村上　静郁[1]，大庭　悠貴[1]，河野　圭[2]，大橋　健一[2]，澤　直樹[1]

【症例】58歳女性．顔面皮疹を契機に前医を受診し皮膚生検で全身性エリテマトーデス（SLE）の疑いで当科へ紹介された．抗核抗体640倍，抗Sm抗体陽性，低補体血症，脱毛，皮疹からSLEと診断した．尿所見・腎機能低下を認めず，腎生検で光顕で内皮腫大と基底膜二重化，蛍光抗体法では沈着は僅かであったが，電顕で内皮下に高電子密度沈着物，管状細網封入体，指紋様構造を認め，ISN/RPS分類Class III（A/C）のループス腎炎と診断した．皮膚病変に対しヒドロキシクロロキン，アニフロルマブを開始したが，皮膚病変の改善が乏しいことに加え，腎病変が明らかになったためプレドニゾロンとミコフェノール酸モフェチルを追加し，現在まで改善が得られている．【考察】尿所見や腎機能低下を伴わず腎生検により診断されるループス腎炎をsilent lupus nephritis（SLN）と呼ぶ．臨床所見がないことは組織学的腎炎の除外を意味しない．本症例においてSLNは皮膚病変を標的とした治療から腎病変にも有効性が期待される治療への強化を可能にした．SLNの診断はSLE病変の検出に留まらず，免疫抑制薬の選択と治療強度の決定に重要な影響を及ぼし，抗Sm抗体陽性SLEにおいて尿所見や腎機能低下を認めない場合でも腎生検を検討する重要性を示す例として報告する．

O−287
肺腎症候群を呈し診断・治療方針の決定に苦慮した抗核抗体陰性SLEの一例

東京医科大学八王子医療センター腎臓内科
山口　咲子，内田　貴大，星野　貴彦，山田　宗治，尾田　高志

【症例】20代男性【既往歴】無し【現病歴】約1週間前に感冒症状が出現し近医で肺炎と診断．その後下腿浮腫を認め当院紹介受診，ネフローゼ症候群の診断で入院．【検査所見】U-RBC 5-9/HPF，UP 6.03 g/gCr，APTT 50.3 sec，PT-INR 0.99，Dダイマー2.54ug/ml，WBC 9140/ul，Hb 9.5 g/dl，Plt 38.5×104/ul，TP/Alb 4.5/1.4 g/dl，eGFR 51.9 ml/min，IgG/A/M 617/202/74 mg/dl，CH50/C3/C4 35.4/102.1/17.1 mg/dl，抗核抗体/ANCA/抗GBM抗体陰性，抗ds-DNA抗体14 IU/ml，抗CL・β2GPI抗体3.1 U/ml，抗CL IgG抗体13.9 U/ml，直接クームス試験陽性，ハプトグロビン299 mg/dl．下肢エコー，全身CTで血栓症認めず．【経過】HCQおよび中等量ステロイド（PSL 0.5 mg/kg）で治療開始したが発熱が持続．腎機能が悪化傾向で（eGFR 35.0 ml/min）血痰出現とともに急激な貧血の進行（Hb 5.0 g/dl）を認めた．画像検査の再検でびまん性肺胞出血を認め，抗核抗体陰性の最重症SLEと判断しステロイドパルス+高用量ステロイド（PSL 1.0 mg/kg），血漿交換，RTX加療した．全身状態安定後に腎生検を施行，MMFやCNIを追加し軽快退院した．【考察】肺腎症候群を呈するも抗核抗体やANCA/抗GBM抗体は陰性，低補体血症も認めず，診断・治療方針の決定に苦慮した一例である．臨床経過から先行感染の存在が疑われ，検査所見上APSの関与も示唆される．腎病理所見の詳細な解析を加え報告する．

O−288
自己抗体陰性で腎外病変を認めないがループス腎炎として治療した一例

[1]順天堂大学医学部附属練馬病院腎臓内科，[2]埼友草加病院腎臓内科，[3]順天堂大学医学部腎臓内科
太田　昂一[1]，岩崎　裕幸[1]，前田　拓也[1]，福原　佳奈子[1]，井尾　浩章[1]，大澤　勲[2]，鈴木　祐介[3]

【背景】全身性エリテマトーデスの診断には自己抗体の検出が重要であるが，稀に自己抗体陰性期に臓器障害が進行し，診断に難渋する場合がある．【症例】36歳女性．健診で蛋白尿および血尿を指摘され当科を受診した．血尿と蛋白尿，補体低下を認めたが，抗核抗体をはじめとする各種自己抗体は陰性であった．腎生検では，びまん性メサンギウム増殖，係蹄壁肥厚，ワイヤーループ病変および管内細胞増多を認めた．免疫蛍光ではIgG，IgM，C3，C1qが係蹄壁に陽性であった．以上の病理所見よりループス腎炎（ISN/RPS分類class IV）と診断した．メチルプレドニゾロンパルス療法後，プレドニンは漸減，ヒドロキシクロロキン，ミコフェノール酸モフェチル，ボクロスポリンを導入し，速やかに改善し完全寛解に至った．【考察】本症例は自己抗体陰性かつ腎外症状を認めない非典型例であったが，補体低下および腎病理所見から，自己抗体陰性であるがループス腎炎と診断し治療した．ワイヤーループ病変や内皮下沈着は活動性を示唆する一方，抗核抗体陰性かつフルハウス所見を示さないループス腎炎の報告もあり，文献的考察とともに報告する．

O−289
膜性増殖性糸球体腎炎の診断後，再生検によりfull house patternを示す腎炎に変化を認めた1例

[1]東邦大学医療センター大森病院腎臓学講座，[2]東邦大学医学部病理学講座，[3]東邦大学医学部病院病理学講座，[4]東邦大学医学部内科学講座膠原病学分野
伊藤　敬[1]，落合　晋太郎[1]，小口　英世[1]，大西　弘夏[1]，中田　有未[1]，荘光　樹生[1]，三上　哲夫[2]，栃木　直文[3]，山田　善登[4]，南木　敏宏[4]，酒井　謙[1]

【症例】51歳女性【現病歴】X−5年に脾腫・肝門部リンパ節腫大精査で当院紹介受診し，PR3-ANCA陽性を指摘された．ANCA関連血管炎を疑う所見に乏しく，経過観察としていた．X−3年に肉眼的血尿，尿量減少のため入院加療し，精査目的に腎生検施行した．光学顕微鏡では管内増殖，基底膜の二重化あり，IgMおよびC3沈着が有意の膜性増殖性糸球体腎炎（MPGN）I型と診断した．高用量ステロイド療法，リツキシマブで加療し，完全寛解に至り，メチルプレドニゾロン4 mgで維持療法を行っていたが，X年1月に蛋白尿再燃し，入院加療した．第2病日から高用量ステロイド治療開始したが，反応性乏しく，第9病日目に腎生検施行した．光顕ではMPGN所見であったが，蛍光免疫染色でfull house patternを認めた．【考察】全身性エリテマトーデス（SLE）の所見が出現する前にMPGNなどの腎炎症状が先行し，腎生検後にSLE，ループス腎炎と診断される報告があり，文献的考察を交えて報告する．

O−290
可逆性後頭葉白質脳症（PRES）による意識障害で救急搬送された成人発症溶連菌感染後急性糸球体腎炎（PSAGN）の一例

[1]国立病院機構仙台医療センター腎臓内科，[2]国立病院機構仙台医療センター救急科
秋保　真穂[1]，丸山　千晴[2]，金銅　妃奈子[1]，川副　友[2]，中山　謙二[1]

【症例】28 歳男性．【主訴】意識障害．【病歴】高血圧症や検尿異常の指摘歴なし．入院 14 日前より発熱・関節痛を認めた．10 日前に皮膚科で両下腿の伝染性膿痂疹と診断，この頃より尿量低下，体重増加（+6 kg）を自覚していた．入院当日，自宅内で倒れているのを発見され当院へ救急搬送された．JCS10, 血圧 165/85 mmHg, 全身浮腫あり．舌咬傷や失禁，筋逸脱酵素の上昇から痙攣の存在が示唆された．鎮静下で施行した頭部 MRI にて両側大脳白質を中心に FLAIR 高信号，ADC 値上昇を呈する対称性病変を認め PRES と診断した．背景に自己免疫性疾患を疑い降圧療法に加えてステロイドパルス療法を開始した．血尿（3+），蛋白尿（3+），活動性円柱，Cre 1.73 mg/dL, ASO 1021 IU/mL, C3 9 mg/dl, CH50 9.4 mg/dl より PSAGN およびそれに由来する PRES が想定された．意識障害の改善を待ち第 23 病日に腎生検を施行，管内細胞増殖は一部の糸球体にとどまるものの係蹄壁に C3c, C3d の粗大顆粒状沈着を認め組織学的にも PSAGN を支持した．【考察】PSAGN の 5〜10％程度で中枢神経症状を呈するとの報告があるが，そのほとんどが小児例であり成人での報告は稀である．成人においても急激な浮腫や血圧上昇を伴う脳症の背景に本疾患の存在を疑う必要がある．

O−291
溶連菌感染で発症し，緑膿菌感染で腎機能の再増悪を来した感染症関連糸球体腎炎の一例

[1]横浜労災病院腎臓内科，[2]横浜労災病院病理診断科
宗円　幸子[1]，山口　絵理奈[1]，相原　英聰[1]，赤沼　嵩史[1]，長谷川　直樹[2]，角田　幸雄[2]，川口　祐輝[1]

【症例】70 歳男性．X 年 2 月下旬より発熱と咽頭痛を自覚し，3 月上旬より顔面発赤を認めた．前医で顔面丹毒と診断され，抗菌薬治療を開始した．前医入院時，Cr：2.6 mg/dL であったが翌日に Cr：4.3 mg/dL まで増悪し，急性腎障害のため当院へ転院した．尿検査では 2.48 g/gCr の蛋白尿と＞100/HPF の顕微鏡的血尿を認め，血液検査では C3 低値，ASO の上昇がみられた．皮膚培養で Streptococcus pyogenes が検出されたことから，感染症関連糸球体腎炎を疑った．前医で投与されていた CEZ を継続し，第 7 病日に腎生検を施行した．炎症反応の改善に伴い，腎機能や検尿所見は改善傾向となったが，CEZ を中止後，尿道カテーテルの長期留置に伴うと思われる Pseudomonas aeruginosa による急性細菌性前立腺炎を発症し，腎機能は再度増悪した．TAZ/PIPC で加療し，炎症反応の改善に伴い腎機能も改善し，第 35 病日に退院した．【考察】感染症関連糸球体腎炎について，古典的には溶連菌感染後の発症が広く知られているが，近年は高齢者を中心にその他の病原体による発症の報告も増えている．今回，溶連菌感染で発症し，その経過中に緑膿菌感染で腎機能の再増悪を来した感染関連糸球体腎炎の一例を経験したため，文献的考察を含めて報告する．

O−292
半月体形成を伴わず透析導入を要した溶連菌感染後急性糸球体腎炎の 1 例

[1]埼玉医科大学総合医療センター，[2]熊谷総合病院
永田　ひなの[1]，浜田　隆行[1]，森本　浩太[2]，石井　洋輝[2]，小野　祐子[1]，前嶋　明人[1]

【症例】69 歳男性．X−4 日より左下腿腫脹を認め，X 日に前医を受診した．血清 Cr 1.00 mg/dL から 5.13 mg/dL へ急激に悪化し，蜂窩織炎と急性腎障害の診断で同日当科紹介入院となった．入院時，変形赤血球を伴う血尿（RBC 20−29/HPF）と尿蛋白 4.11 g/gCr を認め，感染関連糸球体腎炎を疑った．肺炎と利尿薬抵抗性心不全を合併しており，全身管理目的に血液透析を開始した．蜂窩織炎および肺炎に対し，タゾバクタム・ピペラシリンを投与した．ASO 高値，C3 低値，C4 正常，各種自己抗体は陰性であった．第 12 病日に腎生検を施行し，光顕では半月体を伴わない管内増殖性糸球体腎炎を認め，尿細管間質には広範な炎症細胞浸潤を認めた．IF では係蹄壁に C3 の顆粒状沈着を認め，以上より溶連菌感染後糸球体腎炎（PSAGN）と診断した．ステロイドは投与せず，第 13 病日に抗菌薬治療を終了した．第 36 病日に補体は正常化し，腎機能は緩徐に改善して第 46 病日に透析を離脱した．【考察】PSAGN は一般的に自然軽快し予後良好とされるが，成人では透析を要する重症例が存在する．本症例は半月体形成を伴わないにもかかわらず透析導入を要した点で特徴的であり，成人 PSAGN の重症化とその可逆性を示す示唆に富む症例と考えられた．

O−293
急速進行性の腎障害を呈し鑑別に難渋した重症型溶連菌感染後急性糸球体腎炎の一例

[1]順天堂大学附属浦安病院腎・高血圧内科，[2]春日部市立医療センター病理診断科，[3]順天堂大学腎臓内科
中村　暦[1]，笹月　佑哉[1]，大熊　輝之[1]，谷口　惟[1]，中山　麻衣子[1]，高原　久嗣[1]，冨田　茂樹[2]，鈴木　祐介[3]，鈴木　仁[1]

【症例】41 歳女性．嘔吐，下痢，発熱，体液過剰を認め，高度腎機能障害の精査加療目的に当科紹介受診となった．来院時，血清 Crea 5.7 mg/dl, eGFR 7 mL/min/1.73 m2, 血小板数 6.0 万/L であり無尿を呈していた．急速進行性糸球体腎炎（RPGN）や血栓性微小血管症（TMA）を鑑別に，ステロイドパルス療法と血液透析を即時に開始した．その後血液培養陰性，ASO 高値と補体低下を認め，ANCA を含めた自己抗体は陰性であり，溶血性貧血所見がないことを確認した．腎生検を施行し，光学顕微鏡所見で管内細胞増多，免疫蛍光染色で C3 の顆粒状沈着を認めたことから，溶連菌感染後急性糸球体腎炎（PSAGN）と診断した．ステロイド加療により，徐々に尿量増加を認め，血液透析を離脱し得た．【考察】PSAGN は典型的には 2 週間程度で自然軽快しステロイドを必要としない症例が多い．本症例は高度腎障害および補体低下の遷延を認め，重症化リスクが高いと考えられたため，ステロイド治療に加えて急性期には血液透析管理を必要とした．本症例のように血液透析を要する重症型 PSAGN は比較的稀であり，文献的考察を加えて報告する．

O−294
高齢者に発症した潜在的感染関連腎炎の症例

東北医科薬科大学病院
坂本　直輝，橋本　英明，結城　翼，伊藤　大樹，湯村　和子，森　建文

【症例】70 歳代男性．近医で高血圧，高尿酸血症の治療を受けており，これまで尿所見異常を指摘されたことはなかった．【現病歴】両下腿や顔面に浮腫を認め，かかりつけ医を受診した．また降圧薬服用していたが血圧が 160 台に上昇していた．血尿，蛋白尿を認め，腎機能低下もあり精査加療のため紹介となった．初診時も軽度の浮腫や血圧上昇が認められ，ASO 高値，低補体血症を認め，感染関連腎炎が強く示唆された．先行感染の病歴は不明であった．尿異常が改善しないため腎生検を実施した．腎生検組織所見では管内増殖性糸球体腎炎像を示し，免疫蛍光抗体法では C3 の顆粒状沈着を認めた．電子顕微鏡所見では基底膜内，メサンギウム領域に沈着物を認め，上皮側に hump 並びに基底膜内にくいこむような old hump も認めた．先行感染の病歴はなかったが検査所見，腎生検所見も含め感染関連腎炎と診断した．降圧剤増量にて血圧は安定し，低補体血症は 2 カ月程度と比較的迅速に改善した．ASO 値は約 1 年後に正常化した．【考察】本症例のように臨床徴候の浮腫，高血圧，尿異常はあるが先行感染の既往がない感染関連腎炎の報告は少ない．従来からの高血圧，高尿酸血症治療に加え，蛋白尿持続するため RA 系阻害薬を加え尿蛋白減少傾向が見られた．今後 SGLT2 阻害薬の治療も加える予定である．

O−295
尿閉と急性腎盂腎炎を契機に発症した腎乳頭壊死の一例

[1]社会医療法人立川メディカルセンター，[2]東京慈恵会医科大学附属病院腎臓高血圧内科，[3]新潟大学医歯学総合病院腎・膠原病内科
中村　達也[1]，石塚　勘太[1]，山下　博史[2]，飯田　倫理[1]，伊藤　由美[3]，青柳　竜治[1]

【症例】76 歳男性．2 型糖尿病，神経因性膀胱で通院加療しており，Cr 2.0 mg/dL 前後で経過していた．肉眼的血尿と尿閉，発熱を主訴に受診され，急性腎障害（Cr 5.27 mg/dL），尿閉と急性腎盂腎炎で入院となった．尿道カテーテル留置と CTRX 投与を開始し，血液・尿培養で MSSA が検出後は CEZ に変更，第 23 病日に終了した．Cr 3.7 mg/dL まで改善したが，腎障害が再度増悪したので，第 32 病日に腎生検を施行した．病理所見からは間質性腎炎が疑われ，mPSL パルス療法と PSL 後療法を開始した．その後も腎障害は遷延し，第 42 病日に血液透析を導入した．ステロイド反応性不良と判断し，第 47 病日に 2 回目の腎生検を行ったところ，髄質外層に広範な尿細管壊死・脱落の所見で，第 54 病日に施行した造影 CT では，排泄相で両側腎盂領域に辺縁造影効果を伴う造影不良域を認め，腎乳頭壊死と診断した．ステロイドは漸減終了し，血液透析から離脱，Cr 4.3 mg/dL で第 86 病日に退院となった．【考察】腎乳頭壊死は腎髄質の循環障害を背景に発症し，糖尿病，尿閉，尿路感染症などがリスク因子として知られている．急性腎障害が遷延し診断に難渋したが，腎生検および造影 CT が診断に有用であった．

O−296
尿路感染症を契機に敗血症，DIC 及び著明な腎障害を来し遠隔感染巣形成へ進展した１例

北里大学研究所病院腎臓内科
後藤　亜紀子，高畑　尚，福田　誠一

82 歳，男性．200X 年 9 月 Y 日，尿路感染症を契機として敗血症及び DIC を発症した．尿・血液培養で Klebsiella pneumoniae を同定し，尿路感染症由来の菌血症と判断した．Cr 9.27 mg/dL，BUN 168.1 mg/dL と上昇し，慢性腎臓病を背景に敗血症性低灌流および微小循環障害による急性腎障害を来したと考えた．抗菌薬，トロンボモジュリン製剤，補液等により循環動態は改善し，Y＋16 日腎機能は Cr 2.20 mg/dL，BUN 33.9 mg/dL まで改善を認めた．しかし炎症遷延および下肢電撃痛が出現したため精査を行ったところ，MRI で椎間板炎，化膿性脊椎炎，硬膜外膿瘍，腸腰筋膿瘍を認めた．腸腰筋膿瘍に対してCT ガイド下ドレナージを行い膿から Klebsiella pneumoniae が検出され，血行播種による遠隔感染巣と判断した．抗菌薬投与，外科的治療を行い奏功した．著明な腎障害・遠隔感染巣を来した尿路感染症の一例として，文献的考察を加えて報告する．

O−297
保存期腎不全管理中に尿路感染症から多発脳塞栓症を生じた１例

帝京大学医学部附属溝口病院
坂部　慶人，河原﨑　宏雄，内田　大介，藤兼　正人，山本　宇恭，直江　沙邪子，柳澤　侑哉，當間　智弘，大塚　沙恵，竹村　昌紘

【症例】78 歳女性．両膝変形性膝関節症に対する人工膝関節置換術後．高血圧症，原発性胆汁性胆管炎，慢性腎臓病を訪問診療で管理中で，高度腎障害に対し透析導入も検討されていた．入院 6 日前から悪寒が出現し内服抗菌薬で加療されたが，前日より 38.6℃の発熱が持続し，意識障害のため救急搬送となった．JCS2−10，BP 100/60 mmHg，HR 120 bpm，BT 38.0℃，RR 38/分，SpO2 90％（12 L/リザーバー）．Cre 5.49 mg/dL，K 6.7 mEq/L，pH 7.219，HCO3 3.3 mmol/L で，尿路感染症による敗血症および急性腎障害に対し持続的血液濾過透析と静注抗菌薬を開始した．後日，血液・尿培養より Klebsiella pneumoniae（ストリング試験陽性）を検出．混濁尿や菌血症は改善したが，発熱と意識障害は遷延し，頭部 MRI で多発脳塞栓を認めた．腎障害は再増悪し，家族と相談のうえ再透析導入は行わず，第 23 病日に死亡した．【考察】遷延する意識障害の精査で多発脳病変を認めた．不整脈既往はなく入院時心電図も洞調律であり，クレブシエラ菌血症との関連が疑われた．ストリング試験陽性であり，高病原性 Klebsiella pneumoniae（hvKp）による遠隔転移性感染や微小脳膿瘍の可能性が示唆された．腎不全患者の hvKp 感染について文献的考察を加える．

O−298
NAPlr/プラスミン活性陽性像を認めた脳室心房シャントへの Cutibacterium acnes 感染による IRGN の１例

[1]東京医科大学八王子医療センター腎臓内科，[2]国立感染症研究所安全管理研究センター
星野　貴彦[1]，内田　貴大[1]，山口　咲子[1]，山田　宗治[1]，藤野　真之[2]，尾田　高志[1]

【症例】58 歳男性【現病歴】X−5 年のくも膜下出血発症時 Cr 0.82 mg/dL. 二次性水頭症に対し X−4 年に脳室心房（VA）シャント術施行．X−2 年に Cr 2.0 だが以後受診中断．X 年 5 月に脱力で前医受診し，Cr 4.72 の高度腎機能障害を認め当院へ転院搬送．【検査所見】U-RBC 50−99/HPF, UP 0.79 g/gCr, CRP 2.85, WBC/Hb/Plt 10000/8.3/28.5, IgG/A/M 2386/358/98, C3/C4/CH50 88.9/16.5/35.1, PR3/MPO-ANCA 350.0 以上/0.0 U/mL【経過】局所炎症所見や臨床症候は乏しかったが，血液・髄液培養から Cutibacterium acnes（C. acnes）を検出．シャント抜去の同意得られず抗菌薬治療を行い，第 12 病日に腎生検を施行．非硬化糸球体の約半数に線維性半月体形成，一部に管内増殖性変化を認めた．IF では C3 のみ＋，電顕ではメサンギウムおよび GBM 内に少量の EDD を認めた．さらに NAPlr/プラスミン活性が糸球体に陽性で，血清抗 Factor B 抗体も陽性だった．血液培養陰性化後に退院したが，外来で C. acnes が再陽性化し X 年 9 月に VA シャントを抜去した．【考察】ANCA 陽性で腎組織に半月体形成を認めたが，精査の結果 C. acnes の VA シャント持続感染に伴う IRGN と診断した．培養検査と腎生検の慎重な評価の重要性が示唆された．C. acnes の GAPDH と NAPlr の相同性，抗 Factor B 抗体の推移などの検討を加えて報告する．

O−299
初回はインフルエンザ感染後，10 年後の２回目は COVID−19 感染後に発症した全身性毛細血管漏出症候群の１例

諏訪赤十字病院
立花　直樹，箱田　あんな，岩渕　良一，笠原　寛

【経過】初回．66 才，男性，生来健康．入院 5 日前から鼻汁，咳嗽，微熱あり．同様の症状の妻はインフルエンザと診断．入院前日から食欲不振と全身倦怠感あり，X−10 年 3/21 に救急外来を受診．冷汗，BP 80/60，浮腫著名．Alb 2.8，BUN 41.8，Cr 2.8，Hb 24.6 にて入院．第 2 病日腎臓内科に紹介となり，全身性毛細血管漏出症候群（SCLS）と考え，生理食塩水点滴全開で治療開始．ハイドロコートン（HC），ヘパリンを投与し，徐々に血圧上昇．第 3 病日，アルブミン点滴，血圧安定．第 4 病日で点滴止め．その後，浮腫悪化，体重増加にて利尿剤処方．第 11 病日退院．MGUS 検索のため免疫電気泳動検査し，IgG-k 型の M 蛋白を認めた．2 回目．76 才，近医で高血圧加療中．X 年 4/30 に COVID−19 感染と診断．翌 5/1 から食欲不振と全身倦怠感あり，徐々に症状悪化し，5/3 救急搬送．入院時 BP 70/48，四肢に浮腫はなし．COVID−19 抗原陽性，Alb 2.2，BUN 47.9，Cr 2.9，Hb 23.2．SCLS 再燃と考え，生理食塩水大量補液，HC，ヘパリンを投与．次第に血圧上昇．第 2 病日から下腿浮腫出現．第 3 病日，BP 126/68，尿量 2400/日，自覚症状は改善．免疫電気泳動で IgG-k 型の M 蛋白を認めた．SCLS に MGUS 例は大分とされる．本例は初回インフルエンザ感染，10 年後の 2 回目は COVID−19 感染後に同様の SCLS を発症し，興味深い経過と思われた．

O−300
アバコパンを併用した MPO-ANCA・抗 GBM 抗体二重陽性の急速進行性糸球体腎炎の一例

[1]会津医療センター腎臓内科，[2]福島県立医科大学腎臓高血圧内科，[3]会津坂下腎栄養アカデミー
佐藤　敦也[1]，渡辺　秀平[2]，斎藤　浩孝[2]，田中　健一[2]，蒲澤　秀門[3]，細島　康宏[3]，風間　順一郎[2]，橋本　重厚[1]

【症例】72 歳，女性．倦怠感，下腿浮腫を主訴に受診し，腎機能低下および尿蛋白，尿潜血を認めたため当科に紹介された．MPO-ANCA 陽性であり，胸部 CT で両下肺野に間質性肺炎を認め，顕微鏡的多発血管炎が疑われ入院した．追加検査で抗 GBM 抗体陽性も判明したため，ステロイドおよびアバコパンの開始に加えて血漿交換を実施した．腎生検では IgG の線状沈着は認めず，pauci-immune 型半月体形成性糸球体腎炎の組織所見を認めた．治療後，腎機能は改善傾向となり，退院した．外来でステロイドを漸減中，プレドニゾロン 10 mg/日の時点で MPO-ANCA および抗 GBM 抗体価の再上昇を認め，再燃が疑われたため入院した．アバコパンは継続し，ステロイドの増量，血漿交換に加えてリツキシマブを投与したところ，両抗体価は低下した．その後は明らかな再燃はなく，プレドニゾロン 2.5 mg/日まで漸減し，寛解を維持している．【考察】MPO-ANCA・抗 GBM 抗体二重陽性例では，ANCA 関連血管炎と抗 GBM 病の病態が重複しうるため，組織診断と病勢評価に基づく慎重な治療選択が重要である．二重陽性例に対するアバコパンの使用経験は限られており，今後の治療選択を検討する上で重要な症例と考えられる．

O−301
アバコパン治療後に非定型的な胆管消失症候群を呈した ANCA 関連腎炎の１例

北里大学病院
豊田　祐輝，和田　幸寛，寺川　健典，神谷　璃奈，内坪　遼太，川村　沙由美，櫻林　俊，本橋　知美，富永　大志，竹内和博，内藤　正吉，竹内　康雄

【症例】50 代女性．肥満と胆石治療歴があり，アルコール多飲や肝炎の既往歴はない．9 週前に Cr 2.3 mg/dL, MPO-ANCA 49.2 IU/mL で当科紹介受診し，腎生検で ANCA 関連腎炎と診断され，パルス療法後にプレドニン（PSL）40 mg/日とリツキシマブを開始した．7 週前からウルソデオキシコール酸（UDCA）150 mg/日とアバコパン（Avo）60 mg/日を併用し，6 週前に退院した．Cr 1.8 mg/dL, ANCA（−）となり，PSL 20 mg/日まで減量したが，直接ビルリビン（D-bil）0.8 mg/dL, AST 313 U/L, ALT 488 U/L を認め再入院した．絶飲食で Avo 休薬し PSL 30 mg/日へ増量した．第 3 病日の肝生検で門脈域優位の炎症細胞浸潤と胆管上皮の腫大・破壊像から胆管消失症候群（VBDS）と診断した．UDCA 900 mg/日とレネオファーゲン連日静注した．第 7 病日に D-bil 4.0 mg/dL, AST 183 U/L, ALT 333U/L まで悪化したが，第 16 病日に D-bil 1.5 mg/dL, AST 80 IU/L, ALT 285 IU/L まで改善した．【考察】早期介入で良好な経過を得た Avo による VBDS の一例である．既報では高齢，痩せ，活動性残存，4 週以内の発症が典型的で重篤化するとされるが，本例はいずれも該当せず本病態を考えるうえで貴重な症例である．

O-302
Avacopan と Rituximab を併用しステロイドフリーで治療した感染ハイリスク高齢者の ANCA 関連腎炎の 1 例

信州大学医学部附属病院腎臓内科
田中　翼，山口　晃典，中山　祐樹，原田　真，橋本　幸始，上條　祐司

【症例】80 歳代男性．X－1 年 4 月に原発性肺腺癌に対し肺部分切除術を受けた．X 年 4 月に遅発性の術後気管支断端瘻および同部の Aspergillus 感染で入院し経皮的気管支充填術と開窓術が行われた．X 年 4 月に Cre 0.7 mg/dL だった腎機能は徐々に増悪し，X 年 5 月末には Cre 2.4 mg/dL まで上昇し当科紹介受診した．尿潜血と尿蛋白を認め，MPO-ANCA と PR3-ANCA はともに陽性で，腎生検で ANCA 関連腎炎と診断した．X 年 7 月には Cre 3.5 mg/dL まで悪化し ANCA も双方上昇傾向で治療が必要と判断した．Aspergillus 感染の既往で感染制御のため開窓術をうけていることからステロイド投与はリスクが高いと考え，Rituximab と Avacopan のみで寛解導入した．重篤な感染の合併無く，ANCA は低下傾向となり Cre は 2.0 mg/dL 程度で推移するようになった．一方，尿蛋白・尿潜血は改善したが残存し慎重に経過観察を行っている【考察】ANCA 関連血管炎の治療では近年，患者病態に応じた個別化アプローチが検討されている．Rituximab・Avacopan の使用によりステロイドは減量や使用なしで治療できる可能性が報告され，ステロイドの副作用が問題となる例では重要な選択肢となりうる【結語】易感染性患者の ANCA 関連血管炎では，Avacopan・Rituximab を併用したステロイドフリーの治療が検討できる可能性がある

O-303
肺癌，菌血症を合併した ANCA 陽性 RPGN に対しアバコパン，中等量ステロイドによる治療を行った 1 例

静岡市立静岡病院
望月　泰建，坂本　麻綺，山村　響，田上　暁之，袴田　千聡，寺田　理沙子，野島　陽一，松本　芳博

84 歳，男性．健診の胸部 X 線で異常を認め X 年 10 月に当院呼吸器に紹介された．その際 Cre は 2.3 mg/dL であった．精査の結果，間質性肺炎及び腺癌が判明し，12 月に手術のため入院したが Cre 7.9 を認め当科転科した．体重減少及び FEUN 低下（21％）を認め輸液加療した．また，尿路感染症によるクレブシエラ菌血症を確認し抗菌薬加療も行った．尿蛋白量 2.7 g/gCre を認め尿沈渣で赤血球 100/HPF 以上かつ糸球体性血尿の疑いがあった．MPO-ANCA は 48 U/mL であり，RPGN 及び間質性肺炎を認めていたことから MPA と診断した．アバコパン内服を開始しステロイドパルス療法を 3 日間行った後，PSL 後療法を 20 mg/日で開始した．リツキシマブも併用し Cre 2.5 まで改善している．本例は肺癌および菌血症を合併する高齢者であり，ステロイド投与量の最小化が求められる中，アバコパン併用が治療効果維持やステロイド減量に寄与した可能性がある．

O-304
プレドニゾロンとアバコバンの併用療法後に *Klebsiella pneumonia* 肺膿瘍を併発した顕微鏡的多発血管炎の一例

岩手医科大学腎・高血圧内科
山口　尋継，赤坂　祐一郎，吉川　和寛，菅原　克祥，田中　泰斗，松田　剛，野田　晴也，河嶋　英里，旭　浩一

85 歳女性．数カ月間で腎機能が低下し紹介された．血清 Cr 3.6 mg/dL（eGFR 9.8 mL/min），尿赤血球＞100 個/HPF，尿蛋白 4.8 g/gCr，CRP 8.77 mg/dL，MPO-ANCA ＞300 IU/mL，肺病変は無く，急速進行性糸球体腎炎で入院した．腎病理は pauci-immune 型半月体形成性腎炎であり，腎限局型顕微鏡的多発血管炎と診断した．2 病日よりプレドニゾロン（PSL）40 mg を，6 病日よりアバコパン（AVA）60 mg を開始し，21 病日に PSL 30 mg に減量して自宅退院した．退院 3 週間後，*Klebsiella pneumoniae* 肺膿瘍のため再入院した．AVA を中止し，PSL を 20 mg へ減量し，以降 2 週毎に PSL を 2.5 mg ずつ漸減した．複数の抗菌薬で約 2 ヵ月間治療し肺膿瘍は縮小し，リハビリ目的に転院した．【考察】*K. pneumoniae* 肺感染症は日和見感染症でもあり，高齢による免疫能低下に加え，PSL と AVA の併用療法が発症要因として考慮された．AVA は感染症の有害事象の報告が比較的少ないが，骨髄系細胞の機能低下を惹起させうるため，注意を要する．

O-305
治療選択に難渋した多発性骨髄腫合併膜性腎症の一例

[1]川崎市立川崎病院内科，[2]慶應義塾大学医学部病理学教室
山内　遥[1]，伊藤　亘[1]，川口　隆久[1]，宮原　陸[1]，橋口　明典[2]，安藤　孝[1]

【症例】81 歳の男性．X 年 11 月末より下腿浮腫と呼吸困難を自覚し，徐々に悪化したため 12 月初旬に救急搬送された．入院時，著明な下腿浮腫と腹水貯留を認めた．血清 Alb は 0.8 g/dL，蛋白尿は 7 g/日でありネフローゼ症候群であった．利尿薬抵抗性であり，腹水のコントロールに週 2—3 回の腹水穿刺を要した．血液検査で IgGκ 型の M 蛋白を認め，骨髄生検の結果，多発性骨髄腫（MM）と診断した．MM に伴う腎疾患が予想されたが，腎生検の所見は IgG1, IgG2, IgG4 陽性の polyclonal な IgG 沈着を伴う膜性腎症であり，軽鎖制限も認めなかった．PLA2R, NELL1 などの主要なポドサイト抗原の染色は陰性であった．MM の関与を考慮し，DVd 療法を 1 コース先行するも，蛋白尿と腹水の改善が見られなかったため，膜性腎症の治療としてプレドニゾロン 0.8 mg/kg での治療へ変更した．後にシクロスポリンを併用し，尿蛋白 0.4 g/日までの不完全寛解を得た．【考察】ネフローゼ症候群を呈した MM 患者に対し，腎生検で膜性腎症と診断し，これを標的とした免疫抑制治療で蛋白尿の改善を得た．MM と膜性腎症の合併例の報告が散見されるが，その病態生理学的な因果関係には議論が残る．その後の臨床経過を含めて報告する．

O-306
造血幹細胞移植後に発症した IgA dominant の膜性腎症の一例

信州大学医学部附属病院腎臓内科
櫻井　洸哉，松井　大介，登内　裕梨，信岡　賢彦，西川　真里奈，原田　真，橋本　幸始，上條　祐司

【症例】53 歳，男性【現病歴】統合失調症で精神科へ通院中だった．X－2 年に急性骨髄性白血病に対して同種末梢血幹細胞移植（HSCT）を受け，皮膚の移植片対宿主病に対して免疫抑制剤（Tac＋MMF）が継続された．X－1 年 8 月に低 Alb 血症と体重増加が出現し，11 月に血清 Alb 1.6 g/dL，尿蛋白 5.54 g/gCre とネフローゼ症候群（NS）に至り X 年 1 月に入院した．精神症状悪化の可能性も考慮して免疫抑制剤に加えてプレドニゾロン 0.5 mg/kg/日（30 mg/日）を開始し，第 2 病日に腎生検を施行した．光顕所見は微小変化だったが免疫蛍光染色（IF）で糸球体基底膜へ IgA 優位の沈着を認めた．入院後，尿量や体重は改善し，第 12 病日に自主退院したが 2 週間で 10 kg 以上の体重増加があり，X 年 2 月に再入院した．体重は再度減少したが高度蛋白尿は持続し，ステロイドパルス療法でも改善に乏しかったが，精神症状のため入院継続も困難で外来管理となった．電子顕微鏡では膜性腎症（MN）stage 2 の所見であった．【考察】HSCT 後の NS として MN は代表的だが，沈着する IgG サブクラスや特異的抗体の有無は症例によって異なる．IF で IgA 陽性となる HSCT 後 MN の報告はいずれも full house pattern であり，IgA dominant の HSCT 後 MN は極めて稀である．【結語】HSCT 後の MN で IgA 優位の沈着を示す症例が存在する．

O-307
抗 PLA2R 抗体の陰性化が尿蛋白改善に先行した膜性腎症の一例

信州大学医学部附属病院腎臓内科
冨岡　大暉，西川　真里奈，原田　真，橋本　幸始，上條　祐司

【症例】77 歳男性【現病歴】X－20 年に糖尿病を発症し，X－2 年までは微量アルブミン尿で経過した．X－1 年 12 月に尿蛋白が急増しネフローゼ症候群に至り，X 年 1 月の腎生検で膜性腎症と診断した．悪性腫瘍や感染症は否定的で，抗 PLA2R 抗体陽性より原発性膜性腎症と診断した．X 年 4 月からシクロスポリンとプレドニゾロン 35 mg/日の内服を開始したが治療効果に乏しく，プレドニゾロンを漸減しつつ同年 5 月から 9 月にリツキシマブ 500 mg を計 4 回投与した．その後も半年ごとにリツキシマブを追加投与したが寛解には至らなかった．しかし X＋1 年 11 月に抗 PLA2R 抗体が陰性化し，X＋2 年 5 月に不完全寛解 I 型に至った．【考察】リツキシマブの投与で抗 PLA2R 抗体の抗体価が低下し，抗体の陰性化から数ヶ月経て蛋白尿が改善するとの報告がある．抗体の陰性化で糸球体基底膜に沈着した免疫複合体が徐々に消退し，ポドサイト障害が回復した反映と考えられる．【結語】抗 PLA2R 抗体は膜性腎症での免疫学的活動性を反映する指標であり，免疫抑制薬の効果判定や減量時期の検討に有用である．

O−308
再発時の血清抗 PLA2 受容体抗体が陽性から陰性に変化した膜性腎症の一例

信楽園病院腎臓内科
中嶋　大和，逸見　太郎，土田　陽平，津畑　豊，五十嵐　宏三，齋藤　徳子，森岡　哲夫，島田　久基，後藤　眞

【症例】68 歳，女性．X−6 年 3 月に下腿浮腫が出現．同年 6 月にネフローゼ症候群の診断で当院へ入院．腎生検で膜性腎症と診断され，血清抗 PLA2 受容体抗体（sPLA2RAb）は 3.7 で陽性．プレドニゾロン（PSL）40 mg/日が開始され，sPLA2RAb は陰転化し，尿蛋白（UP）も減少した．同年 11 月に sPLA2RAb は 3.5 に上昇し UP 増加．再度 PSL を増量後，シクロスポリン併用し，UP は寛解．X−4 年に sPLA2Rab 2.0 に上昇し再発．PSL 増量後，ミゾリビン併用し UP は寛解．X 年 4 月から徐々に UP が増加，再発が疑われ入院．入院時検査：Cr 0.47 mg/dL，eGFR 97.6 mL/分/1.73 m2，アルブミン 3.5 g/dL，UP 6.1 g/日，沈渣 RBC 1-4/hpf．sPLA2Rab 0.7 未満．腎生検では，光顕：diffuse に基底膜の肥厚・スパイク像・二重化，糸球体肥大あり．IF：IgG が係蹄壁に granular に沈着．電顕：基底膜内・上皮下に沈着物あり，足突起は広範囲に癒合．以上より，膜性腎症再発（ステージ II-IV）と診断，PSL 40 mg/日へ増量した．以後，UP は減少し，寛解．今後リツキシマブの導入を予定している．【考察】sPLA2Rab は PLA2R 関連膜性腎症の診断および治療マーカーとして用いられている．本例は再発時の sPLA2Rab は徐々に低下し陰性化した．慢性病変を有する膜性腎症にカットオフ値以下の sPLA2Rab が再発に関与する可能性が考えられた．

O−309
PLA2R 陽性膜性腎症の再燃を契機に発見された肝内胆管癌の 1 剖検例

埼玉医科大学総合医療センター腎・高血圧内科
田中　崇生，中村　裕美子，安井　温子，小野　祐子，小川　智也，前嶋　明人

【症例】73 歳男性．X−8 年にネフローゼ症候群を発症し入院した．腎生検では糸球体係蹄壁に IgG（IgG4 優位）の顆粒状沈着を認め，膜性腎症と診断した．プレドニゾロン（PSL）40 mg（0.6 mg/kg/日）を開始し，1 か月後に不完全寛解 I 型，ミゾリビン 150 mg/日併用により 6 か月後に完全寛解に至った．X−4 年に PSL，X−3 年にミゾリビンを中止後も寛解を維持していたが，X−2 年に尿蛋白 3.29 g/gCr と再燃を認めた．再生検では，PLA2R 陽性の膜性腎症の所見であり再発と診断した．PSL およびミゾリビン併用療法を再開したが寛解は得られなかった．同時期に腹部大動脈周囲に約 40 mm 大の腫瘤を認め，開腹生検で原発不明癌のリンパ節転移と診断された．造影 CT，PET-CT を含めた全身検索を行うも原発巣は特定できず，X−1 年に多発肺結節，多発肝腫瘍，さらにトルソー症候群による多発脳梗塞を発症し，X 年に死亡した．病理解剖にて肝内胆管癌，肺転移，腹部大動脈周囲リンパ節転移と診断された．【考察】PLA2R 陽性膜性腎症の再燃時に肝内胆管癌が顕在化した 1 例を経験した．近年，腫瘍関連を含む二次性膜性腎症でも PLA2R 陽性例が報告されており，本症例は悪性腫瘍と PLA2R 陽性膜性腎症との関連を考える上で示唆に富む症例と思われた．

O−310
CIDP に合併した CNTN1・EXT1 二重抗原陽性膜性腎症の一例

[1]深谷赤十字病院腎臓内科，[2]新潟大学腎・膠原病内科
清水　優[1]，田部井　彬史[1]，永池　侑樹[1]，武井　克仁[1]，古堅聡[1]，高良　勝彦[1]，今井　直史[2]，山本　卓[2]，逸見　憲秋[1]

【症例】77 歳女性．X 年 6 月に抗 CNTN1 抗体陽性慢性炎症性脱髄性多発根神経炎（CIDP）と診断され加療中であった．9 月に下腿浮腫を自覚し，12 月に前医でネフローゼ症候群と診断された．翌年 1 月 13 日に精査加療目的で当科に入院した．腎生検で膜性腎症と診断され，ARB による支持療法で尿蛋白は減少し，1 月 24 日に退院した．悪性腫瘍検索では特記所見なく，血清抗 PLA2R 抗体は陰性であった．腎組織の追加検討では PLA2R および THSD7A は陰性であったのに対し，CNTN1 および EXT1 は係蹄壁に沿って陽性を示した．【結論】抗 CNTN1 抗体はランビエ絞輪の接着分子である contactin-1 を標的とし，CIDP の原因抗体の一つとして知られるとともに，膜性腎症との関連も報告されている．EXT1 は近年，膜性腎症において自己免疫疾患との関連が指摘される．本症例では CNTN1 と EXT1 の共陽性を認めた．二重抗原陽性膜性腎症の報告は散見されるが，CNTN1 と EXT1 の共陽性例はこれまで報告がなく，本症例はその病態解明に寄与する可能性がある．

O−311
膜性腎症治療中に多臓器播種を伴う侵襲性アスペルギルス症を発症し，感染性脳動脈瘤破裂をきたした一例

長野市民病院
中村　睦子，二村　駿行，山崎　大樹

【症例】78 歳男性【現病歴】X 年 2 月に近医でネフローゼ症候群を指摘され当科紹介となり，同年 5 月に腎生検が行われ特発性膜性腎症と診断された．プレドニゾロン（PSL）50 mg で治療を開始したが効果が乏しく，シクロスポリン（CyA）も導入し PSL の漸減を進めていた．8 月当初より発熱があり，CT を撮影すると左肺に空洞を伴う腫瘤が出現していた．喀痰よりアスペルギルスを検出し，侵襲性肺アスペルギルス症の診断でボリコナゾール（VRCZ）が開始された．入院 4 日後に後下小脳動脈瘤の破裂による脳出血を発症し，開頭手術が行われた．動脈瘤組織にアスペルギルスを多数認め，感染性脳動脈瘤の破裂と考えられた．その他アスペルギルスによる真菌性眼内炎や甲状腺膿瘍，サイトメガロウイルス感染症も併発した．一時は集中管理を要したが，感染症とネフローゼ症候群に対する多角的な治療を継続した結果，外来通院が可能となるまで回復した．【考察】膜性腎症治療で一般的に用いられる PSL と CyA の併用療法において，侵襲性アスペルギルス症を発症した報告は極めて限られている．本症例は救命に成功したが，同疾患は致死率の高い感染症である．免疫抑制剤を投与するすべての症例で，常にアスペルギルスをはじめとした日和見感染の危険性を念頭に置く必要がある．

O−312
多彩な免疫組織学的所見を呈した水疱性類天疱瘡合併膜性腎症の一例

日高病院腎臓内科
原田　祥馬，筒井　貴朗，戸島　範之，図子田　千恵，星　綾子，島田　貴仁，石川　貴之，藤田　尚巳

【症例】76 歳男性．X−3 年 10 月水疱性類天疱瘡（BP）と診断されプレドニゾロン（PSL）20 mg/日が開始された．PSL を漸減終了後 2 ヶ月で再発したため PSL 1 mg/日が再開となり寛解した．X 年 4 月初旬から下肢が浮腫み始めたため 6 日当科外来を受診した．尿蛋白 13 g/gCr，Alb 2.1 g/dL，LDL-Chol 228 mg/dL からネフローゼ症候群と診断し，9 日腎生検を行った．光顕では MGA の所見だったが，IF で IgG，C3c が糸球体係蹄壁に顆粒状に沈着しており膜性腎症（MN）と診断した．また IgG 分画染色での IgG3・4 優位の陽性像に加え，C1q，C4d も同様に陽性だった．二次性 MN のスクリーニング検査として悪性腫瘍検索や免疫学的検査を実施したが，明らかな異常所見は認めなかった．PSL 60 mg/日で治療を開始し，1 ヶ月後浮腫は消失し尿蛋白 0.6 g/gCr と不完全寛解 1 型を達成した．【考察】BP を背景とした MN の症例を経験した．本症例では皮膚病変が少量の PSL で制御されていたが MN を発症しており皮膚病変と腎病変の活動性に乖離が示唆された．また IF では多彩な染色パターンを呈しており一次性 MN とは異なる免疫組織学的特徴を認めた．既報でも BP と MN の合併は稀であり，その病態は十分解明されていない．BP を背景とした MN の病態形成機序について文献的考察を交えて報告する．

O−313
ベンジルペニシリンベンザチン単回投与で寛解を得た梅毒関連二次性膜性腎症の一例

[1]武蔵野赤十字病院腎臓内科，[2]武蔵野赤十字病院感染症科，[3]杏林大学医学部病理学教室
大島　栞[1]，正田　若菜[1]，谷高　百合奈[1]，渡部　友里[1]，綿田　水月[1]，星野　幹[1]，久山　環[1]，高橋　大栄[1]，関川　喜之[2]，曽根田京子[2]，長濱　清隆[3]

57 歳男性．不特定の男性との性交渉歴があり，HIV 曝露前予防としてエムトリシタビン/テノホビル・アラフェナミドを内服中であった．X 年 5 月に発熱・倦怠感・皮疹が出現し，その後泡沫尿を自覚した．尿蛋白 4＋のため当院紹介となり，血清 Alb 2.7 g/dL，尿蛋白/Cr 比（UPCR）4.3 g/gCr とネフローゼ症候群を認めた．RPR 16.3，TPLA 陽性であり，梅毒関連二次性膜性腎症や HIV 曝露前予防薬関連腎障害を鑑別に腎生検を施行した．入院後，安静・減塩のみで UPCR は 1.02 g/gCr まで改善した．急性梅毒第 2 期と診断し，ベンジルペニシリンベンザチン 240 万単位を単回筋注したところ，第 41 病日には UPCR 0.09 g/gCr まで低下し，免疫抑制薬を使用せず完全寛解に至った．腎生検では光顕上は基底膜変化に乏しいが，電子顕微鏡で上皮下 dense deposit および高度足突起癒合を認め，膜性腎症 stage I と診断した．IgG サブクラス染色では IgG4 陰性，IgG2 優位であり二次性膜性腎症に矛盾しない所見であった．T. Pallidum 抗原および遺伝子は検出されなかった．近年梅毒は増加しており，ネフローゼ症候群では梅毒関連二次性膜性腎症を鑑別に含めることが重要と考え報告する．

O-314
抗菌薬治療のみで速やかに寛解した梅毒による続発性膜性腎症の一例

[1]自治医科大学附属さいたま医療センター腎臓内科，[2]望星病院
宮本　開[1]，岡本　航[1]，永池　侑樹[1]，鈴木　萌香[1]，北野　泰佑[2]，睦好　祐子[1]，大河原　晋[1]

【症例】24 歳女性．嘔吐および浮腫を主訴に前医へ入院した．高度蛋白尿と低アルブミン血症を認めネフローゼ症候群と診断され，当院へ転院となった．当院での検査で TPHA 定量・RPR 定量がともに陽性であり，活動性梅毒と診断した．第 2 病日に腎生検を施行した．光学顕微鏡では糸球体基底膜の変化に乏しいものの上皮下に spike 形成を伴わない沈着物を認め，蛍光抗体法では IgG・IgA・IgM に加え C3c および C1q の顆粒状沈着を係蹄壁に認めた．電子顕微鏡では上皮下に細顆粒状の高電子密度沈着物を認め，stage I の所見であった．続発性膜性腎症の背景疾患の検索では梅毒以外の感染症，膠原病，悪性腫瘍は否定され，被疑薬の内服歴もなかった．第 3 病日よりベンジルペニシリンカリウムによる治療を開始したところ，蛋白尿および体重は速やかに改善し，第 9 病日には蛋白尿は陰性化し，ステロイド投与を要さなかった．第 16 病日に抗菌薬治療を終了し，第 18 病日に退院となった．【考察】梅毒により続発性膜性腎症を呈した 1 例を経験した．若年者のネフローゼ症候群においては梅毒も鑑別に挙げる必要があると考えられ，文献的考察を加えて報告する．

O-315
梅毒を契機に発症した二次性膜性腎症の一例

[1]JCHO 仙台病院腎臓疾患研究センター，[2]JCHO 仙台病院臨床研究部
千田　莞爾[1]，土屋　善慎[1]，今井　朝太郎[1]，北村　洋[2]，佐藤　光博[1]

【症例】40 代女性【主訴】両下腿浮腫【現病歴】不特定多数の男性と交際歴あり．X 年 6 月より陰部潰瘍が出現し，X 年 8 月には両下腿から腹部にかけて紅斑が出現した．その後，両下腿浮腫を認め，当科紹介となった．初診時，Alb 1.5 g/dL，Cr 1.38 mg/dL，尿蛋白/Cr 比 26.7 g/gCr とネフローゼ症候群および腎機能障害を認めた．身体所見では皮疹を認め，血清学的検査で RPR 高値，TPHA 陽性であり梅毒と診断した．HIV，HBV，HCV 等の感染症は陰性であった．腎生検では，光顕で糸球体基底膜の肥厚を認め，蛍光抗体法では IgG，C1q，C3 で基底膜に顆粒状に沈着を認めた．IgG サブクラスでは IgG1 優位（IgG1 3+，IgG2 2+，IgG3 1+，IgG4 陰性）であった．PLA2R，NELL1，THSD7A，EXT1，EXT2 の疾患関連抗体はいずれも陰性であった．電子顕微鏡では上皮下に electron dense deposit を認めた．以上より，梅毒に関連した二次性膜性腎症と診断した．梅毒に対してアモキシシリン投与を開始したところ，RPR は低下し，56 日後に蛋白尿陰性，Alb 3.8 mg/dL となり，Cr 0.86 mg/dL まで改善した．【考察】本症例では抗菌薬治療のみで蛋白尿および腎機能の改善を認め，梅毒に関連した膜性腎症と考えられた．二次性膜性腎症においては臨床及び病理所見をふまえ原因疾患を特定し適切な治療を行うことが重要である．

O-316
梅毒による二次性膜性腎症を呈した一例

獨協医科大学埼玉医療センター
荻原　優衣，竹田　徹朗，吉野　篤範，堀中　重義，下山田　博明，上田　善彦

【現病歴】37 歳女性．X 年 8 月から咽頭痛の自覚があり，同年 9 月上旬より下腿に小豆大の淡い紅褐色斑を伴う皮疹が出現した．その後皮疹は全身に広がり，9 月 10 日頃より下腿浮腫が出現した．9 月 19 日に前医受診し，ネフローゼ症候群が疑われ当科を紹介受診したところ，Cr 1.05 mg/dL，尿蛋白 13 g/gCr, Alb 0.7 g/dL であり AKI とネフローゼ症候群を呈しており，精査加療目的に入院した．ネフローゼ症候群のスクリーニング検査で STS と TPHA が共に陽性であり梅毒感染が判明した．第 5 病日より 14 日間のペニシリン G の静脈投与を開始し，蛋白尿減少・腎機能改善し，皮疹も消失した．【考察】梅毒に関連した腎障害は稀であるが，二期梅毒においてネフローゼ症候群を呈することがあり，その多くは膜性腎症であることが知られており，標的抗原として NDNF が報告されている．膜性腎症の病理所見では一般的に 1gG 及び C3 の顆粒状沈着をきたすが，梅毒に起因するものでは時にフルハウスパターンがみられることがあり，ループス腎炎との鑑別が問題となる．梅毒に関連した膜性腎症を疑った場合には HIV を含む他の性感染症との合併を考慮すべきである．本症例では 3 ヶ月前程に特定外とのパートナーとの性交渉歴があった．他の性感染症のスクリーニングはすべて陰性であった．

O-317
PGNMID との鑑別を要した IgG3 優位沈着を呈する IC-MPGN の 1 例

[1]獨協医科大学腎臓・高血圧内科，[2]獨協医科大学病理診断科，[3]とちぎメディカルセンターしもつが
菱田　英里華[1]，小野　祐子[2]，長田　太助[3]，頼　建光[1]

【背景】IC-MPGN は稀な糸球体疾患で，単クローン性 IgG 沈着を呈する PGNMID との異同が議論される．【症例】37 歳女性．ネフローゼ症候群（UPCR 7.2 g/gCr）で来院．自己抗体・クリオグロブリン・肝炎ウイルス陰性，C3/C4 正常，CH50 軽度低下．腎生検で膜性増殖性病変，IF 所見は IgG（+），IgM（±），IgA（−），C3c（+），C1q（+），Fibrinogen（−）．IgG3 単独陽性，κ/λ に明瞭な軽鎖制限なく，電顕で mesangial，subendothelial，subepithelial の高電子密度沈着物を認め IC-MPGN と診断した．mPSL パルス＋MMF で早期に完全寛解を得たが，PSL 減量での再燃が懸念され voclosporin を追加し，12 ヶ月以上寛解と腎機能安定を維持している．【結語】IgG3 優位沈着を呈する IC-MPGN は病理学的に多様で，PGNMID との異同を含めた慎重な評価と長期経過観察が必要である．

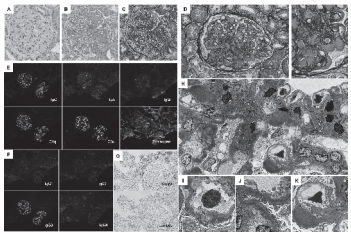

O-318
IF で分節性に免疫グロブリンと補体の沈着を認め，非典的な MPGN pattern を呈した 1 例

北里大学病院
神谷　璃奈，竹内　和博，寺川　健典，豊田　祐輝，内坪　遼太，川村　沙由美，本橋　知美，櫻林　俊，富永　大志，和田幸寛，内藤　正吉，竹内　康雄

【症例】69 歳女性．X − 4 年の健診で尿潜血を指摘されるも，sCr 0.78 mg/dL と正常であった．X − 1 年 3 月に sCr 0.92 mg/dL，X 年 3 月に 1.29 mg/dL に増悪．TP/Cr 1.0 g/gCr，変形赤血球と各種円柱を認め，当院入院となった．身体所見では皮疹や紫斑は認めず，抗核抗体，ANCA，クリオグロブリンなど自己抗体は陰性，補体は C3 86 mg/dL，C4 33 mg/dL，CH50 42 U/mL と正常値で，血中・尿中 M 蛋白は陰性であった．HBV，HCV 感染は認めず，その他，経過中に感染兆候は認めなかった．腎生検では分節性管内細胞増多と滲出性病変がみられ，メサンギウム基質増加，基底膜二重化と分葉化がみられ，MPGN pattern を呈していた．IF は IgG，IgM，C1q と C3 の分節性かつ染み込み様沈着を認めた．電顕で EDD は認めず，軽度内皮下腔拡大を認めるのみであった．現在は保存的加療で経過観察中であり，腎機能は安定している．【考察】本症例は MPGN pattern を呈した一方，免疫グロブリンと補体沈着は分節性かつ染み込み様であり，病的な免疫沈着を示唆する所見に乏しく，EDD を認めず，典型的な immune complex-mediated MPGN とは異なる病態が示唆された．病因診断のため，さらなる病理学的解析を進める予定である．

O-319
免疫調節異常を背景に感染関連が示唆され膜性増殖性糸球体腎炎様像を呈した非典型糸球体腎炎の 1 例

[1]静岡市立静岡病院腎臓内科，[2]静岡市立静岡病院病理診断科
田上　暁之[1]，坂本　麻綺[1]，山村　響[1]，望月　泰建[1]，袴田　千聡[1]，寺田　理沙子[1]，野島　陽一[1]，江河　勇樹[2]，松本　芳博[1]

72 歳男性．X − 1 年 11 月に骨髄異形成症候群と診断された．また，抗核抗体高力価，抗 SS-A 抗体陽性，シルマーテスト陽性よりシェーグレン症候群が疑われた．X 年 1 月に心不全を発症し利尿薬が開始されたが，前立腺肥大症による尿閉を合併し，同時期に腎機能低下を来した．2 月に蛋白尿および血尿を認め，3 月に尿路感染症と診断された．抗菌薬加療後も尿所見異常は遷延し腎機能はさらに悪化した．9 月に高度蛋白尿（4.04 g/gCr）および高度糸球体性血尿（赤血球＞100/HPF）を認めたため，10 月に腎生検を施行した．メサンギウム増殖，管内細胞増多，半月体形成および高度尿細管間質炎を認め，PAM 染色で上皮下 hump 様沈着が示唆されたが，蛍光抗体法で明らかな C3 優位沈着は認めなかった．膜性増殖性糸球体腎炎を疑い，mPSL パルス療法および PSL 後療法と CsA を併用したところ，蛋白尿および血尿は改善し，腎機能低下の進行も抑制された．本症例は免疫調節異常を背景に感染の関与が示唆される非典型的な糸球体腎炎であり，感染関連糸球体腎炎における病態解釈と免疫抑制療法の適応判断に示唆を与える症例として報告する．

O−320
フルハウスパターンを呈した関節リウマチによるMPGNの一例

東京女子医科大学腎臓内科
清水　佑香，中居　杏奈，陶守　仁子，関　桃子，潮　雄介，高橋　利奈，小林　静佳，真壁　志帆，眞部　俊，伊藤　純，片岡　浩史，星野　純一

【症例】62歳女性【経過】30年来の関節リウマチの治療歴があり，メトトレキサートで治療されていたが，X−9年にメトトレキサート関連リンパ増殖疾患のためトシリズマブに変更となり，以後サラゾスルファピリジンとトシリズマブで症状は安定していた．X年4月より尿蛋白が検出され，同年6月より下腿浮腫が出現．7月の定期受診時，発熱，咳嗽，CRP上昇，尿蛋白2.26 g/gCr，尿沈渣赤血球20−29/HPFを認め，胸部X線で左肺に空洞を伴う浸潤影があり精査入院した．胸腔鏡下肺生検を含む精査で活動性感染症は否定された．培養検査は全て陰性だった．腎生検で光顕・蛍光抗体法でフルハウスパターンを伴うMPGN像を呈した．Congo-red染色は陰性で，電顕で上皮下humpはなく内皮下・メサンギウム沈着が主体だった．CH50, C4の軽度低下を認めており，感染関連糸球体腎炎を疑い抗菌薬を先行したが，非感染性の免疫複合体介在性腎炎と判断し，PSL 0.6 mg/kg/日を開始し，速やかに尿蛋白0.23 g/gCrへ改善した．【考察】RAに合併するフルハウスパターンのMPGNは極めて稀で，IRGNとの鑑別が課題となる．本症例のように，詳細な感染検索と電顕を含む病理学的評価の組み合わせが，適切な治療に重要である．

O−321
膜性増殖性糸球体腎炎様変化を伴い腎細胞癌合併のIgA優位型免疫複合体性糸球体病変を呈した一例

[1]筑波学園病院腎臓内科，[2]筑波大学附属病院腎臓内科
松田　哲[1]，加瀬田　幸司[1]，高柳　ひかり[1]，野村　惣一朗[1]，臼井　丈一[2]

【症例】72歳男性．2008年に関節リウマチを発症した際に血蛋白尿を指摘された．2012年に近医で腎生検が施行されIgA腎症と診断され扁桃摘出術およびステロイドパルス療法を施行し，2013年にステロイド治療は終了した．経過観察中，重症筋無力症に対してステロイドおよびタクロリムスが投与されていたが血蛋白尿の指摘はなかった．2025年3月より血蛋白尿が再出現し，腎機能低下とネフローゼ症候群を呈したため同年8月に当科紹介受診となった．左腎生検では免疫蛍光染色でIgA優位にC3を伴うメサンギウム沈着を認めた．光学顕微鏡では係蹄壁の二重化を認め，電子顕微鏡ではメサンギウム沈着に加え内皮下への電子密度物質の分布を認めた．以上より免疫複合体型膜性増殖性糸球体腎炎（MPGN）様変化を伴うIgA腎症（Oxford分類：M0E0S1T1C1）と診断した．合併症精査で右腎細胞癌を指摘され同年12月に右腎摘出術を施行したが，その後腎機能は急速に低下し末期腎不全に至ったことからステロイド治療は行わず保存的加療の方針とした．【結語】本症例はIgA優位沈着を認め既往IgA腎症との関連が示唆された一方で，腎細胞癌を背景にMPGN様変化を伴っており，病態の位置づけについては慎重な検討が必要と考えられた．

O−322
胃癌に対してラムシルマブ投与中に生じたANCA関連血管炎の一例

飯田市立病院
片桐　崇史，藤田　識志

77歳男性．多発肝転移を伴う胃癌に対してX−2年8月からハーセプチン，カペシタビン，オキサリプラチンの投与が行われていた．X−1年5月にCTで転移巣の増大を認めPDと判断され，6月からラムシルマブ，パクリタキセルの投与が開始された．12月のCTではSDと判断された．元々のCreは0.8 mg/dL程度であったが，X年1月31日に1.98 mg/dLとなり，当科初診時の2月3日には5.03 mg/dLであった．2月5日（Day 1）に腎生検を施行し，半月体形成性糸球体腎炎の所見を認めた．同日の血液検査でP-ANCAが26.7 U/mLと高値であり，顕微鏡的多発血管炎と診断した．Day 2よりステロイドの投与を開始した．Day 5にCreが10.72 mg/dLまで上昇し，同日から血液透析を開始した．Day 21にIVCYを行い，ステロイドを継続したところP-ANCAは漸減傾向であった．Day 56からアバコパンの内服を開始した．Creは2.92 mg/dLまで低下し，Day 75に血液透析を離脱した．外来にてステロイド，アバコパンの投与を継続する方針とした．胃癌については化学療法の最終施行がX年1月16日であったが，4月4日のPET-CTでは増悪を認めず，無治療で経過観察を行う方針となった．ラムシルマブを含め複数の薬剤による化学療法が施行されている患者においても，新規の腎炎の発症は必ず鑑別に挙げておく必要がある．

O−323
乳癌化学療法中のステロイド投与で顕在化が遅延したANCA関連血管炎（AAV）の一例

獨協医科大学埼玉医療センター
藤田　望，谷田　禮，長堀　克弘，竹田　徹朗

【症例】89歳，女性【現病歴】X−1年8月に乳癌多発肝転移を認め，9月からbiweekly Paclitaxel療法を導入した．infusion reaction予防目的にデキサメタゾン6.6 mgが併用されていた．X年4月にはCre 0.86 mg/dLであったが徐々に腎機能増悪し，9月にはCre 4.18 mg/dLまで上昇した．8月頃から食欲不振，嘔吐，全身倦怠感を認め，炎症反応高値，血尿，蛋白尿及び膿尿も伴った．尿路感染症として加療され尿中細菌は陰転化したが，尿所見異常持続し腎機能増悪傾向であり入院した．【経過】MPO-ANCA 82.6 U/mL, CRP 6.24 mg/dLと高値であり，AAVによるRPGNを疑った．両側腎萎縮を認めたため腎生検は施行しなかった．mPSL 500 mgを3日間投与し，後療法としてPSL 30 mg/dayの内服を開始した．腎機能と尿所見は改善，食欲不振や全身倦怠感も軽快したため自宅退院した．【考察】悪性腫瘍の進行や感染症の合併は炎症反応高値や全身状態悪化を呈しうるため，AAVの診断を困難とする場合がある．高齢・進行癌症例であっても悪性腫瘍の影響のみと判断せず，適切な免疫抑制治療介入により症状緩和やADL改善につなげることができる．また，化学療法にステロイドが併用されており，定期的なステロイド投与によりAAVの顕在化が遅れた可能性が示唆される．

O−324
リツキシマブ誘発性急性血小板減少症を来した顕微鏡的多発血管炎の一例

[1]東京慈恵会医科大学附属柏病院腎臓・高血圧内科，[2]東京慈恵会医科大学附属病院腎臓・高血圧内科
岡田　青樹[1]，三浦　茜[1]，土谷　千子[1]，宮下　竜文[1]，加藤　一彦[1]，春原　浩太郎[1]，清水　昭博[1]，濱口　明彦[1]，池田　雅人[1]，横尾　隆[2]

【症例】68歳女性．X−3月に両側大腿部痛が出現し，その後両下肢の痺れと浮腫が出現した．X−1月に血清Cr 1.3 mg/dL, 尿蛋白0.4 g/gCr, 尿中赤血球5−9/HPF, MPO-ANCA 2.8 U/mL, 低補体血症なしで当科に紹介された．X月の腎生検の結果，一部の糸球体にフィブリノイド壊死を伴う細胞性半月体形成および尿細管間質にびまん性炎症細胞浸潤を認めた．以上より顕微鏡的多発血管炎と診断し，副腎皮質ステロイド減量レジメンおよびリツキシマブ（RTX）による標準治療を開始し，臨床症状と血液・尿検査所見の改善を認めた．3回目のRTX投与3日後に両下肢に紫斑が出現し，血小板6万/μLへ減少した．皮膚生検を含め血管炎再燃等の明らかな原因を認めなかった．新たに低補体血症を認めたことからRTX誘発性急性血小板減少症（RIAT）を疑い，RTX中止のみにより経過観察した結果，紫斑は消失し血小板数と補体値の回復を認めた．【考察】ANCA関連血管炎では約3割でRIATを生じるとの既報があるが，軽症が多く見逃されている可能性がある．RTX治療中に血小板減少と低補体血症を認めた場合，血管炎再燃以外にRIATを鑑別に挙げ，治療方針の見直しを検討する必要がある．

O−325
IL-6上昇および補体低下を伴った顕微鏡的多発血管炎におけるリツキシマブ誘発性急性血小板減少症の一例

同愛記念病院
小川　透史樹，埴岡　愛沙美，小林　伸暉，原　悠

【症例】70歳女性．顕微鏡的多発血管炎（MPA）に対し，プレドニゾロンおよびリツキシマブ（RTX）による寛解導入療法中であった．RTX 3回目投与3日後より両下肢の紫斑と血便が出現し，4日後に救急外来を受診した．血小板数2.0万/μLと著明な血小板減少を認め，同日緊急入院した．入院時，補体低下（C3 53.3 mg/dL，C4 5.7 mg/dL，CH50 13.1 U/mL），CRP上昇（7.48 mg/dL），IL-6上昇（7.7 pg/mL）を認め，臨床経過と併せてリツキシマブ誘発性急性血小板減少症（RIAT）と診断した．RTX投与5日後には血小板数1.2万/μLまで低下したため血小板輸血を施行した．その後，追加治療なく血小板数は改善し，RTX投与16日後に退院した．【考察】RIATはRTX投与後数日以内に発症し，自然軽快する例が多い．投与時反応（IRR）を伴う症例もあり，補体活性化やサイトカイン放出の関与が示唆されている．本症例では補体低下を認め，補体活性化の関与が示唆された．一方，明らかなIRRは先行せず，既報ではTNF-α上昇が報告されているが，本症例ではIL-6上昇を認めた点が特徴的であった．RIATにおける炎症性応答は従来の想定より多彩である可能性があり，今後の症例蓄積により，発症機序および炎症性サイトカイン測定の病態把握における有用性の検証が期待される．

O-326
急速進行性糸球体腎炎を伴う好酸球性多発血管炎性肉芽腫症（EGPA）に対しリツキシマブを使用した２例

[1]山形大学医学部附属病院，[2]山形大学大学院医学系研究科公衆衛生学・衛生学講座
伊藤　大吾[1]，市川　一誠[1]，竹原　知宏[1]，縄野　貴明[1]，宮田　匡大[1]，松木　絵理[1]，亀井　啓太[1]，渡辺　昌文[1]，今田　恒夫[2]

【症例 1】67 歳男性．検診で肺異常陰影を指摘され当院呼吸器内科を受診した．食欲不振，微熱，炎症反応高値を認め，肺炎として治療されていたが，MPO-ANCA 陽性が判明し当科紹介となった．気管支喘息，慢性副鼻腔炎の既往に加え好酸球増多を認め，急速進行性糸球体腎炎の経過を呈したことから EGPA と診断した．腎生検では半月体形成性糸球体腎炎の所見を認めた．ステロイドパルス療法およびリツキシマブ（RTX）投与にて改善した．【症例 2】73 歳女性．関節リウマチ，気管支喘息で加療中であった．意識障害で救急外来受診し入院となった．多発性脳梗塞，好酸球性肺炎，急速進行性糸球体腎炎，MPO-ANCA 陽性を認め EGPA と診断した．腎生検では半月体形成性糸球体腎炎を認めた．ステロイドパルス療法および RTX 投与を行い良好な治療反応を得た．【考察】EGPA における腎障害の頻度は比較的少ないが，MPO-ANCA 陽性の場合は顕微鏡的多発血管炎様の表現型を呈し RPGN を合併することがある．今回経験した２症例はいずれも RTX を用いた寛解導入により良好な経過を得た．EGPA に伴う重症腎障害に対する RTX の有効性を示唆する症例と考えられた．

O-327
皮疹を欠くもののランダム皮膚生検で診断し得た透析導入期の好酸球性多発血管炎性肉芽腫症の１例

[1]埼玉医科大学総合医療センター，[2]さいたま市立病院
篠原　綾佑[1]，小川　公己[1]，白石　貴之[2]，大澤　俊介[2]，岩下　山連[2]，小川　智也[1]，前嶋　明人[1]

【症例】84 歳男性．気管支喘息の既往あり．原疾患不明の慢性腎不全に対し前医で血液透析を導入されたが，導入 4 日後より喘鳴，発熱，好酸球増多が出現し，好酸球性胸水も認めた．透析膜変更や薬剤調整を行ったが改善せず，精査加療目的に当院へ紹介となった．入院時，各種自己抗体は陰性であったが，好酸球数 800/uL，IgE 4296 IU/mL と著明高値であった．さらに両下肢の痺れと神経伝導検査異常から多発単神経炎が示唆され，血管炎も鑑別に挙がったが，皮疹を欠き PR3-ANCA 陰性であったため診断に難渋した．sIL-2R 高値（3951 U/mL）からリンパ腫も疑いランダム皮膚生検を施行したところ，無疹部の真皮小血管に好酸球浸潤を伴う壊死性血管炎を認め，臨床経過と併せて好酸球性多発血管炎性肉芽腫症（EGPA）と診断した．PSL 20 mg/日開始後，発熱，喘鳴，好酸球増多は速やかに改善した．【考察】透析導入期の好酸球増多は透析関連反応や薬剤アレルギーがまず疑われる．本例はアレルギーとの鑑別に難渋したが，臨床経過及びランダム皮膚生検により血管炎の診断に至った．ANCA 陰性かつ皮疹を欠く非典型例においても，ランダム皮膚生検は診断に有用であり，早期診断に寄与し得ると考えられた．

O-328
MCTD に続発し TMA 様病態と血管炎を呈したクリオグロブリン血症の一例

[1]紀南病院腎臓内科，[2]市立札幌病院病理診断科
倉田　大嗣[1]，佐伯　晴子[1]，高岡　直幸[1]，玉置　瑛一郎[1]，眞田美和[2]，辻　隆裕[2]，橋本　整司[1]

【症例】X－25 年より混合性結合組織病（MCTD）で近医通院中．毎年冬にはレイノー現象あり，関節痛に対し鎮痛薬を常用していた．X 年 Y 月頃より貧血の増悪で当院血液内科に紹介．3-5 g/gCr の蛋白尿，血尿，腎機能障害を認め当科紹介，クリオグロブリン（CG）陽性所見を認めた．Y＋2 月腎生検を施行．結果は，膜性増殖性糸球体腎炎パターンで，また小葉間動脈に血管障害が伴っていた．IF では IgM の沈着が認め，電顕では高度の内皮細胞傷害を認めた．TMA 様病態と血管炎を呈した CG 血症と診断した．Y＋5 月より PSL 40 mg で加療開始．前後して上下肢に紅斑を伴う湿疹が出現．薬疹も疑われるために皮膚生検を実施したところ血管炎の所見であった．加療に伴い皮疹も消失し，血尿，蛋白尿ともに 3 ヶ月後にはほぼ消失し寛解に至った．ステロイドのみで寛解したため免疫抑制剤は追加せず，慎重に経過を見ている【考察と結論】MCTD と CG の併発については少ないながらも症例報告はあるが，直接的な関係は不明である．本例は TMA 様病態と血管炎の双方の障害を認められた．MCTD との関係も含め考えさせられるが，CG 腎症による血管内皮障害が主体の可能性が高いと考えた．ステロイドが比較的奏功したことも含め示唆に富む症例と考えた．

O-329
骨髄形質細胞増多とリウマトイド因子高値を伴い，MPGN 様病変を呈したクリオグロブリン血症性血管炎の１例

[1]東京都済生会中央病院，[2]国立病院機構東京医療センター
織部　峻太郎[1,2]，大島　洋一[1]，堤　遼太郎[1]，杉原　晋之介[1]，圓谷　泰章[1]，渡邉　一生[1]，小松　素明[1]

69 歳男性．食思不振，倦怠感があり，検査で腎機能障害，蛋白尿・血尿を認め当科紹介となった．皮疹はなく，血液検査では血清 IgM 高値，リウマトイド因子（RF）高値，低補体血症を認め，血清クリオグロブリンが陽性であった．C 型肝炎関連検査は陰性であった．骨髄生検では形質細胞を 8% 認めた．入院時より血圧高値であり，可逆性後頭葉白質脳症を鑑別に頭部 MRI を撮像したところ，両側基底核，放線冠，左側頭葉に拡散低下域を認めた．腎生検では膜性増殖性糸球体腎炎（MPGN）様病変を呈し，糸球体内に PAS 陽性硝子様偽血栓および形質細胞浸潤を認めた．硝子様偽血栓は IgG, IgM が強陽性であった．電子顕微鏡では内皮下に高電子密度沈着物を認めた．以上より II 型クリオグロブリン血症性血管炎と診断した．ステロイド，リツキシマブ投与に加え，血漿交換を行った．発症前の腎機能は正常であったが，上記治療後も腎機能は改善せず，血液透析を行った．クリオグロブリン血症性血管炎は背景疾患や免疫学的特徴から I～III 型に分類される．低補体血症および RF 高値など II 型に特徴的な所見があり，背景疾患として IgM monoclonality を背景とした MGRS 関連病態が示唆された興味深い一例として報告する．

O-330
難治性ネフローゼ症候群をきたしたクリオグロブリン血症性糸球体腎炎の一例

[1]国家公務員共済組合連合会虎の門病院分院腎センター内科，[2]国家公務員共済組合連合会虎の門病院分院病理部
大矢　果歩[1]，大庭　悠貴[1]，水野　裕基[1]，吉本　雅俊[1]，谷水暉[1]，山内　真之[1]，諏訪部　達也[1]，河野　圭[2]，大橋　健一[2]，乳原　善文[1]，澤　直樹[1]

【症例】81 歳男性【現病歴】12 年前に 3.5 g/gCre 以上の尿蛋白を認め腎生検で IgM 沈着型 PGNMID の診断にてステロイド治療を開始したが治療抵抗性を示し 1 年後当科紹介入院．再度実施した腎生検で，光顕で大粒の沈着物を伴った管内増殖性腎炎，電顕で内皮下に血栓様 EDD あり，蛍光抗体では IgM（κ優位）の沈着をみとめ，クリオグロブリン微量陽性に注目してクリオグロブリン血症性糸球体腎炎の診断に至ったが腎外病変はみられなかった．パルス療法を含めたステロイド療法，静注シクロホスファミド療法を経てリツキシマブ療法は最も効果的であったが期間限定であり再発を繰り返すたびにリツキシマブ療法の追加治療が継続された．約 10 年後尿蛋白は 3.7 g/gCre 程度，Cre 3.7 mg/dL である．【考察】クリオグロブリン血症性腎炎は血中クリオ値は微量陽性でありながら病理的には大粒の血栓様沈着物が特徴的であり B 細胞をターゲットとしたリツキサン治療は IgG と IgM の免疫複合体からなるクリオ産生を抑える意味で効果的であるが期間限定的であり継続治療の必要性をこの症例報告で提示する．

O-331
血清反応陰性関節リウマチ治療中に発症したクリオグロブリン血症性血管炎にリツキシマブが著効した一例

[1]TMG あさか医療センター腎臓内科，[2]TMG あさか医療センター血液内科
柿沼　諒[1]，唐澤　一徳[1]，中谷　裕子[1]，三浦　朗子[1]，荒井　祐太[2]，渡邉　純一[2]

79 歳女性．X 年 Y 月に他院にて血清反応陰性関節リウマチと診断されメソトレキサート（MTX）とアザルフィジンにて加療されていた．X＋1 年 Y＋6 月頃より発熱，CT にて複数のリンパ節腫大を認め，MTX 関連リンパ増殖性疾患とし MTX 中止したが改善認めず X＋1 年 Y＋9 月に当院血液内科入院となった．入院後，急速進行性糸球体腎炎，炎症反応高値，血清補体価低下，多発単神経炎，皮疹を認め，リンパ節生検にて悪性リンパ腫が否定され，クリオグロブリン陽性となったためクリオグロブリン血症性血管炎と診断し腎臓内科転科した．腎生検を行い，高用量ステロイド治療開始したが効果は限局的であった．リンパ節生検で，CD20（＋）の大型リンパ球を認めておりこれをターゲットに追加治療としてリツキシマブを当院倫理委員会の承認を経て投与した．リツキシマブが著効し改善した．その後，腎生検結果でもクリグロブリン血症性動脈炎/管内増殖性糸球体腎炎と病理診断された．血清反応陰性関節リウマチから続発したクリグロブリン血症性血管炎にリツキシマブが有効であった非常に稀な症例であると考えられたため文献的考察を加え報告する．

O−332
沈降温度評価に基づく体温管理下に開心術を完遂したクリオグロブリン血症性糸球体腎炎の一例

[1]岩手医科大学腎・高血圧内科，[2]寿泉堂綜合病院病理診断科
菅原　克祥[1]，野田　晴也[1]，吉川　和寛[1]，赤坂　祐一郎[1]，田中　泰斗[1]，松田　剛[1]，山口　尋継[1]，河嶋　英里[1]，田中　瑞子[2]，旭　浩一[1]

【症例】72歳男性．大動脈弁閉鎖不全症（AR）の既往あり．近医より血尿と蛋白尿の精査目的で当科に紹介された．血清Cr 0.83 mg/dL，尿蛋白2.1 g/gCr，尿中赤血球10−19/HPF，血清中にIgM−λ型M蛋白とI型クリオグロブリン（CG）を検出した．抗HCV抗体陰性，骨髄検査で多発性骨髄腫やリンパ形質細胞性リンパ腫は否定的で，腎生検によりCG血症性糸球体腎炎と診断した．無症状で腎機能と尿所見の悪化がなく支持的療法を継続したが，6ヶ月後にARが悪化したため早期に大動脈弁置換術の方針となった．循環器科との協議において術中の低体温管理下でCG凝集による末梢循環障害が懸念されたため，CGの沈降温度をin vitroで評価したところ，4℃で凝集したが25℃と30℃では凝集しなかった．手術は35−36℃の人工心肺管理下に施行され，合併症なく術後16日目に退院した．【考察】開心術は臓器保護を目的に種々の程度の低体温管理下に行われるため，CG血症例では慎重な対応が求められる．温度依存性沈降評価の他，血漿交換，常温体温管理など循環器科と緊密に連携した対応が重要と考えられる．

O−333
免疫チェックポイント阻害薬関連急性腎障害の再発時にFanconi症候群を合併した一例

藤枝市立総合病院腎臓内科
北本　周平，浅井　優，後藤　優也，山本　龍夫，内藤　善隆

【症例】63歳女性．X−1年に肺腺癌を発症し，カルボプラチン＋ペメトレキセド＋ペンブロリズマブ（抗PD−1抗体）の投与が開始された．その後は腎機能障害を理由にペンブロリズマブ単剤療法に切り替えられ，血清Cr値1.0 mg/dL前後で経過した．X年10月にCr 2.23 mg/dLと急激に腎機能が悪化し，腎生検では急性尿細管間質性腎炎（ATIN）を認めた．免疫チェックポイント阻害薬関連急性腎障害（ICPi-AKI）と診断されペンブロリズマブは中止となった．プレドニゾロン（PSL）30 mg/日の投与により腎機能はCr 1.3 mg/dLまで改善したが，PSLを投与終了したところ再び腎機能が増悪しCr 2.76 mg/dLとなった．また新規に低K血症，低P血症，汎アミノ酸尿が出現しており，Fanconi症候群と診断した．ICPi-AKIの再発と考えPSL 30 mg/日の投与を再開したところ腎機能障害，Fanconi症候群ともに改善が得られた．【考察】本症例はICPi-AKIの再発により近位尿細管機能障害が進行し，Fanconi症候群を発症したと推測された．ICPi-AKIに伴うFanoconi症候群は，現時点で3例のみしか報告されていない．ICPi-AKIにおいてもFanconi症候群が合併しうることを認識し，電解質異常に留意する必要がある．

O−334
肺癌の免疫化学療法中に生じたファンコニー症候群の1例

弘前大学医学部附属病院循環器腎臓内科
田澤　宏龍，奈川　大輝，及川　迪香，川向　真徳文，沖田　暁子，藤田　雄，村上　礼一，富田　泰史

【症例】73歳男性．X−2年8月より骨転移を伴う肺腺癌に対してカルボプラチン・ペメトレキセド・ペンブロリズマブによる化学療法が開始となり，骨転移に対してはゾレドロン酸の投与を行っていた．X−1年9月からはペンブロリズマブ単剤の投与となった．緩徐に腎障害が進行しており，X年1月にゾレドロン酸を中止したが改善なく，X年3月当科紹介となった．初診時，血清Cr 1.71 mg/dL，尿B2MG 8230 μg/dL，尿NAG 24.8 U/Lと高値であった．精査のため腎生検を施行したところ，尿細管間質性腎炎の診断となった．また尿糖や汎アミノ酸尿，血清K・UA・Pの低値および尿中排泄亢進を認め，ファンコニー症候群を合併していた．プレドニゾロンで治療を開始して腎障害は改善傾向となった．【考察】免疫チェックポイント阻害薬による腎障害では急性尿細管間質性腎炎が多いが，ファンコニー症候群をきたした報告は限られている．ゾレドロン酸による腎障害は急性尿細管壊死が多いが，尿細管間質性腎炎やファンコニー症候群の報告も散見される，今回肺癌治療中に生じたファンコニー症候群を経験したので報告する．

O−335
エンホルツマブ ベドチンとペムブロリズマブ治療後にMPGN様糸球体腎炎及び尿細管間質障害を認めた一例

[1]横浜市立市民病院，[2]国際医療福祉大学三田病院病理診断科
井上　隆[1]，高綱　馨[1]，市倉　綾那[1]，橋元　麻里子[1]，永山　嘉恭[1]，大谷　方子[2]

【症例】70歳代男性【病歴】X年4月より膀胱癌に対してエンホルツマブ ベドチンとペムブロリズマブによる化学療法を開始した．同年5月より血清Cr上昇と蛋白尿および顕微鏡的血尿，大量腹水を認め同年8月15日に当科へ紹介された．【経過】同年9月2日に腎生検を施行した．MPGN様糸球体腎炎および尿細管間質障害を認めた．化学療法による薬剤性腎障害を疑い，被疑薬中止の上対症療法を行った．化学療法中止後腹水は消失したが現在も腎機能障害および尿所見異常は持続しており，外来経過観察中である．【考察】一般にペムブロリズマブによる薬剤性腎障害では尿細管間質障害の頻度が多い．またエンホルツマブ ベドチン投与により腎機能障害はきたしうるとされているが腎病理に言及した報告は見当たらない．本症例における糸球体病変について既知の報告も踏まえて考察する．

O−336
ホジキンリンパ腫に対するPembrolizumab投与およびauto-PBSCT後にAKIを呈し，腎生検でMPGN pattern of injuryを認めた一例

[1]東京都済生会中央病院，[2]慶應義塾大学医学部病理学教室
熊谷　光祐[1]，加藤　亜唯[1]，藤岡　怜史[1]，堤　遼太郎[1]，杉原　晋之介[1]，大島　洋一[1]，小松　素明[1]，橋口　明典[2]

【症例】55歳女性．【経過】治療抵抗性ホジキンリンパ腫に対してX−4ヶ月までPembrolizumabを投与され，X−2ヶ月に自家末梢血幹細胞移植を施行された．ベースラインの血清Cr値は0.6 mg/dLであったが，X−1ヶ月より急性腎障害，貧血，血小板減少が進行した．X月の定期検査で血清Cr値は1.97 mg/dL，尿潜血（3＋），尿蛋白（2＋）を認め，精査入院した．ハプトグロビン低下，LD高値を伴っており，血栓性微小血管障害（TMA）の関与が疑われた．その後も腎障害が進行したため，メチルプレドニゾロン500 mg/日を3日間投与後，プレドニゾロン0.5 mg/kg/日による後療法を開始した．腎生検でMPGN pattern of injuryの所見を認めた．以後，腎機能および血液学的所見は改善傾向となり，外来経過観察中である．【考察】治療抵抗性ホジキンリンパ腫に対してPembrolizumab投与および自家末梢血幹細胞移植後にMPGN pattern of injuryを認め，TMAの関与が示唆された一例を経験した．免疫チェックポイント阻害薬（ICI）による腎障害として尿細管間質性腎炎を来たす報告が多いが，TMAの報告は稀である．本症例では，自家末梢血幹細胞移植前処置による内皮障害の関与も含め，ICI関連TMAの可能性について病理学的考察を加えて報告する．

O−337
糸球体係蹄内に悪性細胞が浸潤し膜性増殖性糸球体腎炎様の病理像をとった乳癌の1例

[1]新潟県厚生連佐渡総合病院腎臓内科，[2]新潟大学医歯学総合病院腎・膠原病内科
藁谷　友[1]，鈴木　優也[1]，和田　真一[1]，高橋　恵実[2]，伊藤　由美[2]，山本　卓[2]

66歳女性．X年9月より労作時の呼吸苦と両下肢の浮腫を自覚し，11月に前医を受診した．多量の尿蛋白と胸腹水貯留，脊椎の骨硬化像，多発リンパ節腫大を認め，悪性腫瘍を背景としたネフローゼ症候群の疑いで当院へ転院した．CEA・CA125・CA15−3の上昇を認め，子宮内膜細胞診で腹腔内から経卵管的に播種したと思われる印環細胞様の悪性細胞を認めた．原発巣検索に全身造影CTを行い，右乳輪部に造影される腫瘤を認めた．生検でInvasive Ductal Carcinomaを認め，複数臓器への転移を伴うことから右乳輪部乳癌cT1bNXM1 Stage 4の診断となった．化学療法を検討されていたが，癌性腹膜炎による急激な全身状態の悪化があり，X＋1年1月に死亡した．精査の一環として行ったX年12月の経皮的腎生検では，糸球体の係蹄内に大型の異型細胞を伴う膜性増殖性糸球体腎炎の所見だった．異型細胞は免疫染色で上皮系のマーカーが陽性で，末梢血中にも同様の上皮系異型大型細胞を認めたことから，乳癌細胞が血行性に係蹄内に播種し，腎炎様の病理像をとったと考えられた．糸球体係蹄内への悪性腫瘍の浸潤による病理像の報告はこれまで少なく，貴重な知見であると考えられた．

O−338
肺胞出血を契機に診断され，半月体形成を伴わなかったMPO関連膜性腎症の１例

新潟大学医歯学総合病院腎・膠原病内科
池田　拓磨，植木　亮太郎，山際　萌里，高橋　恵実，吉澤　優太，若松　拓也，渡辺　博文，伊藤　由美，山本　卓

【症例】52歳男性．X−4年に関節リウマチと診断された．X−2年腎機能低下指摘あり．X年，肺胞出血のためメチルプレドニゾロン及びシクロホスファミドが投与された．その際にMPO-ANCA陽性が判明した．2年間でCre 0.8 mg/dL, eGFR 80からCre 1.5 mg/dL, eGFR 33へ低下を認めた．肺胞出血は軽快したが腎機能障害は残存し，経皮的腎生検を施行した．糸球体に係蹄壁の二重化やspike形成等の膜性変化と係蹄壁へのMPOの顆粒状沈着を認めた．半月体形成は欠き，PLA2Rは陰性であった．蛍光抗体法では係蹄壁IgG細顆粒状に陽性，係蹄壁IgGサブクラスはIgG1・IgG3優位に沈着を認めた．MPO関連膜性腎症と診断し加療を継続した．免疫抑制治療に加えアバコパンにて血管炎は寛解，腎機能の増悪も認めず経過した．【考察】MPO関連膜性腎症は，MPOを原因抗原とする二次性膜性腎症であり，MPO-ANCA関連腎炎の長期経過が発症に関与する可能性が示唆されている．本症例では関節リウマチに対する免疫抑制治療が糸球体のANCA関連血管炎を抑制し，MPO関連膜性腎症の病理像に影響した可能性がある．半月体形成を伴わずMPO沈着を呈する膜性腎症の報告は稀だが，MPO-ANCA関連腎障害における膜性変化の鑑別として重要である．

O−339
ステロイドの奏功したMP0-ANCA関連膜性腎症の一例

[1]紀南病院腎臓内科，[2]市立札幌病院病理診断科
橋本　整司[1]，佐伯　晴子[1]，高岡　直幸[1]，玉置　瑛一郎[1]，山口　貴子[2]，辻　隆裕[2]

【症例】X−6年に咽頭痛，耳閉感で滲出性中耳炎の診断．抗菌薬治療されたが改善乏しく鼓膜切開で改善，その際にMPO-ANCA陽性と判明した．またX+5年に特発性器質化肺炎の診断もうけている．なおX−3年以降MPO-ANCAは7-20 IU/mLで推移していた．X−1年より，尿蛋白と血尿が顕性化し持続，当科紹介となった．X年の当科初診時には蛋白尿9.4 g/gCr，血尿++，MPO-ANCA 11.8．精査目的に腎生検を施行．結果は膜性腎症で，特異抗原陰性で，IgG1優位，電顕ではEDDの沈着は基本的には上皮下が主体で比較的少なかった．追加染色でMPOを染めたところ，糸球体係蹄に陽性所見を認め，MPO-associated membranous nephropathyと診断した．PSL 35 mgで加療開始．血尿，蛋白尿ともに1ヶ月後にはほぼ消失し寛解に至った．【考察と結論】血管炎を伴うANCA関連腎炎と膜性腎症の合併は以前より報告があるが，2009年に我が国より初めてMPOを対応抗原とする免疫反応として膜性腎症を惹起した症例が報告されている．本例のごとく半月体の形成など血管炎の所見をほとんど認めず，原発性の膜性腎症類似の所見のみを認める症例は稀であり，ステロイドが奏功したことを含め示唆に富みここに報告する．

O−340
シェーグレン病に合併したPLA2R陰性膜性腎症の一例

[1]虎の門病院分院腎センター内科，[2]虎の門病院病理部
浅川　条汰[1]，上戸　壽[1]，吉本　雅俊[1]，大庭　悠貴[1]，水野　裕基[1]，山内　真之[1]，諏訪部　達也[1]，乳原　善文[1]，河野　圭[2]，大橋　健一[2]，澤　直樹[1]

【症例】81歳女性．数年前から乾燥症状，1か月前からRaynaud現象が出現し当科紹介となった．抗核抗体160倍，抗SS-A抗体＞240 U/mLで，Schirmer試験・フルオレセイン試験が陽性，口唇生検でリンパ球性唾液腺炎を認め，シェーグレン病（SjD）と診断した．Alb 3.4 g/dL, eGFR 93.1 mL/分/1.73 m2, 尿中沈渣赤血球＜1/HPF, UPCR 3.33 g/gCreを認め腎生検を施行した．光顕ではスパイク形成，係蹄壁肥厚がみられ，尿細管間質へのリンパ球浸潤は軽度であった．IFでは係蹄壁にIgG, C3, C1qの顆粒状沈着を認め，IgGサブクラスはIgG1/IgG4優位で，PLA2Rは陰性だった．電顕では上皮下，基底膜内に多数の細顆粒状沈着物を認め，膜性腎症（MN）と診断した．現在は腎保護療法のみでUPCR 1〜5 g/gCre程度で推移している．【考察】SjDの腎障害は尿細管間質性腎炎（TIN）が典型とされたが，近年はMNの頻度が増加している．本例はC1q陽性，IgG1/IgG4優位，上皮下に限局しない細顆粒状沈着といった特徴を認め，SjDに伴う二次性MNと考える．さらにSjD合併MNにおいて，PLA2R陰性例では陽性例に比べて腎予後が良好であることが報告されており，本例も腎機能は保持されている．SjD合併MNの予後予測には抗原検索を含めた適切な病理学的評価が重要である．

O−341
混合性結合組織病（MCTD）の経過中にネフローゼ症候群を呈した二次性膜性腎症の一例

茨城西南医療センター病院
方波見　千里，西田　嶺美，中澤　和人，平井　健太，荒川　洋

混合性結合組織病（MCTD）における腎病変の合併率は低く，組織学的にもISN/RPS分類のClass IまたはIIといった軽症例が一般的である．今回，無症状で経過観察中であったMCTD患者において，蛋白尿が出現し腎生検にてClassVの二次性膜性腎症（MN）と診断した一例を経験した．【症例】43歳，女性．x−2年12月にRaynaud現象が出現し，抗U1-RNP抗体陽性からMCTDと診断された．当初は他臓器障害を認めず無症状のため無治療にて経過観察していたが，2025年9月に健診にて蛋白尿を指摘された．x年1月には尿蛋白3.5 g/day，血清アルブミン2.7 g/dLを認め，ネフローゼ症候群と診断された．【検査・病理所見】抗核抗体1280倍，抗U1-RNP抗体陽性．抗ds-DNA抗体，抗PLA2R抗体は陰性，補体価は正常範囲内であった．腎生検では，蛍光抗体法にて係蹄壁のIgG，C3沈着に加え，メサンギウム領域にC1q，IgMの沈着を認め，MCTDに随伴した二次性MN（Class V）の像を呈していた．【経過・考察】ループス腎炎Class Vの治療に準じ，プレドニゾロンにミコフェノール酸モフェチル，ボクロスポリンを併用した多剤併用療法を開始した．本例は多臓器障害を伴わない極めて早期の段階で腎生検を施行し，MCTDとしては稀なネフローゼ症候群への進展を捉え得た貴重な症例である．

O−342
IgG4関連両側顎下腺腫瘍を合併した，NELL1陽性膜性腎症の1症例

[1]春日部市立医療センター・病理診断科，[2]順天堂・医・人体病理病態学，[3]順天堂・医・浦安病院・腎・高血圧内科，[4]順天堂・医・腎臓内科
冨田　茂樹[1]，佐伯　春美[2]，木次谷　真由[3]，谷口　惟[3]，太田　紗瑛[3]，藤代　美琴[3]，笹月　佑哉[3]，大熊　輝之[3]，大塚　智之[3]，中山　麻衣子[3]，武藤　正浩[3]，高原　久嗣[3]，滝本　寿郎[1]，鈴木　仁[3]，鈴木　祐介[4]

【症例】80歳台 女性．【臨床経過】IgG4高値（886 mg/dL），両顎下部腫瘤で経過観察中に蛋白尿出現．IgG4関連腎臓病鑑別のため，腎生検施行．【腎病理所見】有意なIgGないしIgG4陽性形質細胞は確認出来ず，IgG4関連間質腎症は否定的であった．一方，糸球体には明らかな細胞増多像や上皮下沈着を確認出来なかったが，分節性にIgGおよびIgG subclass（IgG4＝IgG3＞IgG2＞IgG1）陽性で，膜性腎症関連因子はPLA2R1（±），THSD7A（−），NELL1（+），EXT1（？），EXT2（−），電顕では淡く小型な上皮下EDDが観察され膜性腎症（I期）と診断した．【考察】IgG4関連腎臓病の主体はIgG4陽性形質細胞浸潤と特異的な線維化病変を呈する間質性腎炎であるが，時に糸球体病変（多くは膜性腎症）を呈する．本症例は間質病変を欠くNELL1（+）膜性腎症（I期）であった．IgG4関連疾患としてのNELL1陽性膜性腎症の報告は稀（PabMed検索上確認出来ず）であり，興味深く，若干の文献考察とともに報告する．本症例について，診断等々についてご助言がいただきたい．

O−343
PLA2RおよびEXT1/2陽性となった膜性ループス腎炎の一例

[1]昭和医科大学医学部内科学講座腎臓内科学部門，[2]昭和医科大学医学部解剖学講座顕微解剖学部門，[3]昭和医科大学医学部臨床病理診断学講座
田村　詩帆[1]，鈴木　泰平[1]，齋藤　友広[1]，山下　茉由[1]，阿部　一輝[1]，川西　邦夫[2]，本田　一穂[3]，本田　浩一[1]

【症例】73歳男性【経過】X年1月に呼吸困難，胸水貯留のため入院した．軽快後，2月より下腿浮腫が増悪し再入院となった．高度低アルブミン血症と尿蛋白4.1 g/日を認めネフローゼ症候群として当科紹介となった．血液検査で抗核抗体80倍，軽度補体低下を認めたが，抗ds-DNA抗体陰性であり，当初は原発性ネフローゼ症候群も考慮して入院第26病日に腎生検を実施した．光顕ではびまん性メサンギウム増殖性変化を認め，一部に係蹄壁肥厚や二重化を伴っていた．蛍光抗体法では免疫グロブリンおよび補体の係蹄壁主体の顆粒状沈着を認めた．PLA2RおよびEXT1/2の蛍光抗体染色はいずれも陽性であった．以上の病理所見および臨床経過から，膜性ループス腎炎が示唆された．【考察】糸球体係蹄壁にPLA2RおよびEXT1/2が陽性となった膜性ループス腎炎を経験した．両者が陽性となる糸球体病変の報告はまれであり，詳細な臨床経過および文献的考察を加えて報告する．

O−344
抗体価を指標としてステロイドの早期減量・中止を行った抗ネフリン抗体陽性一次性ネフローゼ症候群

[1]常磐病院腎臓内科，[2]東京女子医科大学腎臓小児科，[3]福島県立医科大学腎臓高血圧内科
西山　匠[1]，服部　元史[1]，中谷　諒[2]，安藤　太郎[2]，中田　敬[3]，白井　陽子[2]，三浦　健一郎[2]，川口　洋[1]

【背景】一次性ネフローゼ症候群（NS）のステロイド投与は，成人・小児とも現行のガイドラインで投与期間が画一的である．我々は，近年疾患活動性の指標として報告されている抗ネフリン抗体価を指標とし，ステロイド早期減量・中止を行った初発の抗ネフリン抗体陽性一次性 NS 例を報告する．【症例】15 歳女子．入院 7 日前より下腿浮腫を認め当科に入院した．全身浮腫著明で，Cr 0.94 mg/dL（eGFR 60.0 mL/分/1.73 m2），Alb 1.4 g/dL，尿蛋白・Cr 比 14.7 g/gCr，Selectivity Index 0.083 であったため微小変化型 NS と判断し，プレドニゾロン（PSL）60 mg/日を開始した．後に PSL 治療前の抗ネフリン抗体が 1,281 U/mL（cut-off 値 226 U/mL）と判明した．PSL 開始 14 日目に完全寛解し PSL 開始 16 日目に退院した．PSL 開始 19 日目に PSL 20 mg/日へ減量し，再発予防目的にミコフェノール酸モフェチル（MMF）500 mg/日を追加した．1 週間後に PSL 10 mg/日へ減量して MMF 750 mg/日へ増量し，その 1 週間後に PSL 5 mg/日へ減量して MMF 1,000 mg/日へ増量し，さらに 1 週間後に PSL を中止した．【結論】抗ネフリン抗体陽性一次性 NS では，抗ネフリン抗体価を指標とした個別化した免疫抑制療法を実施できる可能性がある．

O−345
抗ネフリン抗体陽性ネフローゼ症候群（NS）再発後，微小変化型ネフローゼ症候群（MCNS）と判明した一例

[1]東北大学病院腎臓・高血圧内科，[2]神戸大学医学部附属病院小児科
葛　里南[1]，菊地　晃一[1]，中里　彰彦[1]，牧野　塁[1]，吉田　舞[1]，大江　佑治[1]，堀之内　智子[2]，長澤　将[1]，豊原　敬文[1]，佐藤　博[1]，野津　寛大[2]，田中　哲洋[1]

【症例】50 歳男性．X−1 年 6 月，右上肢の疼痛を主訴に受診し，右総頸動脈・腋窩動脈から上腕動脈にかけての閉塞を認めた．右上肢動脈閉塞症および右総頸動脈閉塞症に対し，血栓除去術を施行した．入院時より低アルブミン血症（Alb 1.4 g/dL），顕性蛋白尿（UPCR 9.17 g/gCr）を認め，Selectivity Index 0.07 と高選択性であり，MCNS が疑われた．PSL 60 mg/日での治療開始後，22 日目に寛解を確認した．また，治療前後で抗ネフリン抗体が 244,298 U/mL から 43 U/mL へ著明に減少した．通院にて PSL 漸減後も寛解を維持していたが，X 年 3 月に再発した．PSL 増量後速やかに寛解し，腎生検を施行した．結果は MCNS に矛盾しないものであった．【考察】抗ネフリン抗体の同定は，ポドサイト障害における B 細胞の免疫機序を支持するものである．MCNS の約半数，巣状分節性糸球体硬化症（FSGS）の約 9%で陽性となり，疾患活動性や寛解と関連する．また，ステロイド反応性疾患にて高率に陽性となる．抗ネフリン抗体の測定は MCNS や FSGS の再燃の発見・治療反応性予測に有用であるほか，ステロイド抵抗例や移植例に対する治療法を模索するうえでも重要となりうる．

O−346
血清抗ネフリン抗体強陽性と腎組織沈着の解離を認めた高齢発症微小変化型ネフローゼ症候群の 1 例

[1]虎の門病院分院腎センター内科，[2]神戸大学小児科
大溝　望[1]，大庭　悠貴[1]，堀之内　智子[2]，野津　寛大[2]，澤　直樹[1]

【症例】DLBCL の既往がある 91 歳男性．血液内科外来で経過観察中に浮腫が出現し入院，当科へ紹介された．Cr 2.83 mg/dL の腎障害，Alb 1.7 g/dL，尿蛋白 9.48 g/gCr のネフローゼ症候群（NS）を認めた．第 3 病日に腎生検施行し微小変化型ネフローゼ症候群（MCD）と診断し，パルスを含むステロイド治療を開始した．無尿となり第 4 病日から血液透析を要し，MMF も追加したが，透析離脱や NS 寛解に至らなかった．経口摂取困難となり胃瘻を造設したが低 Alb 血症により癒着せず，腎動脈塞栓術を第 66 病日に施行し蛋白漏出の抑制を試みた．その後肺炎を合併し第 79 病日に死亡した．抗ネフリン抗体は第 31 病日に 13194 SU/mL，第 64 病日も 3194 SU/mL と高値が持続したが，第 3 病日の腎組織でのネフリン/IgG 共染色では共局在を認めなかった．【考察】ポドサイトスリット膜蛋白に対する自己抗体の報告が相次ぎ，特に抗ネフリン抗体は MCD の病勢との相関が示されている．しかし本症例は高抗体価にもかかわらず腎組織への沈着を認めない解離を示した．本例の抗ネフリン抗体は epitope spreading により顕在化したにすぎず，MCD 自体は他の免疫学的機序で発症した可能性がある．本例はスリット膜蛋白自己抗体の単一標的アッセイの限界を示唆する．

O−347
原発性マクログロブリン血症合併抗ネフリン抗体陽性 diffuse podocytopathy の 1 例

[1]亀田総合病院腎臓高血圧内科，[2]東京女子医科大学腎臓小児科
池田　麻理[1]，白井　陽子[2]，青柳　和[1]，下河　舞子[1]，田中　里奈[1]，三浦　健一郎[2]，服部　元史[2]，小原　まみ子[1]，鈴木　智[1]

【序文】単クローン性免疫グロブリン異常症は多彩な腎障害を起こすが，diffuse podocytopathy（DP）の報告は稀である．【症例】55 歳男性．下腿浮腫を主訴に受診．血清 Cr 0.75 mg/dL, alb 1.9 g/dL, LDL-C 208 mg/dL, 尿蛋白 6.3 g/gCr を認め，ネフローゼ症候群と診断した．加えて，血清 IgM 1268 mg/dL, 血液，尿共に免疫固定法で IgM−κ を認めた．骨髄生検は low grade B 細胞リンパ腫を認め，骨髄で MYD88 変異があり，原発性マクログロブリン血症と診断した．腎生検は，光顕は微小変化で，IF は IgM, κ の点状陽性を認め，電顕ではびまん性の足突起消失がみられた．以上から diffuse podocytopathy と診断した．M 蛋白血症が病態に関与していると考え，ステロイドに加え，ベンタムスチン，リツキシマブ療法を 1 コース行い寛解した．追加検査で，血清抗ネフリン抗体/IgG 比 36.5 U/mg と高値，かつ腎組織でもネフリンと IgG の共局在を認めた．【考察】M 蛋白血症に DP を合併した報告では 5/9 例で IgM 型 M 蛋白を認めたが，この報告では IF 所見や抗ネフリン抗体に言及していない．（CKJ 2022）本例は，M 蛋白関連 DP に抗ネフリン抗体が関与した可能性を示した．

O−348
血清抗ネフリン抗体陽性・腎組織抗ネフリン抗体陰性の治療抵抗性 diffuse podocytopathy の一例

[1]亀田総合病院腎臓高血圧内科，[2]東京女子医科大学腎臓小児科
青柳　和[1]，白井　陽子[2]，下河　舞子[1]，田中　里奈[1]，福田　純子[1]，小原　まみ子[1]，三浦　健一郎[2]，服部　元史[2]，鈴木　智[1]

【背景】微小変化型ネフローゼ症候群（MCD）の一部は治療抵抗性であるが，抗ネフリン抗体を検討した例は乏しい．【症例】中咽頭癌術後，痛風，8 年来の高血圧症を既往に持つ 60 歳男性．1 か月の経過で全身性浮腫を認め，尿蛋白 7.0 g/gCr, 血清アルブミン 2.7 g/dL, LDL-C 143 mg/dL であり，ネフローゼ症候群と診断した．腎生検では，光顕は糸球体 20 個が採取され，微小変化であった．電顕はびまん性足突起消失を認め，沈着物は認めなかった．以上から MCD と診断した．高用量ステロイド，リツキシマブ 500 mg を 3 回投与したが，改善せず，LDL アフェレシスを 5 回施行し，その後シクロスポリンと MMF を併用した．尿蛋白，アルブミンは緩徐に改善したが，治療導入から 9 か月経過した現在も完全寛解に至っておらず，再生検では分節性硬化病変を認めた．初回生検時の追加検査で，治療前の血清ネフリン抗体/IgG 比は 38.7 U/mg（cut off 30）であったが，腎組織ではネフリン，IgG 共に陰性であった．【考察】膜性腎症において血清陽性腎組織陰性は重症であることが報告されているが，podocytopathy では同様な報告は乏しく，加えて再生検で分節性硬化病変を確認した．podocytopathy における重症な疾患表現型の可能性を示唆している．

O−349
一次性ネフローゼ症候群に脊髄小脳変性疾患を合併した二例

岩手県立中央病院腎臓・リウマチ科
常田　知希，清原　万智，松本　佳歩，中村　祐貴，中屋　来哉

【背景】一次性ネフローゼ症候群は抗ネフリン抗体が高率に陽性となる自己抗体病である．脊髄小脳変性疾患においても自己抗体を有する自己免疫性小脳失調症が知られている．【症例 1】63 歳時にネフローゼ症候群（NS）を発症し，腎生検により微小変化型 NS（MCNS）と診断した．経口プレドニゾロン（PSL），シクロスポリン（CyA）併用により速やかに寛解した．PSL 減量に伴い再燃を繰り返し，PSL 5 mg/日，CyA 50 mg/日を内服中の 77 歳時にもの忘れ，構音障害，筋力低下がみられ，脊髄小脳変性症と診断された．【症例 2】56 歳時に NS を発症し，腎生検により MCNS と診断したが，無治療で寛解再発を 2 度繰り返した．64 歳時に NS 再燃のため，再度腎生検を施行し，巣状分節性糸球体硬化症と診断した．PSL，CyA 併用により速やかに寛解に至ったが，再発を繰り返したため半年毎のリツキシマブ単回投与を行った．68 歳時に失調歩行，下肢の感覚異常を認め，多系統萎縮症小脳型と診断された．2 例とも脊髄小脳変性疾患の家族歴はなく，既知の遺伝子変異や自己抗体は同定されなかった．【考察】提示 2 症例において一次性 NS と脊髄小脳変性疾患が偶然に合併した可能性はあるが，腎臓，脊髄小脳の両者に病変を起こす共通の自己抗体の存在が疑われ，今後の症例蓄積が望まれる．

O−350
PCSK9 阻害薬が著効した頻回再発型ネフローゼ症候群の１例

[1]名古屋市立大学医学部附属西部医療センター腎臓・透析内科，[2]名古屋市立大学病院腎臓内科
室賀　亜美[1]，宮口　祐樹[1]，佐藤　聡一郎[1]，山村　愛美[1]，五島　隆宏[1]，菅　憲広[1]，濱野　高行[2]

【症例】30 代，女性．【病歴】X−2 年 2 月に第 2 子妊娠中の健診（妊娠 12 週）で初めて尿蛋白を指摘され，妊娠 33 週でネフローゼ症候群（NS）に至った．38 週で出産後も尿蛋白量は増加したため腎生検を行い，微小変化型 NS と診断してグルココルチコイド（GC）療法を開始した．その後も GC とシクロスポリンの併用で治療を行っていたが，寛解は得られるものの頻回に再燃し，GC の減量が困難であった．難治性の二次性脂質異常症も合併しており，X 年 3 月にエボロクマブの投与を開始したところ，LDL コレステロールは著明に減少し，投与 1 週間後に NS は完全寛解した．エボロクマブを継続し，NS は再燃なく経過している．【考察】脂質異常を急速に改善する LDL アフェレシスは NS の寛解導入促進への有効性が示されているが，近年 PCSK9 阻害は脂質低下作用のみならず podocyte 保護作用を介して蛋白尿改善に寄与しうることが報告されている．エボロクマブ導入後に LDL-C 低下と速やかな寛解が得られた本症例は，PCSK9 阻害薬が難治性 NS に対する新たな補助的治療選択肢となる可能性を示唆する症例と考え報告する．

O−351
炭酸リチウム長期内服中に発症した薬剤性微小変化型ネフローゼ症候群の一例

[1]国際医療福祉大学那須医療センター，[2]国際医療福祉大学成田病院
林　正夫[1]，細谷　幸司[1]，湯澤　令[1]，唐澤　隆明[2]，内山　清貴[2]，鷲田　直輝[2]

【症例】50 代　男性【主訴】浮腫【現病歴】2 型糖尿病・高血圧・双極性障害の既往あり炭酸リチウム・ルラシドンを長期内服していた．浮腫を主訴に急速進行性のネフローゼ症候群（Alb 1.0 g/dL，Cr 4.01 mg/dL，尿蛋白/Cr 比 10.16 g/gCr）で前医に入院した．前医で抗精神薬中止され，双極性障害からステロイド加療困難と判断し利尿薬等による保存的治療を行うも抵抗性のため透析導入も視野に18日後当院へ転院となった．前医では肺炎にセフトリアキソンを投与されたが，終了後の発熱・下痢に対し CD 感染疑いでフィダキソマイシンを追加されていた．転院翌日の全身皮疹・発熱に同 2 剤による薬疹と判断し中止・PSL 30 mg を開始した．転院後約 1 週間で Cr・Alb が著明に改善し PSL 漸減後も寛解維持され PSL は 11 日間で終了した．腎生検で MCNS と診断し Alb 3.0 g/dL，Cr 0.95 mg/dL，尿蛋白/Cr 比 0.28 g/gCr と改善し退院した．なお DLST で炭酸リチウムが強陽性を認めた．【考察】今回炭酸リチウム長期内服中に薬剤性 MCNS を発症した稀な一例を経験した．発症前のゾテピンからルラシドンへの切り替えも鑑別に挙がったが文献的報告はなく，炭酸リチウムの MCNS 既報は散見され DLST 強陽性が被疑薬同定の根拠となった．文献的考察と共に報告する．

O−352
インフルエンザ B 型感染を契機に微小変化型ネフローゼ症候群を発症した１例

横浜栄共済病院
東田　さくら，大杉　卓巳，天部　一貴，山口　慧，國井　綾奈，千葉　恭司，押川　仁

【症例】43 歳女性【病歴】1 日前にインフルエンザ B 型罹患，前医でバロキサビルマルボキシル内服加療された．同時に顔面浮腫も認め，当院紹介初診となった．初診時血清 Alb 1.27 g/dL, 尿蛋白 17.81 g/gCr, LDL-C 280 mg/dL でありネフローゼ症候群と診断，入院とした．第 5 病日腎生検を施行し，第 6 病日に腎機能増悪，乏尿であり Selectivity index 0.18 と高選択性であることから微小変化型ネフローゼ症候群（MCNS）を疑いプレドニゾロン（PSL）40 mg/日を開始した．第 8 病日には尿量 2000 mL/日と増加，腎機能も改善した．第 12 病日に尿蛋白 0.1 g/gCr と完全寛解を達成し，第 14 病日に退院した．腎病理所見は光顕像では特記なく，電顕像で足突起の消失が比較的広範囲にみられ，MCNS と診断した．【考察】インフルエンザウイルス感染によって誘導されたサイトカインが T 細胞由来の透過性因子を介してポドサイトを障害する経路が示唆されている．ウイルス量の減少自体が治療となるといわれており抗ウイルス薬の早期投与が重要となる．本症例では PSL 開始から数日で病状改善を認めており，PSL 奏功ではなくインフルエンザの軽快に伴い病状が改善したことが臨床経過より示唆された．感染症に伴うネフローゼ症候群では二次性の可能性を念頭に置き，治療介入のタイミングを慎重に判断する必要がある．

O−353
悪性胸膜中皮腫（MPM）に微小変化型ネフローゼ症候群（MCNS）を併発した一例

[1]国共連横須賀共済病院腎臓内科，[2]東京科学大学病院病理部
安部　聡宏[1]，茂村　碧[1]，近藤　圭[1]，姫野　佳歩[1]，千葉　欣彦[1]，森　克夫[1]，平澤　卓[1]，安藝　昇太[1]，國枝　純子[2]，田口　登和子[2]，大橋　健一[2]，田中　啓之[1]

【症例】40 代女性．X 年 9 月に左背部痛で受診．胸部 CT で左下葉腫瘤と第 10 肋間への胸壁浸潤を認め，CT ガイド下生検で MPM（肉腫型，cT4N2M1, Stage IV）と診断した．10 月 25 日まで尿蛋白は陰性であったが，11 月 12 日に尿蛋白 3＋（2.32 g/gCr）を認め，MPM に対する全身化学療法開始前に当科紹介となった．イピリムマブ・ニボルマブ併用療法を導入したところ，12 月 3 日に尿蛋白 14.75 g/gCr, Alb 1.5 g/dL とネフローゼ症候群（NS）を呈した．12 月 13 日に腎生検を施行．光顕・蛍光抗体法で有意所見を認めず，電顕で広範な足突起癒合を認めたため MCNS と診断した．Alb 0.8 g/dL まで低下し，ステロイドパルス療法に続き，プレドニゾロン 50 mg（1 mg/kg）を開始した．X＋1 年 2 月に完全寛解に至った．MPM は増悪し，BSC 方針となったが，腎病変は PSL 減量後も完全寛解を維持した．【考察】悪性腫瘍に随伴する NS は膜性腎症の報告が多い．MPM に伴う NS の報告は稀だが，組織型は MCNS が多いとされる．本例は ICI 開始前より蛋白尿を認めており，腫瘍随伴症候群が示唆される．腫瘍自体の制御は困難であったが，ステロイド治療により迅速な腎予後の改善が得られた．貴重な一例として，文献的考察を加えて報告する．

O−354
高用量ステロイド・RTX 不応 MPA にアバコパン・血漿交換・シクロホスファミドで透析回避できた１例

亀田総合病院
末次　駿一，白戸　陽菜，青柳　和，浅川　条汰，片岡　知佳，下河　舞子，田中　里奈，池田　麻理，鈴木　智

【症例】91 歳男性．関節痛の精査加療目的に当院受診．腎機能は Cr 2.56 mg/dL, MPO-ANCA 陽性，尿潜血 3＋，UP/Cr 2.5 g/gCr 認めた．腎生検で半月体形成糸球体腎炎（Crescentic Class）を認め，顕微鏡的多発血管炎と診断した．第 3 病日より高用量プレドニゾロン（PSL 60 mg/日）とリツキシマブ（RTX）での寛解導入治療を開始し，ステロイドパルスの併用，RTX 500 mg 2 回の投与をしたが，腎障害への進行を認め，体液過剰となった．そのため，第 18 病日より血漿交換（PE）及び血透透析を開始し，アバコパン 60 mg/日を併用し，PSL は急速に減量する方針とした．治療方針を変更後自尿が得られるようになり，腎機能も経時的に改善し，7 回の PE を施行後，第 31 病日に透析を離脱した．第 35 病日にシクロホスファミド 400 mg を投与した．第 53 病日の腎機能は Cr 5.51 mg/dL であり，PSL 10 mg まで減量し，アバコパンを継続している．【考察】近年高度腎障害を認める ANCA 関連血管炎に対してアバコパン，シクロホスファミド，PE は腎障害を改善する報告があるが，これらを全て組み合わせた報告は多くない．高用量ステロイド，RTX に効果を示さず，治療法を切り替えステロイドを速やかに減量し透析を回避できたため臨床経過を報告する．

O−355
肝動脈瘤破裂および多発腎動脈瘤を合併した顕微鏡的多発血管炎の一例

埼玉医科大学総合医療センター腎・高血圧内科
大橋　周平，高橋　駿輔，森屋　玲爾，廣瀬　賢人，小野　祐子，小川　智也，前嶋　明人

【症例】75 歳男性．X−2 月より咳嗽・喀痰認め，前医を受診した．発熱と炎症反応高値を認め当院紹介入院となった．血痰と両下肢の痺れがあり，尿蛋白/Cr 0.76 g/gCr，尿赤血球 5–9/HPF，血清 Cr 2.89 mg/dL と急速な腎機能低下を認め，MPO-ANCA 陽性から顕微鏡的多発血管炎（MPA）と診断した．間質性肺炎は認められなかった．リゾチーム，sIL-2R は高値であったが，PET-CT で異常集積は認めなかった．第 10 病日に急激な腹痛が出現し，翌日 Hb 6.4 g/dL まで低下した．造影 CT で肝 S7/8 動脈瘤破裂による血性腹水を認め，緊急血管内コイル塞栓術により止血した．同時に多発腎動脈瘤を認めた．出血リスクが高いと判断し腎生検は施行しなかった．一時的に血液透析導入を要したが，ステロイドパルス療法後，プレドニゾロン，リツキシマブ，アバコパンによる寛解導入療法により BVAS は 26 から 12，MPO-ANCA は 170 から 86.7 U/mL へ改善し，透析離脱後に退院となった．【考察】MPA は主として小血管を障害する ANCA 関連血管炎であり，中型動脈瘤，とりわけ破裂を来しうる多発内臓動脈瘤の合併は極めて稀である．MPA 経過中に腹痛や貧血の急速な進行時には動脈瘤破裂を念頭に置いた迅速な画像評価と止血介入が重要であり，診療上示唆に富む症例と考え報告する．

O−356
全身性エリテマトーデス（SLE）の経過中にANCA関連血管炎（AAV）を発症した一例

[1]富士市立中央病院，[2]富士市立中央病院リウマチ膠原病内科，[3]虎ノ門ヒルズレジデンシャルタワー健康相談クリニック，[4]東京慈恵会医科大学腎臓・高血圧内科
金子　志織[1]，高橋　康人[1]，松本　直人[1]，伊藤　晴康[2]，笠井　健司[1]，川村　哲也[3]，横尾　隆[4]

【症例】42歳女性【現病歴】X−12年に蛋白尿を指摘．X−10年に他院で腎生検を施行，SLE及びループス腎炎V型の診断でPSL 25 mgとMMF 500 mgで加療開始し尿異常は正常化した．X−6年に当院に転医，X−4年に顕微鏡的血尿と蛋白尿が再燃し腎生検施行しループス腎炎III（+V）型と診断，ステロイドパルス療法（mPSL 0.5 g），後療法としてPSL 40 mgとMMF 1500 mgを併用し尿異常は正常化した．X−1年10月からRPGN様の腎機能悪化及び尿異常を認めX年1月に再度腎生検を施行し既知の膜性ループス腎炎の所見に加えメサンギウム融解像やフィブリン析出を認めた．SLEの活動性が安定していた経過中の尿異常再燃であり，再燃6ヶ月前からMPO-ANCAの上昇があったことからAAVの合併を疑った．AAVに対する寛解導入療法としてPSL 30 mgへ増量＋アバコバン＋リツキシマブを併用し腎機能と尿異常は改善傾向である．【考察】本症例は，SLEの経過中にAAVを合併したが，当院初診時のMPO-ANCAは弱陽性であり以前からSLEとAAVがoverlapしていた可能性が考えられた．腎再生検でAAV合併を早期に診断することができた貴重な1例と考えられ，文献的考察ふまえ報告する．

O−357
ANCA関連血管炎腎病変におけるメサンギウムC3c沈着の臨床病理学的意義

[1]新潟大学腎・膠原病内科学分野，[2]新潟大学保健管理センター
渡井　友也[1]，佐藤　弘恵[2]，伊藤　由美[1]，高橋　恵美[1]，坂井　俊介[1]，長谷川　絵理子[1]，若松　彩子[1]，小林　大介[1]，山本　卓[1]

【背景】ANCA関連血管炎（AAV）の腎病変はpauci-immuneとされるが，近年補体活性化の関与が注目されており，糸球体への補体沈着は腎予後不良との関連が報告されている．しかし，補体沈着部位（メサンギウム領域（Mes）や係蹄壁（Cap））に着目した検討は十分ではない．【方法】AAVに対して腎生検を施行し，糸球体C3c沈着を評価可能であった103例について，C3c沈着部位と腎病理所見，腎予後との関連を後ろ向きに検討した．【結果】103例中C3c陽性は20例で，Mes/Capとも陽性7例（5年以内の透析導入2例），Mesのみ陽性8例（2例），Capのみ陽性5例（0例），両方陰性83例（8例）であった．MesC3c陽性例は腎病理予後指標であるARRS，AKRiS，PACSにおける高リスクカテゴリー，血清C3低値と関連した．MesC3c陽性群と陰性群の透析導入率は26.7%，9.1%であった（p＝0.072）．Kaplan-Meier解析ではMesC3c陽性群で有意な腎生存率低下を認めた（log-rank p＝0.046）．Cox回帰解析ではMesC3c陽性は透析導入と関連した（HR 3.18, 95% CI 0.95−10.58, p＝0.060）．【結論】AAVにおけるMesC3c沈着は，高リスク病理所見および透析導入と関連しており，腎予後を反映する可能性が示唆された．

O−358
elastase-ANCA関連血管炎の一例：IIF低力価による診断の遅延

防衛医科大学校病院
鶴原　佳純，植木　彩衣，松原　秀史，豊田　奈美恵，江南　慧，水口　斉，坂巻　祐介，大島　直紀

【症例】50代女性．自覚症状なし．【現病歴】健診で検尿異常を指摘されX−6月に前医受診．血清Cr 0.76 mg/dL，尿赤血球50−99/HPF，尿蛋白0.8 g/gCrだった．X月，当院紹介時は血清Cr 0.89 mg/dL，尿蛋白2.3 g/gCrに悪化しており精査入院となった．MPO-ANCA，PR3−ANCA，indirect immunofluorescence-ANCA（IIF）はいずれも陰性．抗核抗体40倍未満，補体低下なし，クリオグロブリン陰性，血清M蛋白検出せず．胸腹部単純CTにて悪性所見なし．両下肢紫斑の病理は白血球破砕性血管炎（IgA陰性）だった．腎病理では全節性硬化7/60個，分節性硬化2/60個，半月体2/60個，管内細胞増多，メサンギウム細胞増殖をびまん性に認めた．係蹄断裂は明らかでなく，IFはC3のみメサンギウム陽性，EMではEDDを認めなかった．PSL開始後，漸減中に腎機能悪化・羞明感・眼底血管炎所見を認めた．全身性小型血管炎を想定しステロイドパルスおよびAZAで治療強化したがCr 1.0 mg/dL程度の腎機能障害と血尿が残存している．残血清にてIIFを再検討したところ1−5倍希釈でP-ANCA陽性像が得られ，ELISAにてelastaseに対する自己抗体を確認，elastase-ANCA関連血管炎と確定診断した．【考察】IIFは感度が低く，低力価例では偽陰性となり得る．施設標準希釈法でANCAが陰性であっても臨床的に小型血管炎を疑う場合にはANCAの存在を念頭に置いた診療が重要である．

O−359
シスプラチン肝動注後に遠位尿細管障害，尿細管内石灰化および血栓性微小血管症を呈し透析導入に至った一例

東京慈恵会医科大学腎臓高血圧内科
石丸　光彦，神崎　剛，山本　泉，山口　裕也，岡林　佑典，上田　裕之，坪井　伸夫，横尾　隆

【症例】70歳男性．アルコール性肝硬変を背景とする肝細胞癌に対し，X年Y月Z日にシスプラチンを用いたTACE/肝動注療法を施行した．治療前血清Crは0.7 mg/dL台であったが，Z+7日にCr 11.46 mg/dLまで上昇し，Z+9日より血液透析を導入した．Z+13日に施行した初回腎生検では，肝硬変を背景とする末梢沈着型IgA腎症を認めたものの活動性病変に乏しく，一方で抗VEGF薬関連が疑われるTMA様病変，遠位尿細管優位の上皮障害，および上皮脱落部位に一致する微細石灰化沈着を認めた．近位尿細管の障害は比較的軽度であった．尿量は維持されたものの透析離脱には至らず，Y+5か月に再腎生検を施行した．臨床的には尿量1800 mL/日に対し24時間Ccr 6 mL/min，尿β2MG 55,799 μg/gCr，NAG 10.1 U/gCrと高度な尿細管障害を呈し，病理学的には全糸球体の虚脱傾向と高度な尿細管間質線維化を認め，慢性硬化性病変への移行が示された．【考察】本症例では，遠位尿細管上皮の脱落と尿細管内微細石灰化による尿細管腔閉塞に加え，TMAによる微小循環障害が尿細管再生を阻害したと考えられた．シスプラチン腎症は近位尿細管障害にとどまらず，複合的病態として再評価する必要がある．

O−360
パルボシクリブ関連腎障害における糸球体内皮障害の一例

[1]苫小牧市立病院，[2]札幌徳洲会病院
河田　喜大[1]，國司　崚輔[2]，荒木　真[2]，小川　弥生[2]，柳内　充[2]，小野寺　康博[2]

転移性乳癌に対する長期治療歴のある63歳女性．パルボシクリブ（PAL）＋レトロゾール（LET）導入後，約3か月で血清クレアチニンは0.82から1.64 mg/dLへ上昇した．PAL中止後も腎機能は増悪し2.14 mg/dLまで上昇したため当科紹介．MRIで肝転移を認めたが，PET-CTで腫瘍の直接浸潤はなかった．腎生検で糸球体内皮細胞障害を認めた．免疫複合体沈着は認めなかった．降圧治療後，クレアチニンは1.76 mg/dL，尿蛋白は1.1 g/gCrへ改善した．眼底に高血圧性変化は認めなかった．免疫複合体を伴わない内皮障害優位の組織像を呈した．【考察】PAL関連TMAの報告はあるが，同様の腎病理像の報告は乏しく新たな病態が示唆される．VEGF経路を含む内皮障害の関与が考えられ，CDK4/6阻害薬関連腎障害は尿細管障害にとどまらない可能性がある．

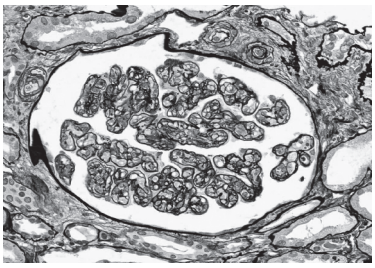

O−361
ゲムシタビンを原因とした内皮障害による進行性腎障害の一例

国立健康危機管理研究機構国立国際医療センター
松木　瑞貴，番場　春衣，若林　夢美，頓宮　慶泰，大溝　望，松原　奈穂，森多　雄三，江里口　直人，小泉　美香子，松村　実美子，鈴木　みなみ，片桐　大輔，髙野　秀樹

76歳男性．X年8月に胆道癌（肺・リンパ節転移）と診断され，X年9月よりゲムシタビン，シスプラチン，テガフール・ギメラシル・オテラシルカリウム併用療法が開始された．治療開始時の腎機能はCre 0.7 mg/dLであったが，X+1年1月頃より顕微鏡的血尿が出現し，X+1年5月頃よりCre 1.2 mg/dL程度に腎機能が低下した．X+1年10月にシスプラチンを中止したが，腎機能障害は遷延した．ゲムシタビンは主要な治療薬として継続されていたが，溶血所見や血小板減少を認め，ゲムシタビンを原因とした腎障害が疑われたため，X+2年3月に確定診断目的に腎生検を施行した．糸球体基底膜二重化や内皮下腔拡大など内皮細胞障害主体の変化を認めた．電子顕微鏡ではelectron dense depositは認めなかった．臨床経過および病理所見よりゲムシタビンを原因とした内皮細胞障害による腎機能障害と診断した．化学療法を施行している患者で腎障害を認めた場合，薬剤の使用可否が悪性腫瘍の予後を決定することがあり，本症例のように腎生検で今後の治療方針を検討することは非常に有用であると考えられる．

O−362
ダサチニブによる内皮障害により高度な蛋白尿を呈した１例

日本鋼管病院内科
小寺　康夫，丸本　裕和，千田　真稔，福岡　明季，中島　理美，須山　孝宏，宇田川　崇

【症例】71 歳女性【主訴】蛋白尿【臨床経過】X−3 年 6 月に慢性骨髄性白血病と診断され，チロシンキナーゼ阻害薬であるダサチニブの内服が開始された．定期フォロー中の X−1 年 10 月に尿蛋白 2+ を指摘され，X 年 1 月に当科に紹介となった．受診時，血清 Cr 0.85 mg/dL，尿蛋白 2.78 g/gCr を認めた．薬剤性腎障害を疑い同月に腎生検を施行，糸球体 15 個中 3 個に全節性硬化を認め，光顕像や免疫染色では有意な所見を認めなかった．尿細管間質は IFTA 20％の軽度な線維化が認められたが，尿細管間質性腎炎を積極的に疑う所見は認めなかった．電顕像で，糸球体内皮細胞の腫大や内皮下腔の開大，広範な足突起の消失を認め，ダサチニブによる内皮障害として矛盾しない所見であった．ダサチニブを休薬し，現在は外来で経過観察中である．【考察】本症例は，ダサチニブの内皮細胞毒性による内皮障害および足細胞障害により蛋白尿を呈したと推察された．稀ながらネフローゼ症候群に至る症例や腎血栓性微小血管症から透析導入に至る症例も報告されており，本剤投与中は腎障害のリスクを念頭に慎重なフォローが望ましい．

O−363
Bevacizumab による Glomerular Microangiopathy が血液透析を要する腎障害を起こしステロイド治療で改善した１例

[1]佐野厚生総合病院腎臓内科，[2]慶應義塾大学医学部病理学教室
杉浦　康平[1]，星　健太[1]，冨田　巌[1]，林　英之[1]，佐藤　芳紀[1]，橋口　明典[2]，村上　円人[1]

【症例】53 歳女性．5 カ月前から乳癌に対して Bevacizumab（BEV）が投与されていた．投与後から尿蛋白（2+）以上が持続し，2 カ月前の 3 コースで終了された．尿蛋白は改善せず，17 日前に UPCR 64 g/gCr，血清 Alb 値 2.2 g/dL，血清 Cr 値 1.9 mg/dL となった．7 日前に呼吸困難を自覚し，血清 Cr 値 6.8 mg/dL に増悪し，Furosemide 20 mg/day を内服したが，症状が改善せず緊急入院した．Furosemide 200 mg iv したが無尿であり，第 2 病日より血液透析を開始した．腎生検で係蹄壁の二重化と硝子化，メサンギウム融解，足突起の消失，糸球体の虚脱，急性尿細管傷害を認めた．BEV による Glomerular Microangiopathy（GMA）を原疾患としたネフローゼ症候群，腎前性腎障害と判断し，第 12 病日より Prednisolone（PSL）60 mg/day の投与を開始した．尿量は増加し，第 15 病日に血液透析を終了した．第 32 病日の尿蛋白は 0.5 g/day であり，PSL を漸減し，以後増悪なく経過した．【考察】BEV による GMA は休薬での改善が一般的である．本例は休薬で改善せず，血液透析を要するネフローゼ症候群となったが，ステロイド治療により寛解した．Podocytopathy の病態が併存していた可能性があり，ステロイド治療による蛋白尿の改善により，早期の腎障害回復が得られた可能性がある．

O−364
超急性期 immune-related adverse event が疑われ肉芽腫性尿細管間質性腎炎を発症し透析を要した肝細胞癌の一例

[1]東京都済生会中央病院腎臓内科，[2]東京都済生会中央病院放射線科，[3]慶應義塾大学医学部病理学教室
藤岡　怜史[1]，大島　洋一[1]，渡邊　一生[1]，圓谷　泰章[1]，織部　峻太郎[1]，加藤　亜唯[1]，宮林　真未奈[2]，橋口　明典[3]，小松　素明[1]

【症例】56 歳男性．多発肝腫瘍および肝腫瘍出血を契機に肝細胞癌と診断され，durvalumab + tremelimumab 併用療法を第 1 病日に開始された．第 2 病日に発熱，第 4 病日に悪寒戦慄と Cre 上昇（0.9→1.2 mg/dL）を認め，ABPC/SBT，ナプロキセン，ボノプラザンフマル酸塩が開始された．第 6 病日に Cre 5.1 mg/dL まで急上昇し，CT で両側腎腫大を認め，超急性発症の irAE 腎炎が疑われ第 7 病日に当科転院となった．第 8 病日に腎生検を施行し，同日より mPSL 500 mg/日を開始したが，肝腫瘍再出血によりショック状態に陥り，パルス療法は 2 日間で終了した．CHDF を含む全身管理後，全身状態は改善傾向となった．腎生検では尿細管炎，リンパ球主体で好酸球を混じる間質浸潤，多核巨細胞を伴う肉芽腫形成を認め，肉芽腫性 TIN と診断した．第 16 病日より PSL 15 mg/日の内服を開始し，第 29 病日に Cre 4.0 mg/dL まで改善し透析を離脱した．【考察】ICI 関連腎障害は通常 3〜30 週以降の発症が多いが，本例では ICI 投与 3 日後に AKI が顕在化し，irAE による hyperacute onset が疑われた．また上記併用薬が irAE 腎炎のリスク・腎障害増悪因子として関与した可能性が考えられた．

O−365
ペメトレキセド（PEM）による薬剤性尿細管間質性腎炎（TIN）の１例

NTT 東日本関東病院
並河　明雄，吉野　大樹，佐藤　大，古殿　孝高，渋谷　祐子

【症例】52 歳男性．X−2 年 10 月に悪性胸膜中皮腫 cStage 4 と診断され，ニボルマブ + イピリムマブ投与を開始（治療前 Cre 0.76 mg/dL），X−1 年 7 月よりシスプラチン（CDDP）+ PEM 投与し，11 月より PEM 単剤投与となった．Cre 0.76 mg/dL であったが徐々に腎機能が低下し，X 年 5 月 Cre 1.74 mg/dL のため PEM を中止したが，7 月 Cre 2.21 mg/dL，尿蛋白 0.34 g/gCr，尿中赤血球＜1/HPF，尿 α1MG 74.4 mg/L，尿 NAG 13.5 U/L となり，10 月腎生検を施行．尿細管細胞障害と，その周囲の CD3・CD4 陽性リンパ球主体の中等度細胞浸潤を認め TIN と診断した．プレドニゾロン 35 mg/日で治療し，Cre は 1.4 mg/dL まで改善した．【考察】葉酸代謝拮抗薬である PEM の腎障害は，少数の報告例では尿細管上皮障害を主体とした急性尿細管壊死や TIN などを呈し，薬剤中止後も緩徐に腎障害が進行する．CDDP による腎障害は投与後早期に腎障害を生じることが多く，免疫チェックポイント阻害薬による遅発性の腎障害では高度でびまん性の尿細管間質の細胞浸潤を生じるが，本例では緩徐進行な腎障害であり，中等度の細胞浸潤であったため PEM による腎障害が示唆された．動物実験では PEM と CDDP の併用により尿細管障害が増強する可能性も示されており，関連した可能性はある．【結語】緩徐進行の腎障害を呈し，尿細管細胞障害と中等度のリンパ球浸潤伴う PEM による TIN を経験した．

O−366
選択的 VEGF 受容体チロシンキナーゼ阻害薬であるフルキンチニブによるネフローゼ症候群が疑われた１例

東京科学大学病院腎臓内科
仲村　憲人，池ノ内　健，須佐　紘一郎，谷高　百合奈，鈴木　健文，藤木　珠美，新井　洋平，菊池　寛昭，萬代　新太郎，森　雄太郎，安藤　史顕，森　崇寧，飯盛　聡一郎，蘇原　映誠

【症例】57 歳女性．直腸癌術後の両側多発肺転移に対し，ベバシズマブを含む 3 次治療までの化学療法を施行したが，効果が乏しかった．X−21 日より 4 次治療としてフルキンチニブ 5 mg/日の内服を開始した．X−5 日より下腿浮腫を自覚し，X 日に腫瘍科を受診した．UPCR 4.16 g/gCr の蛋白尿と Alb 3.0 g/dL の低アルブミン血症を認め，ネフローゼ症候群が疑われ当科に入院した．尿潜血は認めず，血清クレアチニン値は 0.90 mg/dL であった．フルキンチニブによるネフローゼ症候群を疑ったため同薬を中止し，浮腫と蛋白尿の速やかな改善を得られた．中止 21 日で完全寛解し，以降浮腫や蛋白尿の再燃なく経過している．【考察】フルキンチニブによる蛋白尿は添付文書上既知であるが，ネフローゼ症候群の報告は限られる．他の抗 VEGF 抗体や VEGF 受容体チロシンキナーゼ阻害薬によるネフローゼ症候群の報告は散見され，その機序として糸球体内皮障害を介した TMA や，podocytopathy が想定されている．本例では腎生検は施行せず病理学的診断には至らなかったが，時間的関連性から，フルキンチニブによるネフローゼ症候群が強く疑われた．

O−367
子宮頸癌に対しチソツマブベドチン治療中に高度蛋白尿を呈した１例

[1]慶應義塾大学医学部腎臓内分泌代謝内科，[2]慶應義塾大学医学部病理学教室
渡邉　拓郎[1]，杉原　晋之介[1]，岩渕　晟英[1]，中山　尭振[1]，吉本　憲史[1]，菱川　彰人[1]，萩原　あいか[1]，橋口　明典[2]，畔上　達彦[1]，林　香[1]

【症例】健診受診歴の乏しい 58 歳女性．不正性器出血を契機に子宮頸癌 IVB 期と診断され，パクリタキセル・シスプラチン療法，ペムブロリズマブ，ベバシズマブによる一次治療が開始されたが，副反応（眼症状）のため中止となり，二次治療としてチソツマブベドチンが開始された．2 コース終了時に腫瘍による尿管狭窄および水腎症を認め，その後，複雑性尿路感染症に対して尿管ステント留置と抗菌薬加療が行われた．チソツマブベドチン投与開始約 2 か月後に高度蛋白尿（12.5 g/gCr）を認め，当科を受診した．腎生検で軽度の尿細管間質の炎症に加え，ポドサイトの腫大および空胞化が目立った．組織因子に対する免疫染色でポドサイトが陽性であった．【考察】チソツマブベドチンは組織因子を標的とした微小管重合阻害薬との抗体薬物複合体である．本症例ではポドサイトに組織因子発現を認めたことから，高度蛋白尿の原因として本剤の影響による可能性が挙がった．承認後間もない薬剤であり，さらなる症例の蓄積が望まれる．

O−368
食道癌化学放射線療法後に発症した放射線性収縮性心膜炎にAKIが合併した1剖検例

[1]東北医科薬科大学病院腎臓内科，[2]東北医科薬科大学病院腫瘍内科
鹿又　義貴[1]，橋本　英明[1]，伊藤　大樹[1]，矢花　郁子[1]，下平　秀樹[2]，湯村　和子[1]，森　建文[1]

【現病歴】70歳男性．X−6年に進行食道癌と診断され同年フルオロウラシル・シスプラチンの化学放射線療法を施行した．X−4年まで化学療法を継続し癌は寛解した．X−5年から心嚢液貯留と心膜肥厚を認めたが，心タンポナーデには至らず経過観察となった．シスプラチンによると思われる腎機能低下でクレアチニン（Cr）は2.5 mg/dL前後で推移していた．X年に呼吸困難で受診し，両側胸水の増加を認め胸腔穿刺と利尿薬が開始された．また受診時より高度低血圧であった．乏尿が持続し第10病日Crは入院時3.09 mg/dLから4.11 mg/dLへ上昇し，急性腎障害（AKI）で当科紹介となった．心臓超音波検査で左室腔狭小化，下大静脈拡大を認め，放射線性収縮性心膜炎が疑われた．全身状態から外科的介入は困難と判断され保存治療となった．第12病日に死亡し，剖検では腎臓は糸球体硬化が主体で，心臓は心膜肥厚・線維化，心外膜炎を認め，放射線性収縮性心膜炎に合致する所見であった．【考察】放射線性収縮性心膜炎は照射後数年から数十年を経て発症し，心室充満制限や低心拍出を介して腎機能障害を来しうる．本症例のAKIも胸部放射線治療歴後の放射線性収縮性心膜炎による循環動態の変化によるものと考えた．

O−369
透析導入における病診間の認識相違と意思決定の迷走を経験した68歳CKD患者の一例

大原綜合病院腎臓内科
櫻井　薫，齋藤　浩孝，渡邊　凱，佐藤　孝紀，須藤　直也，北口　史也，沼田　曉彦

【症例】68歳 男性【臨床経過】2型糖尿病にて近医（A医院）通院中，腎機能増悪のためX−2年に当科紹介．以降，病診連携にて経過観察された．X−1年，細菌性肺炎にて当科入院．この際，認知症および廃用症候群の進行を認め，本人・家族を交えた多職種による意思決定支援（SDM）の結果，将来的な透析非導入（CKM）の方針で合意した．しかし退院後，A医院受診時に非導入のリスクに関する再説明を受け，家族の意向が導入へと翻転した．腎機能は更に低下し，内シャント造設術を施行．A医院は終診とされた．X年，うっ血性心不全にて当科入院．再度，本人の意思とADL，家族の介護負担を含めた包括的評価を行い，再度のSDMを実施．その結果，最終的に透析非導入の方針が再確認された．【結語】末期腎不全に対する治療選択は，長らく血液透析を中心とした腎代替療法が主であった．しかし，高齢化や併存症の多様化に伴い，透析導入が必ずしも患者のQOL維持や最善の医療に直結するとは限らない．本症例は，68歳と比較的若年ながら認知症や廃用を背景に，透析導入の是非についてかかりつけ医と専門医間で認識の相違が生じ，意思決定プロセスが迷走した．本症例を通して，地域全体での意思決定支援と価値観共有の重要性が示唆された．

O−370
外来心臓リハビリテーションにより握力および運動耐容能の向上を認めた維持透析患者の一例

[1]JA長野厚生連佐久総合病院腎臓内科，[2]JA長野厚生連佐久総合病院循環器内科
大沢　紘介[1]，村上　穣[1]，柳澤　聖[2]，荻原　真之[2]，池添　正哉[1]

【背景】透析患者の外来心臓リハビリテーション（外来心リハ）は身体機能および運動耐容能の向上に寄与するが，様々な障壁による受診率の低さと脱落率の高さが課題である．【当院の腎リハ】当院では，心大血管疾患リハビリテーション料の算定適応がある心疾患合併CKD患者を対象に外来心リハの枠組みを利用してリハビリを実施している．そこでは多職種からなる「腎リハチーム」が運動療法を中核とした包括的なサポートを提供している．【症例】70歳代男性【受診動機】専門家による運動指導を希望【既往歴】3年前に慢性心不全，原疾患不明の末期腎不全のため血液透析導入【経過】1−2週に1回，セラバンド・自重による上下肢のレジスタンストレーニング，エルゴメーター（20 Wattを20分）を実施した．開始2年後には，握力の向上および運動耐容能の向上を認めた．【考察】血液透析患者の運動を阻害する障壁は，疲労，緊急入院，モチベーション低下，運動の知識不足，医療従事者の説明不足など多岐にわたる．多職種による外来心リハが患者の受診動機に応え，主体的な通院行動を支えたことで運動療法が長期に継続され，握力および運動耐容能の向上につながった可能性が示唆された．

O−371
非永住外国人における腎代替療法の構造的問題と医療的帰国のあり方

熊谷総合病院
石井　洋輝，森本　浩太

【症例】20代（留学）および40代（特定技能1号）の外国籍男性．いずれも来日1年未満に検査で高度腎不全を指摘され当院を受診した．画像所見等から両症例とも慢性経過の末期腎不全と診断した．日本での腎代替療法導入を検討したが，維持透析による学業や就労の継続困難は在留資格喪失と経済的破綻を招く恐れがあった．夜間血液透析や腹膜透析は通院環境や住居環境等から実施困難であり，国内の献腎移植は待機期間からみて絶望的で，親族の来日困難等から生体腎移植も選択肢に成り得なかった．本人の希望で腎代替療法実施前の帰国を選択したが，母国の受け入れ態勢は不透明なままの医療的帰国となった．【考察】非永住外国人に対する腎代替療法導入には，実施が日本での生活破綻を招く構造的問題がある．無症状であれば早期の帰国も可能だが，有症状時には倫理的に腎代替療法導入回避が困難となる．しかし一度導入すれば，帰国に伴う医学的，実務的障壁が飛躍的に高まるだけでなく，母国の医療環境次第では治療の断絶を招き死に直結しかねない．この倫理的ジレンマが臨床現場に強いる精神的負担は極めて重い．入国前検診の血清Cr値必須化に加え，腎不全発覚時に患者の生命と尊厳を保ち，医療的妥当性に基づいた治療選択や送還をマネジメントするための標準的対応フローの策定を本学会へ提言したい．

O−372
岡崎市・幸田町で展開している地域連携パスの実態調査と評価

岡崎市民病院腎臓内科
朝田　啓明，村上　直輝，山田　晃大，大山　翔也，宮地　博子

我が国におけるCKDの患者数は約2000万人と増大しており腎臓専門医のみで管理することは困難である．その為，腎臓学会も第二次5か年計画を発出し専門医とかかりつけ医の連携によるステージ毎の管理を推奨している．これを受けて全国の各地区においても連携パスの導入などを検討しているが，実際の運用は限定的であり，また連携パスを行ったことによる長期的な効果の報告もない．著者が赴任した2004年当時は，当地区のCKD認知度が低く年間の透析導入数も100名を優に超えていた．また，紹介時期が遅くなることで緊急の透析導入数も増加した．その為，透析導入数の減少を目的に2007年頃より医師会の先生方と協議を行い，早期から専門医が介入する岡崎市の連携パスとなる紹介基準を作成し，2人主治医性で管理できるシステムを構築した．運用開始当初は透析患者数の大きな減少には至らなかったが，連携パスを継続することによって徐々にではあるが導入数が減少し，紹介時期の腎機能も有意差をもって早期に紹介していただけるようになった．結果的に運用開始7〜8年後から年間の透析導入数を大幅に減らすことに成功し，連携パスの有用性を評価することができた．今回は当地区で展開している連携パスのシステムと有用性について報告をする．

O−373
透析予防診療チームの介入により腎機能改善がみられた1例

[1]虎の門病院栄養部，[2]虎の門病院看護部，[3]虎の門病院腎センター内科
廣末　由衣[1]，北澤　明日実[2]，山本　千鶴[2]，塚本　千裕[2]，大山博子[1]，土井　悦子[1]，和田　健彦[3]

当院ではCKD（慢性腎臓病）の患者に対し，医師，看護師，管理栄養士による透析予防診療チームで慢性腎臓病透析予防指導を行っている．今回CKD（eGFR 13.9 ml/分/1.73 m^2）で当院を紹介受診された患者に対し指導を行い，腎機能の改善を経て，半年後も保存期管理を継続できている症例を報告する．【症例】65歳，男性，【初診時身体所見】身長168 cm，体重95 kg，BMI 33.7 kg/m^2，血圧135/85 mmHg，下腿浮腫あり．【既往歴】脂質異常症・高尿酸血症・高血圧（50歳代から内服開始）．【現病歴】2019年健康診断にて尿蛋白を指摘され，BUN 20.2 mg/dL，Cre 1.23 mg/dL，eGFR 47.87 ml/分/1.73 m^2．原疾患不詳のCKDとしてフォローされていたが，2023年A院の検査でCre 2.11 mg/dLまで悪化が見られたため，B院腎臓内科受診．その後転勤に伴い2025年より当院腎センター内科を紹介受診され，慢性腎臓病透析予防指導開始となった．看護師による療養指導や栄養指導（1800 kcalたんぱく質50 g食塩6 g未満）を5回行い，16 kgの減量と浮腫の改善，またSGLT2阻害薬開始等の薬剤調整に伴いeGFR 13.9から20.6 ml/分/1.73 m^2まで改善を認めた．【結論】様々な視点から患者の状態を考慮した実効性の高い提案を行い，CKD進行を遅らせ，患者のQOL向上につなげられた一例であった．

O-374
慢性腎臓病の療養支援に関わる資格者調査からみた支援体制の課題

[1]日本腎臓病協会腎臓病療養指導士評価普及小委員会，[2]日本病態栄養学会腎臓病病態栄養専門管理栄養士委員会，[3]日本腎臓病協会腎臓病療養指導士合同委員会
土井　悦子[1]，徳丸　季聡[1]，浅井　加奈枝[2]，要　伸也[3]

【目的】慢性腎臓病（CKD）支援では，幅広に療養支援を担う腎臓病療養指導士（CKDE）と，専門的な栄養支援を担う腎臓病病態栄養専門管理栄養士（CSRD-CKD）の役割を踏まえた体制づくりが求められる．本調査では両資格の栄養に対する関心と活動について検討した．【方法】2025 年 12 月に CKDE 504 名及び CSRD-CKD 79 名を対象に，CKD の栄養に関する関心事項，CKDE の会の活動状況，CSRD-CKD の研修に関する希望等について調査した．【結果】CKDE 120 名（24%），CSRD-CKD 49 名（62%）から回答を得た．CSRD-CKD は 20 年以上の経験者の割合が CKDE に比して有意に高く（p＜0.001），CKD 診療ガイド 2024 を解説以上まで読んだ割合が有意に高かった（p＝0.005）．両群ともにたんぱく質，食塩，カリウムに対する関心が高かった．CKDE の会を設立しているのは 19%で，交流・知識向上・連携を目的としていた．CSRD-CKD は講義中心の研修に対する希望が多かった．【結語】CKDE と CSRD-CKD では CKD 栄養支援に関して共通の関心事項を有する一方，経験年数やガイドライン閲読状況は異なっており，CKDE には幅広い療養支援を支える連携と学習の場，CSRD-CKD には栄養専門性を維持・向上する研修機会が求められることが示唆された．

O-375
高度尿蛋白による尿細管機能障害を来した巣状分節性糸球体硬化症の 1 例

[1]東北医科薬科大学若林病院腎臓内科，[2]東北医科薬科大学病院腎臓・高血圧内科
沼畑　貴生[1]，佐藤　史哉[1]，松本　啓而[1]，森　建文[2]

【症例】35 歳，女性．生来健康で特に既往はなかった．来院 1 ヶ月前に微熱が出現し，まもなく下腿浮腫も認めた．近くのクリニックを受診したところ尿蛋白が強陽性であり，精査のため当院へ紹介された．高度の浮腫を伴う 30 kg の体重増加の他，Alb 0.8 g/dL，LDL-C 615 mg/dL，尿蛋白 22.26 g/gCr であったことからネフローゼ症候群と診断した．一方で，初診時に尿酸 3.2 mg/dL，尿糖（4＋）と低尿酸血症・尿糖強陽性を認めた点からは，尿細管機能障害の併発が想起された．経皮的腎生検を実施したところ cellular variant の巣状分節性糸球体硬化症を認め，尿細管の萎縮・間質の細胞浸潤や繊維化は目立たなかった．ステロイドパルス療法を 2 クール行い，尿蛋白 11.9 g/日→0.9 g/日と部分寛解が得られたのとともに尿糖も消失した．その後は経口ステロイドとリツキシマブを併用して再燃なく経過している．【考察】高度尿蛋白は，近位尿細管における尿蛋白の再吸収を介した酸化ストレスや炎症を惹起し，尿細管機能障害を来し得ることが知られている．本症例では，cellular variant の巣状分節性糸球体硬化症に伴う高度尿蛋白により可逆性の尿細管障害を呈した可能性が考えられた．

O-376
乳癌術後のアベマシクリブ投与中に高度蛋白尿を呈し tip variant 型 FSGS を認めた一例

昭和医科大学藤が丘病院
横江　美紅，高橋　侑子，藤田　尚巳，今村　紘，平　菜月，下川　麻由，高見　礼示，西脇　宏樹，溝渕　正英，小岩　文彦

アベマシクリブはサイクリン依存性キナーゼ 4/6 阻害剤であり，ホルモン受容体陽性乳癌に対する術後補助療法として用いられている．尿細管輸送体阻害に伴う血清クレアチニン（Cr）上昇が知られるが，糸球体障害の報告は多くない．症例は 49 歳女性．乳癌術後に本薬が開始された．投与約 15 か月後より浮腫，呼吸苦，泡沫尿が出現し，尿蛋白/Cr 比 7.02 g/gCr と高度蛋白尿と顕微鏡的血尿を認めた．腎生検では tip variant 型 FSGS を認めた．薬剤中止後，蛋白尿は減少し，プレドニゾロン導入後に陰性化した．臨床経過から本薬によるポドサイト障害の関与が疑われた．アベマシクリブ投与中による薬剤性糸球体障害について，留意が必要である．

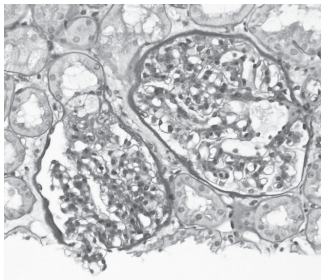

O-377
演題取消し

国際医療福祉大学熱海病院
大上　尚仁，菅野　拓哉，納所　直宏，安島　秀十知

O-378
リツキシマブ及び LDL 吸着療法が奏功した，hump 様上皮下沈着物を伴う非 HIV 関連 collapsing FSGS の一例

[1]国家公務員共済組合連合会平塚共済病院，[2]杏林大学医学部付属病院病理部・病理診断科
宮崎　貴規[1]，西村　悠[1]，田中　祐樹[1]，神尾　友彬[1]，平井　俊行[1]，西田　秀範[1]，長濱　清隆[2]

【症例】60 歳代男性．上気道症状後に下腿浮腫が出現し，高度腎障害とネフローゼ症候群を認めたため入院となった（Cre 5.59 mg/dL，Alb 2.3 g/dL，尿蛋白 22.1 g/gCre）．【経過】腎生検は collapsing FSGS の所見であり，hump 様の上皮下沈着物を伴っていた．HIV を含むウイルス感染を示唆する所見は認めなかった．高用量のステロイドで部分的な改善を認めたものの，高度腎障害，ネフローゼの状態が持続し，生検結果から難治が予想されたため，加療開始 15 日目にリツキシマブ，20 日目に LDL 吸着療法を追加した．以後，腎障害・蛋白尿ともに徐々に改善し，Cre は 1.5 mg/dL 前後で固定したものの，蛋白尿は加療開始 57 日目にネフローゼレンジから脱し，607 日目に完全寛解に至った．【考察】collapsing FSGS は難治で予後不良とされるが，LDL 吸着療法やリツキシマブの有効例が報告されている．本症例では初診時に高度腎障害を認めたものの，早期に診断し，積極的な治療介入を行ったことで良好な転帰を得た．また，hump 様の上皮下沈着物を伴う collapsing FSGS は非常にまれであり，本症例では病態の形成に免疫複合体性の機序が関与した可能性も考えられた．

O-379
ミコフェノール酸モフェチルが奏功したシェーグレン症候群に合併した巣状分節性糸球体硬化症の一例

山梨大学医学部附属病院腎臓内科
木月　利彦，朝比奈　謙吾，高山　大生，吉田　駿，大越　貴絵，四方　美穂，石井　俊史，小西　真樹子，高橋　和也，中島　歩

【症例】67 歳男性．1 か月前から浮腫が出現し，10 kg の体重増加を認めた．蛋白尿（8.2 g/gCr），低アルブミン血症（1.7 g/dL）を認め，ネフローゼ症候群の診断で入院した．抗核抗体，リウマチ因子，SS-A 抗体が陽性であり，低補体血症は認めず，ds-DNA 抗体，M 蛋白，クリオグロブリンはいずれも陰性だった．口唇生検の結果からシェーグレン症候群（SjS）と診断した．腎生検の結果，巣状分節性糸球体硬化症（FSGS）と診断した．ステロイドおよびシクロスポリンで治療を開始したが，治療反応性に乏しく，リツキシマブおよび LDL アフェレーシスを追加した．その後も蛋白尿は不完全寛解域に留まったが，ミコフェノール酸モフェチル（MMF）を追加後に完全寛解に至った．【考察】SjS に合併する FSGS は稀であり，治療戦略は確立されていない．本症例は集学的治療に抵抗性を示したが，MMF 追加後に完全寛解に至り，ステロイド漸減を進めることができた．MMF は SjS に合併する FSGS に対する有効な治療選択肢となる可能性が示唆された．

O−380
治療抵抗性の巣状分節性糸球体硬化症に対してリツキシマブを導入し緩徐に蛋白尿の著明な改善が得られた一例

北里大学北里研究所病院
三守　賢，後藤　亜紀子，福田　誠一，高畑　尚

【症例】72歳，男性【現病歴】X年9月に下腿浮腫を主訴に当院腎臓内科を受診し，ネフローゼ症候群の診断で腎生検を実施し巣状分節性糸球体硬化症（FSGS）の診断となった．ステロイドやシクロスポリンで加療するも再燃を繰り返し，X+2年5月に加療目的に入院となった．【経過】繰り返す再燃に対しリツキシマブ500 mgを単回投与して退院した．投与前は10 g/gCr程度の蛋白尿が持続していたが緩徐に改善し，X+3年1月時点で1 g/gCr台まで低下した．【考察】リツキシマブの投与プロトコルとして，最大500 mgを1週間間隔で4回まで投与を行うものや，6ヶ月毎に繰り返すものがあるが，単回投与で早期から寛解が得られた例もいくつか報告されている．本症例では，単回投与後に短期間での効果がほとんど見られなかったが，長期的には徐々に蛋白尿が減少した．【結語】治療抵抗性のFSGSに対してリツキシマブを単回投与し緩徐に改善が得られた一例を経験した．単回投与であっても緩徐に効果が得られることがあり，高用量の投与が懸念されるような場合などにも慎重に経過を追うことで用量を最小限にできる可能性がある．

O−381
古典的ホジキンリンパ腫と同時に発症し，腫瘍の寛解と共に軽快した巣状分節性糸球体硬化症の1例

[1]日本大学医学部附属板橋病院腎臓高血圧内分泌内科，[2]日本大学医学部附属板橋病院血液腫瘍内科
國分　直人[1]，村田　悠輔[1]，山口　諒[1]，川本　俊輔[1]，宮里　紘太[1]，秋谷　友里恵[1]，逸見　聖一朗[1]，大竹　志門[2]，三浦　勝浩[2]，阿部　雅紀[1]

【症例】65歳男性．X年6月に両側鼠径部のリンパ節腫大を自覚し，X年8月より急速に下腿浮腫，体重増加，尿量低下が出現した．リンパ節生検の結果，古典的ホジキンリンパ腫Stage IIと診断し，ホジキンリンパ腫によるネフローゼ症候群の合併が考えられ，入院となった．入院第3病日よりブレンツキシマブ ベドチン併用化学療法（A+AVD療法）を開始した．しかし，腎機能障害は改善せず，入院第5病日に血液透析導入となり，化学療法単独での軽快は困難と判断し，入院第18病日よりステロイド治療の併用を行った．徐々に腎機能は軽快し，入院第41病日に血液透析を離脱する事ができたが，蛋白尿は残存し続けた．腎生検においては分節性硬化が散見されるのみであり，巣状分節性糸球体硬化症（FSGS）に矛盾しない所見であった．リンパ腫の縮小と共に蛋白尿も軽快し，化学療法開始後7ヵ月でPET-CTにてリンパ腫は完全寛解し，それに伴い蛋白尿も完全寛解した．【結語】ホジキンリンパ腫とFSGSの合併は稀であり，さらにリンパ腫の寛解と共にFSGSが寛解した事を示唆する経過であり，ここに発表する．

O−382
難治性ネフローゼ症候群に対し，多剤の免疫抑制剤とLDL吸着療法による集学的治療が奏功した一例

新松戸中央総合病院腎臓高血圧内科
小島　詩織，小野　貴央，松村　大輔，天羽　繭子，出川　まなか，佐藤　昌平，魯　紅梅，野村　まゆみ，森山　憲明，佐藤　英一

【症例】37歳男性【現病歴】202X年11月，腎機能低下，蛋白尿あり当院を紹介受診．腎生検を施行し微小変化型ネフローゼ症候群と診断，投薬にて症状安定．202X+4年6月受診時，尿蛋白増悪あり，ステロイド投与，シクロスポリン投与したがステロイド抵抗性あり，LDL吸着療法を含めた治療目的に入院．【既往歴】特記事項なし【家族歴】母：腎疾患（詳細不明）・維持透析中，糖尿病【生活歴】ナイジェリア出身【検査所見】Cr 2.53 mg/dL，UP 9.734 g/gCr，IgG 262 mg/dL，L-FABP 213.7 μg/g・Cr，NGAL 169 μg/gCr【入院後経過】腎生検を施行し，巣状分節性糸球体硬化症の進行あり．LDL吸着療法を合計10回施行した結果，奏功し尿蛋白は改善，著変なく経過し退院．【考察】腎予後は不良の難治性ネフローゼ症候群と予想された．ステロイド，シクロスポリン，ミコフェノール酸モフェチルなどの免疫抑制剤に加え，LDL吸着療法にて，脂質のみならず，サイトカインの低下やT細胞活性が改善された．その結果，メサンギウム細胞や内皮細胞への脂肪沈着抑制，糸球体内皮障害の軽減，ポドサイト機能回復に至り，蛋白尿が減少した可能性が考えられる．

O−383
LDLアフェレーシス施行後に透析離脱に至った急性腎障害合併微小変化型ネフローゼ症候群の一例

[1]自治医科大学腎臓内科，[2]芳賀赤十字病院腎臓内科
小山　徐文[1]，大江　一帆[1]，増田　貴博[1]，三澤　響平[2]，湯山　康介[1]，中田　翔太[1]，西畑　淳也[1]，菊池　貴子[1]，駒田　敬則[1]，武田　真一[2]，平井　啓之[1]，森下　義幸[2]

【症例】多発性骨髄腫に対する自家造血幹細胞移植後で，腎機能正常であった60歳男性．X−7日から下腿浮腫と8 kgの体重増加があり，受診時に尿蛋白57 g/gCr，血清アルブミン2.4 g/dL，Cr 1.6 mg/dLを認めた．ネフローゼ症候群と急性腎障害の診断で入院し，X+3日よりステロイドパルス，後療法としてプレドニゾロン40 mg（0.8 mg/kg/日）を開始したが乏尿持続し，腎機能は悪化した．X+4日より血液透析を行い，X+11日よりシクロスポリンを開始した．X+16日に施行した腎生検で微小変化型ネフローゼ症候群と診断し，X+21日よりLDLアフェレーシスを計4回施行した．開始翌日より尿量は増加し，X+31日に透析離脱した．経過中，vWF抗原量は257%から69%へ低下した一方，IFN-γおよびTNF-αは著変を認めなかった．【考察】LDLアフェレーシス後にvWF抗原量は低下した一方，IFN-γおよびTNF-αは変動せず，炎症よりも血管内皮機能改善の関与が示唆された．治療初期は尿蛋白が改善し糸球体上皮障害の改善が推定されたが，アフェレーシス施行による尿量増加は内皮機能改善による循環動態改善を示唆する．内皮機能改善による腎血流維持が，透析離脱につながった可能性が考えられた．

O−384
ステロイド使用が困難なネフローゼ症候群に対しシクロスポリン導入で透析離脱を得た二例

[1]浜松医科大学第一内科，[2]浜松医科大学血液浄化療法部
出　慎[1]，近末　綾子[1]，青木　太郎[2]，江間　智映実[1]，片橋　尚子[1]，石垣　さやか[2]，辻　尚子[1]，岩倉　考政[1]，磯部　伸介[2]，藤倉　知行[1]，大橋　温[1]，安田　日出夫[1]

【症例1】70歳女性．2024年9月にネフローゼ症候群を発症しselectivity index 0.14の高選択性蛋白尿よりMCNSを疑った．中結腸動脈瘤破裂による出血性ショック，乏尿にて第4病日に透析導入した．自殺企図既往のためCyA単独で治療開始し，CyA継続により第369病日に完全寛解を得てその後透析離脱した．【症例2】80歳女性．2023年腎生検でMCNSと診断．再燃に対し第2病日からステロイドパルスを施行したが，第8病日に腸重積で緊急手術となり，合併症予防のためステロイド減量しCyAを導入した．第17病日に透析導入となったが，CyA継続により第85病日に透析離脱し不完全寛解を得た．【考察】高齢ネフローゼ症候群ではステロイド関連有害事象のリスクが高く，代替療法の選択が重要である．本2症例は重篤な外科的合併症を契機に透析導入となったMCNSの極めて稀な報告である．ステロイド使用が困難な状況下でもCyA単独療法により透析離脱と寛解を達成した本症例はCyAのpodocyte保護効果が長期透析例でも有効に機能することを示唆し，高齢ネフローゼ症候群におけるステロイド代替としてのCyAの有用性が示された．

O−385
重複下大静脈を有しネフローゼ再発とともに肺塞栓と深部静脈血栓症を繰り返した微小変化群の一例

宗像医師会病院腎臓内科
古城　英貴，四枝　龍佑，松尾　大，島野　泉

【症例】67歳男性【現病歴】55歳でネフローゼ症候群を発症し，当院での腎生検で微小変化群と診断後，プレドニゾロン内服で寛解を得たが，再発を繰り返すようになった．57歳時に2回目の再発で当科へ入院した際，呼吸困難感を契機に，造影CTで両側肺動脈および下大静脈から大腿静脈にかけて広範な血栓を認め，肺塞栓と深部静脈血栓症と診断した．また重複下大静脈を合併していることが判明した．他院循環器内科へ転院し，アピキサバンが開始され，血栓消失後に中止されていた．67歳で8回目のネフローゼ再発のため当科へ入院した際にも，CTで両側肺動脈と左膝窩部静脈内血栓を認め，肺塞栓と深部静脈血栓症を発症していた．再び転院し，アピキサバンが開始された．【考察】ネフローゼ症候群は過凝固状態となり，血栓症の合併が問題となるが，本例のように重篤な肺塞栓と深部静脈血栓症を繰り返した報告は稀である．重複下大静脈を有することが，深部静脈血栓症の素因となっている可能性もあると考えられる．

O−386
妊娠後期にネフローゼ症候群となり，ループス腎炎と診断した症例

[1]相澤病院，[2]信州大学医学部附属病院
佐藤　雄一[1]，小口　智雅[1]，戸田　滋[1]，犬井　啓太[1]，立花　翔介[2]，下条　久志[1]，伊藤　信夫[1]

29歳女性．妊娠出産歴なし．今回妊娠が確認されたときは蛋白尿は陰性だった．妊娠22週で尿蛋白1＋を認めた．血圧は正常だったが，以降尿蛋白2＋以上が持続し，妊娠32週より浮腫が出現した．妊娠35週で尿蛋白が15 g/gCrと著明になり，Alb 1.1 g/dLと低Alb血症を認めたため入院となった．抗核抗体160倍（speckled型），補体の低下がみられ，Sm抗体と抗SS-A抗体が陽性だった．抗dsDNA抗体や抗リン脂質抗体は陰性だった．妊娠36週に帝王切開で出産し，産後6日目からPSL 45 mg静注を開始した．産後14日目に腎生検し，Class V：膜性ループス腎炎と診断した．ステロイドパルス療法を追加したが治療効果に乏しく，産後23日目からMMF 1000 mgを開始した．さらにボクロスポリン，HCQを順次開始した．尿蛋白は約5 g/日まで減少し，利尿がついて下腿浮腫は改善したため，産後44日目に退院した．退院後2か月後には尿蛋白（−）となり，完全寛解した．SLEは妊娠に伴い，増悪することが知られている．本例は妊娠を契機にSLEを発症した症例として報告する．

O−387
妊娠を契機とした難治性ネフローゼ症候群に対し，産後早期の腎生検によりループス腎炎の合併を診断した一例

[1]名古屋市立大学医学部附属西部医療センター腎臓・透析内科，[2]名古屋市立大学病院腎臓内科
佐藤　聡一郎[1]，安井　美桜[1]，室賀　亜美[1]，五島　隆宏[1]，山村　愛美[2]，宮口　祐樹[1]，菅　憲広[1]，濱野　高行[2]

【症例】30代，女性【経過】シェーグレン症候群および混合性結合組織病の加療歴あり．妊娠中に発熱とネフローゼ症候群を呈し，sFlt-1/PlGF比が高値で妊娠高血圧腎症も鑑別にあがった．前医でのグルココルチコイド（GC）パルス療法に反応乏しく，当院へ転院し妊娠23週5日に緊急出産となった．産後も高CRP血症，高度蛋白尿が続くため，造影CTで感染症を除外した後，腎生検を施行し，ループス腎炎（Class III＋V）と診断した．生検後より臨床症状は改善し，ヒドロキシクロロキンおよびミコフェノール酸モフェチルを導入し，GC中止後も再燃なく寛解維持に至っている．【考察】妊娠中のネフローゼ症候群において，臨床診断に基づき治療が先行される例は少なくない．しかし，本症例のように高CRP血症等の非典型的経過を辿る場合，臨床情報のみで最適な治療を選択することは困難である．周産期であっても腎生検による組織診断は，正確な病態把握のみならず，GC離脱を視野に入れた多剤併用療法など，適切な維持療法の早期確立に不可欠であると考えられた．

O−388
未診断・未治療のIgA腎症合併妊娠の一例

[1]水戸済生会総合病院，[2]大場内科クリニック
本多　美文[1]，山内　孝海[1]，山田　宣継[1]，高橋　聖彦[1]，武原　瑠那[1]，佐藤　ちひろ[1]，海老原　至[1]，小林　正貴[2]

【症例】24歳，女性．妊娠前の健診で尿蛋白と尿潜血を指摘されるも未治療であった．妊娠9週に高度蛋白尿（4.51 g/gCr）と血尿（RBC ＞100/HPF）を認め当科紹介となった．初診時血清Cr 0.68 mg/dLと腎機能低下は認めなかったが，活動性腎炎合併妊娠として産科併診で厳密な管理を行った．胎児発育は順調であったが，38週より血圧上昇を認め，加重型妊娠高血圧腎症（SPE）の経過で39週に誘発分娩（男児3094 g）となった．産後6日に血清Cr 1.10 mg/dLへ腎機能が増悪し，産後8日に経皮的腎生検を施行したが，妊娠高血圧腎症の所見は認めなかった．光顕にて糸球体25個中，3個に全節性硬化を認める活動性の高いIgA腎症（H-grade IIA/C，C-grade III）と診断した．産後，口蓋扁桃摘出術およびステロイドパルス療法（計3クール）を施行し，後療法としてプレドニゾロンの内服を開始した．現在，収縮期血圧130 mmHg台で，血清Cr 0.82 mg/dL，尿蛋白2.5 g/gCr程度にて推移している．【考察】未診断のIgA腎症がSPEを契機に顕在化し，分娩後に腎機能低下をきたした一例を経験した．活動性の高い腎炎合併妊娠の経過として貴重であると考え報告する．

O−389
妊娠中期にインフルエンザ感染を契機に発症し，長期血液透析後に離脱し得た非典型溶血性尿毒症症候群の一例

[1]東京都立墨東病院腎臓内科，[2]同救命救急センター，[3]同血液内科
浜村　絵理子[1]，新井　しほり[1]，岡井　一弘[1]，宮澤　麟作[1]，白石　沙由香[1]，近藤　円香[1]，井上　佑一[1]，八幡　真弓[1]，井下　聖司[1]，追塩　雅人[2]，小林　真之[3]

【症例】35歳女性．妊娠23週1日にインフルエンザ陽性となり，翌日に頭痛，腹痛，嘔吐を認め前医へ搬送された．妊娠23週3日に子宮内胎児死亡，血小板減少を認め当院へ転院した．来院時，急性腎障害，微小血管症性溶血性貧血，血小板減少を認め，血栓性微小血管症（TMA）と判断した．速やかに経腟分娩を施行したが，分娩後もTMAは改善しなかった．第2病日より血漿交換療法，第3病日から無尿のため血液透析を開始した．ADAMTS13活性は正常であり，非典型溶血性尿毒症症候群（aHUS）と診断し，第7病日よりエクリズマブを開始した．血液学的所見は改善したが高度腎機能障害が残存したため，血液透析を継続した．その後，腎機能は緩徐に改善し，第108病日に血液透析を離脱した．【考察】妊娠関連TMAでは，分娩後24〜48時間を超えてTMAが遷延する場合にはaHUSを念頭に置き，補体阻害療法を含めた治療介入を検討することが重要である．本例は，感染と妊娠を契機に発症したaHUSに対しエクリズマブを導入し，長期透析後も腎機能回復を認め得ることを示す症例である．

O−390
産褥期にTMAを発症し血漿交換施行により腎機能改善を認めた一例

[1]帝京大学医学部内科学講座，[2]練馬光が丘病院，[3]東京大和病院，[4]望星赤羽クリニック
高見　嘉奈子[1]，大塚　沙恵[1]，平池　花音[1]，五條　眞生佳[1]，河越　美佳[1]，小田嶋　宏平[1]，酒井　一広[2]，山中　仁樹[3]，川守田　洋介[4]，浅川　信一郎[1]，藤巻　道孝[2]，柴田　茂[1]

29歳女性．第1子妊娠11週より当院で管理となった．妊娠30週より妊娠高血圧を認め，降圧薬で管理した．妊娠38週4日に破水し，翌日に誘発分娩となったが，胎盤剥離時に弛緩出血を来し，経カテーテル動脈塞栓術を施行した．同日より血小板減少，破砕赤血球を伴う溶血，LDH高値，腎機能障害，肝酵素上昇を認めた．分娩後48時間を経過しても改善を認めず，HELLP症候群としては非典型的な経過であったことから，血栓性微小血管症（TMA）を疑い，産褥3日目より血漿交換療法を開始した．計4回施行後，血小板数は正常化し，Cr 4.21 mg/dLをピークに改善した．ADAMTS13活性低下はなく，血栓性血小板減少性紫斑病（TTP）は否定的であった．透析導入を要することなく，退院時にはCr 0.75 mg/dLまで改善した．【考察】本症例は，産褥期発症・腎障害主体のTMAとして妊娠関連非典型溶血性尿毒症症候群（aHUS）を疑い，補体関連遺伝子検査を提出中である．分娩後も改善に乏しく，早期に血漿交換療法を施行したことで腎機能の改善が得られた．

O−391
aHUS疑いの妊娠関連TMAの一例から妊娠時の対応を考える

弘前大学病院循環器腎臓内科学講座
及川　迪香，奈川　大輝，川向　真徳文，沖田　暁子，関野　佳奈子，田澤　宏龍，藤田　雄，村上　礼一，富田　泰史

【症例】20代女性，IgA腎症の既往がある方．妊娠36週1日に陣痛様疼痛を自覚したため当院産婦人科を受診した．子宮から血性羊水の流出がみられ，胎児心拍が確認できず，常位胎盤早期剥離，子宮内胎児死亡の診断となり，同日分娩となった．分娩直後よりフィブリノゲン低下，FDP上昇を認め，産科DICスコアは8点（常位胎盤早期剥離4点，フィブリノゲン2点，FDP 2点）でDICの診断となった．数日でフィブリノゲン，FDPは改善したが，その後も貧血進行，血小板低下，腎障害進行を認めた．尿量の低下もみられ，C3が基準下限値であることも考慮して，aHUS疑いとして透析と血漿交換を開始した．徐々に貧血，血小板減少，腎障害は改善し，分娩から2週間後に透析離脱し，3週間後に退院となった．1ヶ月後に受診した際には妊娠前の腎機能まで改善がみられた．【考察】妊娠関連TMAは診断に苦慮する症例が多数存在する．早期治療介入により妊娠前の腎機能まで回復できた症例から，妊娠関連TMAの鑑別とその後に患者が妊娠した際の対応について考察する．

O−392
非典型溶血性尿毒症症候群と急性妊娠脂肪肝の合併が考えられた産後発症妊娠関連血栓性微小血管症の一例

[1]順天堂大学附属浦安病院腎・高血圧内科，[2]順天堂大学腎臓内科
田村　尚大[1]，大塚　智之[1]，太田　紗瑛[1]，藤代　美琴[1]，中山　麻衣子[1]，武藤　正浩[1]，高原　久嗣[1]，鈴木　祐介[2]，鈴木　仁[1]

【症例】30歳女性．双胎妊娠で当院通院中，妊娠34週に急性腎障害を認め入院となった．第2病日に緊急帝王切開を施行したが，第4病日に腎機能増悪に加え著明な肝機能上昇，溶血性貧血，血小板減少を認め，妊娠関連血栓性微小血管症（TMA）が疑われた．分娩後発症であり低補体血症を認めたため臨床的に非典型溶血性尿毒症症候群（aHUS）が強く疑われ，同日より血漿交換療法，ステロイドパルス療法に加え抗C5抗体薬投与を開始した．速やかに肝機能及び血小板数は改善し，第8病日に血液透析から離脱することができた．一方で肥満や脂質異常の既往は認めなかったが，CT上脂肪肝を認め，低血糖を呈したことから急性妊娠脂肪肝（AFLP）の診断基準を満たした．臨床経過よりAFLP合併のaHUSと診断し，退院後も抗C5抗体薬投与を継続している．【考察】分娩後発症のAFLP合併妊娠関連aHUSの一例を経験した．妊娠関連TMAは臨床像が重複し，急性期の鑑別は極めて困難である．腎予後/生命予後の観点から早期治療介入が重要であり，aHUSを否定できない場合は早期に抗C5抗体薬を含めた集学的治療を速やかに開始することが肝要である．

O−393
未治療のMPGNを背景に加重型妊娠高血圧腎症を発症し，妊娠終結後も高度蛋白尿を認めた一例

東京慈恵会医科大学腎臓高血圧内科
杉本　弘樹，松本　啓，山本　泉，森本　啓太，嶋田　啓基，岡林　佑典，神崎　剛，川邊　万佑子，小池　健太郎，松尾　七重，上田　裕之，横尾　隆

【症例】26歳，女性．X−3年に健診で尿蛋白を指摘され，X−2年の前医腎生検でType I MPGN（full house pattern）を認めたが，尿蛋白0.88 g/gCrの状態で通院自己中断していた．X年，妊娠17週より高血圧が出現し，妊娠26週4日に血圧175/121 mmHg，尿蛋白10 g/gCrと病態が悪化したため当院へ搬送となった．ニカルジピン点滴による降圧を開始したが入院翌日よりCre 1.2→1.5 mg/dLと増悪し，無尿を呈していたため，母児の救命が優先と判断して，緊急帝王切開術を施行した．分娩後，腹膜炎や薬剤性腎障害の治療を経て，Cre 0.87 mg/dLまで改善したが，尿蛋白4.38 g/gCrと高度蛋白尿が持続した．腎病理では総糸球体数28個中に全節性硬化17個，残存糸球体11個中に既知のMPGN病変の他，虚脱糸球体を7個認めた．また糸球体内皮細胞の腫大と内皮下腔拡大を呈しており，Preeclampsiaの影響が示唆された．【考察】腎疾患の既往は妊娠高血圧症候群のリスクと知られており，本症例ではMPGNを背景に加重型妊娠高血圧腎症を発症したと考えられる．腎病理ではPreeclampsiaと高血圧によるネフロン障害を著明に認め，妊娠終結後の高度蛋白尿の原因としてhyperfiltrationが主病態と考えられた．

O−394
妊娠中期に発症したネフローゼ症候群の鑑別にsFlt-1/PlGF比の測定が有用であった一例

順天堂大学医学部腎臓内科
平田　裕人，深尾　勇輔，佐藤　浩司，小林　敬，鈴木　祐介

【症例】26歳女性．小児期発症の巣状分節性糸球体硬化症（FSGS）で通院中．直近2年間はプレドニゾロン5 mg/日にて寛解維持されていた．今回，妊娠16週の健診で尿蛋白3＋を指摘され入院となった．尿蛋白14 g/日，Alb 1.1 g/dLとネフローゼ症候群を認めたが，血圧は適正範囲であった．sFlt-1/PlGF比を提出の上，尿蛋白選択性指数0.1と高選択性であり妊娠高血圧腎症（PE）の臨床症状を伴わなかったため，FSGSの再発を疑いステロイドパルス療法を開始した．なお入院時点で妊娠21週であり原疾患や治療に伴う母体および胎児の合併症リスクが高かったことから，妊娠中断の選択肢も事前に提示した上で妊娠継続の方針となった．治療2日目にはsFlt-1/PlGF比11.0と基準範囲内であることを確認し現行治療を継続した．ステロイド単剤にて治療12日目には完全寛解を得た．【考察】PEでは胎盤虚血によりsFlt-1が上昇し，ネフローゼレベルの蛋白尿を呈する際にも著明な高値が維持されることが報告されている．本症例ではsFlt-1/PlGF比測定によりFSGSとして治療継続の判断に至った．PEに移行しうる蛋白尿が妊娠20週未満から先行する症例もあるため，妊娠中期で生じたネフローゼ症候群ではsFlt-1/PlGF比の測定が有用である．

O−395
妊娠中期に発症したネフローゼ症候群に対し，迅速な腎生検が有用であった微小変化型ネフローゼ症候群の1例

[1]新潟大学腎・膠原病内科，[2]新潟大学産婦人科
本多　遼太郎[1]，山口　浩毅[1]，堀江　香織[1]，椎谷　貴光[1]，若松　拓也[1]，大塚　忠司[1]，蒲澤　佳子[1]，山口　真奈子[2]，松下　充[2]，西島　浩二[2]，山本　卓[1]

【症例】32歳初産婦．既往歴なし．妊娠10週の尿蛋白陰性．19週に尿蛋白（3＋），血中Alb 2.1 g/dLを認め21週1日紹介．血圧101/73 mmHg，尿蛋白5.9 g/gCr，胎児発育正常．時期と正常血圧から妊娠高血圧腎症よりも一次性ネフローゼ症候群を疑い，腹囲増大によるリスク上昇前に21週2日に腎生検施行．迅速蛍光抗体法で特異的沈着なく微小変化型と判断．体動時呼吸苦あり翌日よりプレドニゾロン50 mg/日を開始．23週で尿蛋白陰性化し，光顕での他疾患鑑別後，速やかなステロイド漸減へ移行した．生検前後で胎児の状態に変化なし．【考察】妊娠中の生検は出血リスク等から敬遠されるが，中期までで妊娠高血圧腎症以外の腎疾患が疑われる場合考慮される．使用薬剤が限られる妊娠期では，ステロイド抵抗性や再発を見据えた早期組織診断の意義は大きい．本症例は手技リスク増大前に迅速に生検を行い，合併症を回避しつつ確信を持って十分量のステロイドで早期介入できたことが，速やかな寛解に繋がったと考えられる．【結語】妊娠中期のネフローゼ症候群に対する迅速な腎生検は，手技の安全性確保と治療の最適化を両立する上で有用である．

O−396
妊娠中の腎生検症例の臨床病理学的検討

[1]東北医科薬科大学医学部やまと在宅医療・地域医療疫学，[2]東北労災病院病理診断科，[3]Cedars-Sinai Medical Center Department of Pathology
中山　晋吾[1]，中山　文恵[2]，山下　倫史[3]

【背景】妊娠中の腎生検の報告は限られている．本研究では妊娠中の腎生検に関する大規模な臨床病理学的検討を行った．【方法】2006年1月1日から2025年12月31日までに米国Cedars-Sinai Medical Centerで診断された52,868例を後ろ向きに検討した．【結果】妊娠中の腎生検を49例認めた．年齢の中央値は27.0歳，妊娠週数の中央値は18.0週，最も頻度の高い病理診断はループス腎炎で28.6%を占め，次にIgA腎症24.5%，二次性FSGS 10.2%，preeclampsia 8.2%であった．妊娠週数で層別化したところ，20週未満に腎生検を行った症例を26例，20週以降で17例認めた．20週以降の急性腎障害（AKI）の主な原因としてpreeclampsiaが知られているが，本研究では3例のみがpreeclampsiaで，ループス腎炎6例，二次性FSGS 3例，感染関連腎炎2例，IgA腎症1例，膜性腎症1例，dense deposit disease 1例を認めた．【結論】本研究では妊娠中の腎生検の結果，ループス腎炎が最も頻度が高く，多様な腎疾患を認めた．preeclampsiaは妊娠中のAKIの主な原因とされるが，腎生検で診断される頻度は低かった．その理由として妊娠20週以降では腹臥位確保が困難で出血のリスクが増加するため，臨床上，preeclampsiaが疑われる症例では腎生検が回避される傾向にあったと考えられた．

O−397
アシクロビル脳症の後にセフトリアキソン脳症を発症し血液吸着で改善を得た血液透析患者の一例

恩賜財団済生会守山市民病院腎臓内科
多賀谷　允，大井　衣里

【症例】81歳男性，糖尿病性腎症で53歳時に血液透析導入．【経過】X−3日，左下肢の帯状疱疹に対して皮膚科でアシクロビル500 mg/日の内服が開始となった．X日血液透析での来院時に傾眠・呂律困難・発熱を認め，頭部MRIで所見なく，アシクロビル脳症疑いおよび肺炎のため入院とした．アシクロビルを中止し肺炎に対してセフトリアキソン2 g/日の静脈内投与を開始し，傾眠・呂律困難・発熱は徐々に改善したが，X＋4日頃から再び傾眠・呂律困難が出現した．X＋6日に昏睡状態となり頭部MRIを再撮影したが著変なく，脳波で前頭葉を中心に徐波を認めセフトリアキソン脳症を疑い投与を中止した．意識障害の改善がなかったことからX＋7日に血液吸着を施行したところX＋8日未明に覚醒し意識清明となり，以降意識障害の再燃は認めなかった．後日判明した血液吸着直前のセフトリアキソン血中濃度は著明な高値でありセフトリアキソン脳症と診断した．【考察】アシクロビル脳症と比較してセフトリアキソン脳症の報告は少ない．セフトリアキソンの血漿蛋白結合率は95%と高値で血液透析による除去は困難であり血液吸着を施行することで脳症は急速に改善した．セフトリアキソンは肝代謝で透析患者で非常に使用が多い薬剤であるが，慎重な投与が必要である．

O−398
セフトリアキソンによる抗菌薬関連脳症と診断した血液透析患者の１例

公立西知多総合病院腎臓内科
堀内　雅人，高田　充弘，藤井　麻耶，石瀬　雅美，久志本　浩子

【症例】56 歳女性【現病歴】38 度の発熱あり当科受診．血液検査で白血球数 1 万/μL だが，CRP 1.8 mg/dL，体温 37.0 度，全身状態良好であり血液培養を実施し経過観察．翌日グラム陽性球菌陽性の報告あり入院．感染経路はシャント穿刺部と考えた．セフトリアキソン（CTRX）を開始したが第 2 病日に MRSA が同定されたため，バンコマイシン（VCM）に変更．第 13 病日に悪寒を伴う 39 度の発熱があったため，グラム陰性菌感染症合併を考慮して CTRX 2 g/日を併用した．CT では肺野に septic emboloism を疑う小結節が多発しており，MRSA の長期治療は必要だった．翌日には解熱しており，血液培養陰性を確認し CTRX 投与終了予定だったが，CTRX 投与開始 6 日目に意識障害が出現．明らかな四肢麻痺はないが，GCS E4−V4−M5 であり，受け答え緩慢で感覚性失語が見られた．頭部 CT/頭部 MRI および髄液検査に優位な所見はなく CTRX による抗菌薬関連脳症を疑い，CTRX を休薬，経過観察とした．経時的に意識状態は改善，3 日後には意識清明となった．脳波でも特記すべき所見なく抗菌薬関連脳症と診断した．血液培養の再検査陰性を確認，MRSA に対しての治療を継続し，第 33 病日に自宅退院とした．【考察】CTRX で治療中の透析患者あるいは腎機能障害を有する患者では，中枢神経障害を見た際に CTRX による薬剤関連脳症を鑑別に挙げることが必要である．

O−399
重症 IgA 血管炎に対し単一血管アクセスの直並列回路で CRRT と cTPE を同時施行した１例

[1]国立健康危機管理研究機構国立国際医療センター腎臓内科，[2]臨床工学室
西山　悠登[1]，布瀬　直人[2]，松村　実美子[1]，安井　薫子[1]，髙野　秀樹[1]，片桐　大輔[1]

【背景】成人 IgA 血管炎は急性腎障害の併発のリスクがある．重症例では TPE が選択肢となるが有効性は未確立で，単一アクセスでの CRRT＋cTPE 同時施行の報告も限られる．【症例】74 歳男性．下肢・体幹に紫斑を呈し皮膚生検で IgA 血管炎と診断，血尿・高度蛋白尿を伴う急性腎障害が進行し IHD 開始，ステロイドパルス療法を施行，十二指腸潰瘍出血に対し内視鏡的止血を要した．第 11 病日には肺水腫主体（肺胞出血も鑑別となった）の急性呼吸不全を来し NPPV 装着・CRRT に移行した．同時期に血小板減少・溶血所見から TTP を含む TMA の鑑別を要した．腎・呼吸器・消化管に及ぶ多臓器障害を呈する高活動性 IgA 血管炎の病勢制御と，TTP への経験的治療を目的に第 13・14 病日に cTPE を施行．第 13 病日は cTPE と CRRT の直並列回路を構築し，同時施行を完遂，回路関連合併症はなかった．第 29 病日に透析離脱した．【結語】単一血管アクセスでの直並列回路により CRRT 中断なく cTPE 同時施行が可能であった．cTPE＋CRRT は重症 IgA 血管炎の集学的治療の選択肢となりうる．

O−400
アイザックス症候群に対して単純血漿交換療法が著効した一例

公立陶生病院
安藤　麻起，佐々木　晴香，田村　彬，春原　啓佑，高梨　昌浩，小崎　陽平，長屋　啓，稲葉　慎一郎

【症例】70 歳男性．【現病歴】3 週間前から両手指末梢，足底のしびれ，大腿背側の疼痛を自覚し当院紹介受診となった．四肢広範に筋の不随意収縮を認めた．免疫介在性の病態が想定されたため，血漿交換（PE）実施目的に当科紹介となった．第 3 病日から合計 7 回の PE を実施し，しびれは改善傾向であった．抗 LGI1 抗体，抗 CASPR2 抗体陽性であり第 20 病日にアイザックス症候群と診断された．本疾患は胸腺腫の合併率も高く本症例でも前縦隔腫瘍を認め，第 26 病日に胸腔鏡下拡大胸腺摘出術を実施，術後 5 日間 IVIG を投与しステロイド治療に移行した．筋の不随意収縮は残存しており第 87 病日より 2 クール目の PE を実施した．合計 6 回の PE 後，筋の不随意収縮の大幅な改善が見られ，感覚障害に由来すると考えられる疼痛も軽快し第 106 病日に自宅退院となった．【考察】アイザックス症候群は免疫介在性に末梢神経終末部の電位依存性カリウムチャネル（VGKC）の機能障害が起こると考えられており中心となる症候は末梢運動神経の過剰興奮性によるものである．根治療法は確立されておらず，対症療法が中心となる．本症例のように有痛性筋痙攣等の症状が日常生活に著しい支障を来す場合には血漿交換による抗 VGKC 複合体抗体の除去が症状の緩和に有効である．

O−401
糖尿病性腎症を原疾患とする維持透析患者に発症した重症下肢虚血に対してレオカーナが有効であった一例

[1]貝塚病院腎臓内科，[2]貝塚病院形成外科
園田　有理[1]，長谷川　祥子[1]，江里口　理恵子[1]，森川　綾[2]

【症例】79 歳女性．糖尿病性腎症を原疾患とする末期腎不全に対して，X−20 年に血液透析を導入された．X−1 年 9 月，右足趾に潰瘍がみられ，外来で形成外科にも併診を依頼し，処置を行っていたが，X 年 2 月，右足部に発赤・腫脹・疼痛が出現した．下肢造影 CT で右浅大腿動脈から膝窩動脈および下肢三枝動脈に高度狭窄を認めた．X 年 3 月に血管内治療を施行され，大腿膝窩動脈は血流を改善できたが，前脛骨動脈は石灰化が高度であり，完全な血行再建が得られなかった．補助療法としてレオカーナ治療目的に当科へ転院となった．レオカーナを開始し，17 日後に創部の治癒がみられ，再発なく経過している．【考察】重症下肢虚血は維持透析患者が 40％程度，糖尿病が 70％程度を占める．治療法として血管内治療や血管バイパス術が主に選択されるが，血行再建術が不適応，不応答な下肢潰瘍を有する症例も多く認められている．レオカーナは潰瘍治癒や潰瘍サイズの縮小が評価され，薬物療法に比べて，高い下肢潰瘍治癒効果および大切断率と死亡率の低減が認められている．高度石灰化により血行再建術が不十分であった患者にレオカーナを施行し，潰瘍治癒を認めた一例を経験したので，報告する．

O−402
オゾラリズマブ投与中に RPGN を呈し透析導入となった関節リウマチの一例

[1]呉共済病院，[2]中央内科クリニック
神原　舞[1]，川岡　孝一郎[1]，曽爾　浩太郎[1]，植田　真悠子[1]，村上　梨愛佳[1]，川合　徹[2]

【症例】73 歳男性．大腸癌・転移性肺腫瘍術後，原疾患不明の肝硬変，関節リウマチ（RA）の既往があり，RA に対し X−1 年 6 月よりオゾラリズマブ投与中の方．X 年 2 月，肉眼的血尿と腎機能低下を契機に当科紹介となった．腎機能は 2 ヶ月で Cr 0.96→1.78 mg/dL と増悪し，補体低下，抗 CCP 抗体著明高値，尿蛋白・尿潜血陽性を認めた．臨床経過より RPGN と診断し腎生検を施行した．光顕では細胞性半月体形成，係蹄破綻，管内細胞増多，広範な尿細管障害を認め，IF ではメサンギウム領域に IgA，C3c 沈着，電顕ではメサンギウム領域に EDD を認めた．経過中，両下肢に褐色斑と点状紫斑様皮疹を認め，皮膚生検で Leukocytoclastic vasculitis を認めたが IgA 沈着はなかった．ステロイドパルス，エンドキサンパルスを施行するも腎機能はさらに低下し，腎生検 2 か月後に血液透析導入となった．【考察】本症例では，腎生検で管内細胞増多や係蹄破綻などの係蹄血管炎を主体とする障害を認めた．病態として，RA に併発した IgA 腎症に，TNFα 阻害薬による免疫学的変化が加わることで，IgA 腎症の活動性が亢進し，RPGN として顕在化した可能性が考えられた．膠原病患者の腎障害では，血管炎との鑑別に加え薬剤による増悪の視点が重要である．

O−403
管内細胞増多および末梢型糸球体 IgA 沈着を伴う ANCA 陰性肉芽腫性壊死性動脈炎の１例

[1]東京慈恵会医科大学腎臓・高血圧内科，[2]同病理学講座
山口　裕也[1]，神崎　剛[1]，松尾　七重[1]，上田　裕之[1]，本間　志功[2]，城　謙輔[2]，坪井　伸夫[1]，横尾　隆[1]

【症例】77 歳男性．先行感染なく，1 週間持続する発熱を主訴に受診した．炎症反応高値を呈し，ANCA は陰性であったが顕微鏡的血尿や蛋白尿を伴って腎機能が急速に悪化し，血液透析を導入した．腎生検光顕所見では，管内増殖性糸球体腎炎ならびに形質細胞浸潤優位の尿細管間質性腎炎を認め，小葉間動脈にフィブリノイド壊死を伴う肉芽腫性血管炎を認めた．免疫染色では糸球体末梢係蹄に IgA および C3 の顆粒状沈着を認めた一方，動脈炎病変部には免疫グロブリン沈着を認めず，電子顕微鏡では傍メサンギウム領域および内皮下に高電子密度沈着物を認めた．末梢型糸球体 IgA 沈着を伴う管内細胞増多性糸球体腎炎，および ANCA 陰性肉芽腫性壊死性動脈炎と診断し，ステロイドパルス療法後の経口プレドニゾロン治療により血清クレアチニンや尿蛋白は改善し，血液透析離脱に至った．【考察】管内細胞増多，糸球体 IgA 沈着，肉芽腫性血管炎を併発する症例は極めて稀である．動脈炎の程度に比して半月体形成などの管外性病変が軽微であり，ANCA 陰性分類不能血管炎による糸球体内皮細胞傷害が，管内細胞増多や内皮下 IgA 沈着を相乗的に惹起し，間接的に糸球体障害を呈した可能性が示唆された．

O−404
ANCA 陰性 pauci-immune 型半月体形成性糸球体腎炎の一例

[1]手稲渓仁会病院腎臓内科，[2]札幌徳洲会病院病理診断科
遠藤　康太[1]，中島　洋平[1]，前田　卓人[1]，柳内　充[2]，小川　弥生[2]，茂庭　仁人[1]

【症例】81 歳の女性．発熱，倦怠感，食欲不振を主訴に前医に入院し，細菌感染症が疑われ抗菌薬治療を受けたが改善なく，不明熱精査のため当院総合診療科へ転院となった．【経過】第 1 病日，血清 Cr 0.71 mg/dL，尿蛋白/Cr 比 0.54 g/gCr，尿中赤血球 1–4/HPF であったが，徐々に腎機能が低下し，第 29 病日には血清 Cr 1.71 mg/dL，尿蛋白/Cr 比 1.62 g/gCr，尿中赤血球 10–19/HPF となり当科へ転科となった．MPO-ANCA，PR3–ANCA，抗 GBM 抗体はいずれも陰性で，第 34 日に施行した腎生検では線維細胞性半月体を認め，蛍光免疫染色は有意な陽性所見を認めず，pauci-immune 型半月体形成性糸球体腎炎の診断となった．第 42 病日よりプレドニゾロン 30 mg/日を開始したところ，第 61 病日には血清 Cr 1.10 mg/dL，尿蛋白/Cr 比 0.92 g/gCr，尿中赤血球 1–4/HPF と改善し，臨床症状も軽快したため第 62 病日に自宅退院となった．

O−405
過去に結節性多発動脈炎と診断されていたが，RPGN を契機に pauci-immune 型の ANCA 陰性血管炎を認めた一例

[1]国家公務員共済組合連合会平塚共済病院腎臓内科，[2]杏林大学医学部付属病院病理部・病理診断科
西村　悠[1]，田中　祐樹[1]，神尾　友彬[1]，宮崎　貴規[1]，平井　俊行[1]，西田　秀範[1]，長濱　清隆[2]

【症例】60 歳代男性．X − 14 年に紫斑，下肢筋力低下，感覚障害を認め，神経生検所見および ANCA 陰性より結節性多発動脈炎（PAN）と診断された．ステロイドパルス療法およびシクロホスファミド投与により寛解を維持していたが，X − 1 年 4 月頃より血尿・蛋白尿が増悪し，同年 12 月に当科紹介となった．ANCA は陰性であったが，血清 Cr 上昇を認め RPGN の精査目的に X 年 2 月に腎生検を施行した．組織所見では，半月体形成性糸球体腎炎を認めたことから，pauci-immune 型の ANCA 陰性血管炎と診断した．ステロイドパルス，リツキシマブ，アバコパンによる治療を行い，蛋白尿および腎機能は改善傾向を示した．【考察】本症例は，PAN 治療後 13 年を経て半月体形成性糸球体腎炎として再燃し，診断に苦慮した症例である．ANCA 陰性血管炎では ANCA 陽性例に準じた治療が行われることが多いが，両者は異なる病態である可能性も示唆されている．ANCA 陰性例では補体活性化がより強いとの報告もあり，アバコパンが有用である可能性がある．

O−406
サイトメガロウイルス伝染性単核球症に半月体形成性急性糸球体腎炎を合併した一例

市立青梅総合医療センター腎臓内科，病理診断科
佐藤　奈々，河本　亮介，小澤　健夫，木村　萌恵，松川　加代子，伊藤　栄作

【症例】健診で腎機能障害や尿異常の指摘のない 38 歳女性．X 年 3 月に娘が溶連菌感染症に罹患した．4 月初旬より眼瞼・手指・両下腿浮腫，肉眼的血尿が出現し発熱，倦怠感，気分不良を伴い当院へ救急搬送された．血清 Cr 0.71 mg/dL と腎機能は保たれていたが尿蛋白/Cr 比 2.2 g/gCr，尿中赤血球 ＞100/HPF，円柱尿を認め急性糸球体腎炎として入院した．溶連菌感染後急性糸球体腎炎を支持する ASO 上昇や補体低下はなく ANCA，膠原病関連自己抗体も陰性であった．EBV は既感染パターンであったが肝酵素上昇，リンパ球優位の白血球増多，異型リンパ球増多を認め CMV IgM 陽性，CMV antigenemia 陽性より CMV 伝染性単核球症と診断した．腎生検では巣状半月体形成性糸球体腎炎を認めた．保存的加療で肝障害は改善し，腎機能も保たれたが蛋白尿・血尿は残存した．【考察】免疫正常成人の CMV 伝染性単核球症に糸球体腎炎を合併する報告は稀である．本症例では活動性 CMV 感染と腎炎発症の時期が重なり CMV 感染関連糸球体腎炎が疑われた．一方，感染を契機とした IgA 腎症の顕在化も考慮され蛍光抗体法・電顕を含む病理所見の総合評価が重要である．活動性 CMV 感染を伴う半月体形成性糸球体腎炎では病態解釈と免疫抑制療法の適応判断に慎重を要する．

O−407
診断に難渋し急速に進行した超高齢者血管炎の一例

JA 愛知厚生連海南病院
神農　智也，石川　真帆，坂　あや子，椙村　真裕，谷口　容平，柴田　真希，鈴木　聡

【病歴】患者は 80 歳代後半の男性．慢性腎臓病（CKD G4A3）で通院中，腎機能の急激な悪化と貧血進行のため当科紹介となった．血痰および下腿紫斑を認め，血管炎を疑い透析管理とステロイドパルス療法を開始した．しかし，ANCA，抗 GBM 抗体，抗核抗体はいずれも陰性であった．DOAC 内服中による出血の可能性や，せん妄が出現したことも考慮し，一旦ステロイドを中断した．中断後，血痰は消失したが，下肢紫斑の増悪と高 CRP 血症が持続．皮膚生検にてフィブリノイド変性を伴う Leukocytoclastic vasculitis の所見を得たため，ANCA 陰性血管炎や IgA 血管炎を疑い，第 9 病日にステロイド治療を再開した．紫斑や炎症反応は改善したが，腎機能は回復せず維持透析の方針となった．しかし，第 13 病日に血痰が再燃，第 15 病日には小腸出血を合併し，第 17 病日に永眠された．【考察】発症から約 4 週間で，腎不全，肺胞出血，消化管出血を来し死に至った超高齢者血管炎の 1 例を経験した．本症例は血清学的マーカーが陰性であり，診断確定と治療強度の判断に難渋した．超高齢者に対する強力な免疫抑制療法は，感染症等の合併症が致命的となるリスクも高く，治療選択は極めて困難である．本症例の経過に文献的考察を加え，超高齢者血管炎における治療戦略の妥当性を検討する．

O−408
急速な腎機能悪化を呈し早期治療介入にもかかわらず血液透析導入となった若年抗糸球体基底膜病の一例

JA 愛知厚生連海南病院
石川　真帆，椙村　真裕，神農　智也，坂　あや子，谷口　容平，柴田　真希，鈴木　聡

【症例】37 歳女性．【現病歴】第 1 病日より発熱が出現し，第 9 病日に熱せん妄を認め，急性腎盂腎炎疑いで当院へ搬送・入院となった．下痢および肝胆道系酵素上昇を伴い，急性胆管炎を疑い抗菌薬治療を開始した．その後，第 19 病日に血清 Cre 1.42 mg/dL，eGFR 34.7 mL/min/1.73 m^2の腎機能障害に加え，尿潜血 3＋，尿蛋白 2＋を認め，急速進行性糸球体腎炎を疑い当科紹介となった．同日よりステロイドパルス療法を開始し，第 20 病日に腎生検を施行した．第 22 病日に抗 GBM 抗体 1280 U/L と判明し，抗糸球体基底膜病と診断した．血漿交換療法および IVCY を開始したが，第 24 病日に乏尿となり血液透析を導入した．血漿交換 1 クール終了後も抗 GBM 抗体は陰性化せず，2 クール目を施行した．無尿持続のため，第 41 病日にシャント造設を行った．第 60 病日に退院し，現在は維持透析継続中で，生体腎移植に向け準備中である．【考察】若年者の急速進行性糸球体腎炎では，抗糸球体基底膜病を鑑別に挙げ，早期に抗 GBM 抗体を測定することが重要である．本症例では早期治療介入を行ったものの，腎機能回復には至らなかった．腎機能回復が見込めない抗糸球体基底膜病は，将来的な腎代替療法や腎移植を見据えた対応が重要と考えられた．

O−409
抗 GBM 抗体腎炎にノカルジア菌血症を合併した一例

川崎市立井田病院
渡辺　愛依，桑野　柚太郎，麻生　満広，一條　真梨子，滝本　千恵

88 歳女性．12 月 3 日の外来受診時，尿蛋白 2＋，尿潜血 3＋の検尿異常を初めて指摘され，Cr 0.88 mg/dL と軽度の腎機能低下を認めた．12 月 8 日より 38℃の発熱と全身倦怠感があり，12 月 9 日再診し，Cr 2.0 mg/dL と急速な腎機能低下，CRP 21.0 mg/dL と炎症反応上昇を認め，精査加療目的で同日入院した．尿路感染症を疑い，抗菌薬投与を開始したが，12 月 12 日には Cr 5.0 mg/dL まで腎機能が低下した．同日，抗 GBM 抗体陽性が判明し腎生検施行のうえ，ステロイドパルス療法を実施した．血痰があり，血漿交換療法に血液透析を併用し，後療法としてプレドニゾロン 50 mg 投与を行ったが，腎機能の改善乏しく，維持透析となった．年齢，全身状態を考慮し，免疫抑制剤は使用しなかったが，治療経過中にノカルジア菌血症を合併し，抗菌薬としてメロペネムの点滴加療を行った．血液培養の陰性を確認し，4 週間で中止したところ，ノカルジア菌血症の再燃を認め，再度抗菌薬投与を再開した．ノカルジアは土壌に存在し，肺や創部からの感染が多く，免疫抑制剤使用がリスク因子とされる．肺や脳に膿瘍を形成し長期の治療を要することが多い．抗 GBM 抗体腎炎にノカルジア菌血症を合併し，治療に苦慮した一例を経験したので，報告する．

O-410
超高齢で発症し，治療経過中に肺胞出血および播種性クリプトコッカス症を合併した抗 GBM 抗体病の 1 例

東邦大学医療センター佐倉病院
末永　慎太郎，田中　辰樹，鈴木　裕介，高橋　禎，吉田　規人，石井　信伍，日高　舞，山崎　惠介，大橋　靖

【症例】89 歳男性．X 年 2 月より下痢が持続し，全身倦怠感と下腿浮腫が出現した．前医で高度腎機能障害を認め紹介となった．血清 Cr 17.24 mg/dL，無尿を認め，急性腎障害のため血液透析を導入した．抗 GBM 抗体 680 U/mL 以上と高値であり，抗糸球体基底膜腎炎による急速進行性糸球体腎炎と診断した．高齢であることを考慮し，ステロイドパルス療法後に PSL 40 mg/day で治療を開始した．炎症反応は陰性化したが腎機能の回復は得られず，維持透析となった．PSL 漸減中の X 年 3 月に肺胞出血を発症した．HFNC による呼吸管理下にステロイドパルス療法を再施行した．一時は HFNC から離脱し得たが，その後播種性クリプトコッカス症による敗血症および ARDS を発症した．全身状態は改善せず，X 年 4 月に死亡した．【考察】抗 GBM 抗体病は 18-30 歳および 50-65 歳に好発し，超高齢者での発症は比較的稀である．本症例では PSL 漸減中に肺胞出血を発症したが，高齢および感染リスクを考慮し，免疫抑制薬を併用せずステロイド中心の治療を選択した．超高齢者における抗 GBM 抗体病の治療強度と感染症リスクのバランスを考える上で示唆に富む症例と考えられた．

O-411
抗 GBM 抗体陽性例において臨床経過との不一致から偽陽性を疑い診断を再考した二例

順天堂大学医学部腎臓内科学講座
山本　あかり，毎熊　政行，小林　敬，木原　正夫，合田　朋仁，鈴木　祐介

【症例】抗糸球体基底膜（GBM）抗体は，急速進行性糸球体腎炎やグッドパスチャー症候群において早期治療介入を判断する重要な指標であり，陽性例では確定診断を待たず治療開始が推奨される．一方で測定法により偽陽性を生じる場合がある．今回，抗 GBM 抗体偽陽性と考えられた二症例を報告する．症例 1 は 70 歳女性．発熱後に Cre 3.32 mg/dL まで上昇する進行性の腎機能障害を認めた．抗 GBM 抗体陽性であったが，血尿が自然軽快するなど非典型的な経過から測定法（CLEIA 法）を変更し FEIA 法で再検したところ陰性であった．症例 2 は 35 歳女性．ループス腎炎が疑われる経過中に Cre 上昇および尿蛋白陽性を認めた．抗 GBM 抗体陽性であったため，同様に測定法を変更して再検したところ陰性であった．【考察】両症例とも後日施行した腎生検では抗 GBM 病に合致せず，それぞれ間質性腎炎およびループス腎炎と診断された．抗 GBM 抗体陽性例では迅速な治療介入が求められる一方，臨床像と一致しない場合には偽陽性の可能性を考慮すべきである．測定法を変えて再検することや，生検での確認が重要であり，血漿交換を含む過剰な免疫抑制療法の回避につながる．

O-412
抗 GBM 抗体が偽陽性を示したと考えられた 1 例

[1]山梨大学医学部付属病院腎臓内科，[2]山梨県立中央病院腎臓内科
塚本　道彦[1]，長沼　司[2]，望月　諒[1]，佐藤　泰代[2]，諏訪　裕美[2]，温井　郁夫[2]，中島　歩[1]

【症例】70 歳男性．X－1 年 7 月の健康診断で初めて尿潜血陽性を指摘され，同年 11 月 11 日に前医に紹介となった．その後も尿潜血陽性が持続し，腎機能も増悪傾向であったため（X－1 年 11 月 11 日：Cr 1.20 mg/dL→X 年 2 月 10 日：Cr 1.34 mg/dL），X 年 2 月 27 日に当院を紹介受診した．初診時 Cr 1.42 mg/dL，尿中赤血球 5-9/HPF（糸球体性），尿蛋白 0.26 g/g・Cr を認め，3 月 4 日に腎生検を施行した．腎病理ではメサンギウム領域に IgA の顆粒状沈着，メサンギウム細胞増多を認め，IgA 腎症に合致する所見であったが，抗 GBM 抗体（FEIA 法）の陽性が判明した．腎病理像は抗 GBM 腎炎を示唆する所見に乏しく，偽陽性の可能性を考えて CLEIA 法で再検した．結果は陰性であり，偽陽性と判断した．現在は IgA 腎症と診断し，保存的治療を継続中である．FEIA 法による抗 GBM 抗体の測定は高い感度・特異度を示すことが報告されているが，本症例は偽陽性が考えられた貴重な症例であり，文献的考察を含めて報告する．

O-413
抗 GBM 病に対する血漿交換における抗体除去と Fib 温存の両立

藤田医科大学岡崎医療センター
小島　昌泰，久保田　涼介，西本　奈央，成宮　利幸

【背景】抗 GBM 病に対する血漿交換療法では迅速な抗体除去が求められる一方，凝固因子低下に伴う出血リスクが問題となる．しかし，単純血漿交換（sPE）と選択的血漿交換（SePE）をどのように使い分けるべきかは明確でない．【症例】71 歳男性．急速進行性糸球体腎炎を呈し，抗 GBM 抗体 2650 U/mL，Cr 10.27 mg/dL で血漿交換療法を開始した．肺胞出血はなく，腎生検は出血リスクから施行しなかった．救命を主目的にステロイドパルス療法後，全 14 回の血漿交換を血液透析併用下に実施した．【結果】各セッション前後で抗 GBM 抗体，Fib，免疫グロブリンを測定した．sPE では抗 GBM 抗体低下率が大きく，抗体除去を優先する局面で有用であった．一方，SePE では Fib 低下が軽度であり，凝固因子温存を重視する局面で有用と考えられた．腎機能回復には至らなかったが，両法を使い分けることで血漿交換を継続し救命し得た．【結論】抗 GBM 抗体と Fib のセッション毎評価は，抗体除去を優先すべき局面と凝固因子温存を優先すべき局面を可視化し，重症抗 GBM 病における血漿交換法選択の実践的指標となる可能性がある．

O-414
若年発症で再発性多発軟骨炎様症状と多彩な自己抗体を伴った非典型的顕微鏡的多発血管炎の 1 例

[1]慶應義塾大学医学部腎臓内分泌代謝内科，[2]慶應義塾大学医学部病理学教室
三崎　美佳[1]，船木　裕規[1]，畔上　達彦[1]，中山　尭振[1]，萩原　あいか[1]，吉本　憲史[1]，菱川　彰人[1]，橋口　明典[2]，林　香[1]

【症例】33 歳女性．6 年前に発熱と皮疹と共に急速進行性糸球体腎炎を発症した．腎生検では半月体形成性糸球体腎炎を認め，メサンギウムに C3 沈着を伴ったが，メサンギウム増殖や管内細胞増多は乏しく，MPO-ANCA 陽性と併せて顕微鏡的多発血管炎（MPA）が主病態と判断された．ステロイド単独で寛解し，約 1 年間で漸減終了した．3 か月前より MPO-ANCA が再上昇し，今回，再発性多発軟骨炎様の両耳介発赤と共に糸球体腎炎が再燃した．MPO-ANCA ≧300 IU/mL，抗 ds-DNA 抗体および抗 SS-A 抗体陽性を認めた．再腎生検を行い，pauci-immune 型壊死性半月体形成性糸球体腎炎を認め，MPA 再燃と診断した．ステロイドが奏功せず，血漿交換，リツキシマブ，アバコパン，ミコフェノール酸モフェチルによる集学的治療を要した．【考察】本症例は，若年発症で，再発性多発軟骨炎様皮疹や多彩な自己抗体陽性を伴い，MPO-ANCA 関連血管炎としては非典型的な免疫学的背景を有し，難治性の経過を辿った．MPA の病態多様性と個別化治療の重要性について文献的考察を加えて報告する．

O-415
カンジダ血症を伴った PR3-ANCA 陽性の急速進行性糸球体腎炎の一例

福島県立医科大学附属病院腎臓高血圧内科
大槻　勇斗，石川　祐，西山　匠，齋藤　浩孝，渡辺　秀平，東　淳子，木村　浩，田中　健一，風間　順一郎

【症例】55 歳男性．【現病歴】X－3 年に Stanford A 型大動脈解離で緊急手術（大動脈弓部置換＋左大腿動脈バイパス術）の施行歴あり，以後 CKD G3b で経過した．X 年 5 月より肉眼的血尿が持続し，6 月より腎機能悪化と蛋白尿を認めた．精査で PR3-ANCA 陽性が判明し，胸部 CT で両側すりガラス影を認め肺胞出血が疑われた．7 月 4 日にステロイドパルスを開始し，当科へ転院した．【入院後経過】入院後パルスを含むステロイド治療を継続した．一方，血液培養で Candida glabrata が検出され，β-D グルカン高値や PET-CT で人工血管周囲集積を認め，人工血管感染に伴うカンジダ菌血症と診断した．抗真菌薬治療により血培は陰性化し，肺陰影は改善，腎機能も一定の改善を認めたが高度の腎障害が遷延した．大動脈解離後の機能性片腎であり腎生検は施行困難であった．【考察】本症例は感染を契機とした ANCA 関連血管炎の病態が示唆される一方，感染関連腎炎との鑑別にも苦慮した．細菌感染症における ANCA 陽性の症例報告は多数あるが，カンジダ感染における陽性例は比較的稀であり，文献的考察を交えて報告する．

O−416
リツキシマブの投与により寛解を維持した小児 ANCA 関連腎炎の２例

静岡県立こども病院腎臓内科
伊藤　史子，深山　雄大，原　真由美，北山　浩嗣

【症例 1】13 歳，男児．学校検尿で初めて尿蛋白・尿潜血を指摘された．近医受診時に血清クレアチニン 1.70 mg/dL の腎機能障害を認め，当院紹介となった．受診時，血清クレアチニン 2.13 mg/dL と急激な腎機能障害の進行があり入院した．MPO-ANCA 134 U/mL と高値であり，腎生検ではびまん性に半月体形成を認め，ANCA 関連腎炎と診断した．腎外病変はなかった．ステロイドパルスとリツキシマブの定期投与を 2 年継続し，eGFR 60−70 mL/min/1.73 m2 で安定した．リツキシマブの定期投与終了後も血尿はなく寛解を維持している．【症例 2】9 歳，女児．発熱・腹痛・関節痛を主訴に前医を受診し，血清クレアチニン 4.42 mg/dL の腎機能障害を認め当院紹介となった．MPO-ANCA 11.7 U/mL と上昇を認め，腎生検でびまん性の半月体形成と硬化糸球体があり，ANCA 関連腎炎と診断した．胸部 CT で両側肺出血痕も確認された．ステロイドパルス，血漿交換後にリツキシマブを 4 回投与し，血清クレアチニン 1.5 mg/dL 程度まで改善し，退院した．退院後，尿潜血は陰性化し，リツキシマブの定期投与を継続中である．【考察】急速進行性糸球体腎炎を呈した小児 ANCA 関連腎炎の 2 例に対し，ステロイドパルスとリツキシマブ維持療法を行い良好な転帰を得た．小児 ANCA 関連腎炎に対するリツキシマブの有用性と課題について検討する．

O−417
透析導入を免れたメサンジウム IgA 沈着を伴う抗 GBM 抗体腎炎の一例

[1]虎の門病院分院腎センター内科，[2]虎の門病院病理部
直井　春海[1]，大庭　悠貴[1]，乳原　善文[1]，河野　圭[2]，大橋　健一[2]，澤　直樹[1]

【症例】70 歳男性．2 か月前の検査では Cr 0.94 mg/dL であった．微熱と労作時呼吸困難のため前医を受診した際 Cr 2.64 mg/dL への上昇を認めたため当院へ紹介された．尿蛋白 4.57 g/gCr, 尿沈渣赤血球＞50/HPF で腎生検を施行しステロイド治療を先行した．光顕では糸球体 36 個中 18 個に細胞性半月体形成を認めたが他は保たれ，線維性半月体や全節性硬化糸球体，尿細管萎縮といった慢性病変もみられた．蛍光抗体法では糸球体係蹄に IgG1 優位の IgG 線状沈着に加えメサンジウムへの IgA 沈着を認め，電顕でもメサンジウム領域に高電子密度沈着物を認めた．抗糸球体基底膜（GBM）抗体 195 U/mL が判明し，IgA 沈着を伴う抗 GBM 抗体腎炎と診断した．ステロイド，血漿交換，リツキシマブ投与により腎機能の悪化は止まり，Cr 3 mg/dL 台で安定し末期腎不全にならずに退院した．【考察】抗 GBM 抗体腎炎は，通常同一時相の半月体形成を大多数に伴い週単位で末期腎不全に至る．一方本症例は intact な糸球体のみならず慢性病変を伴っていることが特徴である．IgA 沈着を伴う抗 GBM 抗体腎炎では腎予後が比較的良好である可能性と，古典的抗 GBM 抗体腎炎とは異なる病態が示唆されているが，本症例は IgA 沈着を伴う抗 GBM 抗体腎炎の病理学的特徴を示し，腎予後良好の根拠を推察する一例として提示する．

O−418
大動脈解離術後に抗 GBM 抗体偽陽性を呈し，測定系の差異が診断に影響した一例

[1]千葉大学医学部附属病院，[2]君津中央病院
大原　多真実[1]，相澤　昌史[2]

【病歴】76 歳女性．2 型糖尿病，高血圧等で近医かかりつけ．2024 年に大動脈解離にて他院で手術歴あり．2025 年 3 月より腎機能が悪化傾向となり同年 6 月 A 病院腎臓内科受診．顕微鏡的血尿と抗糸球体基底膜（GBM）抗体陽性にて同院入院．抗 GBM 抗体型急速進行性糸球体腎炎の診断でステロイドパルス療法を開始した．投与3日目よりステロイド精神病を発症し同院を退院．精神科対応可能な当院に紹介となった．当院入院し抗 GBM 抗体を再検したところ陰性であり，ステロイド治療は中止し腎生検を行った．腎生検では腎硬化症と早期糖尿病性腎症の所見であり，光顕，蛍光抗体法ともに抗 GBM 抗体型腎炎の所見は認められなかったため，慢性腎臓病として加療する方針とした．【考察】外科用接着剤（BioGlue）の使用患者において抗ウシ血清アルブミン（BSA）抗体産生に伴う偽陽性反応が報告されており，本症例でも大動脈解離の手術の際に同剤が使用されていた．そのため A 病院が依頼した検査会社では陽性であったが，当院より依頼した検査会社では測定系が異なっており BSA の影響を受けずに陰性となったと考えられた．【結語】抗 GBM 抗体陽性患者においては病歴を確認し，外科用接着剤を使用している場合は結果の解釈に注意が必要である．

O−419
長期血液透析中に発熱・嘔吐で発症し，診断・治療に難渋した脾膿瘍の１例

富士吉田市立病院腎臓内科
宮下　和久，廣瀬　真

【症例】73 歳女性【主訴】発熱・嘔吐【現病歴】17 年前，アルコール性肝硬変・糖尿病を伴い原因不明の腎不全で血液透析導入．前月より CRP 上昇あり，当院外来透析後に 37.9℃発熱・嘔吐で入院．CMZ で CRP 下降せず，第 14 病日，MRI 脂肪強調画像で脾膿瘍を認めた．心エコーで疣贅なく，TAZ/PIPC で CRP 下降したが，便 CD 抗原陽性の難治性下痢あり，第 31 病日，抗生剤を中止した．第 37 病日より 38.6℃発熱あり，2 度に亘る血液培養は陰性だった．第 38 病日，左背部痛より脾膿瘍再燃を疑い，TAZ/PIPC を再開した．MRI で膿瘍縮小し，第 85 病日，抗生剤終了し，以後，発熱なく退院した．【考察】長期血液透析中に発熱・嘔吐で発症し，診断・治療に難渋した脾膿瘍の 1 例を経験した．心エコーや血液培養等，血行性転移の所見は認めなかったが，長期透析に伴う動脈硬化や易感染性の関与が疑われた．治療法は，経皮的ドレナージや脾臓摘出術の報告もあるが，画像検査による早期発見と十分な投薬で治癒しうることが示唆された．

O−420
維持血液透析患者において VIPoma を背景に難治性下痢の増悪から透析継続困難に至った１例

東邦大学医療センター大橋病院
植松　光，八代　和樹，戸井田　達典，田中　友里，常喜　信彦

【背景】VIPoma は，水様性下痢，低カリウム血症，脱水を特徴とする稀な機能性膵神経内分泌腫瘍である．【症例】56 歳男性．糖尿病性腎症による末期腎不全のため維持血液透析中．X − 9 年に膵 NET G1（VIPoma）と診断され手術加療を受け，その後も転移病変に対する治療を継続していた．X 年 4 月，下痢増悪と低血圧を背景に透析カテーテルの脱血不良を認め入院した．補液および電解質補正，サンドスタチン投与により全身状態は一時改善したが，その後下痢は再燃し，持続する低血圧を認めた．入院中はドライウェイトの維持が困難であり，透析中の著明な血圧低下も反復したことから，透析継続困難と判断した．最終的に循環不全の進行により死亡した．【考察】本症例では，VIPoma を背景とした難治性下痢の増悪が著明な体液喪失と循環不全を惹起し，透析継続困難に至った可能性が考えられた．透析患者における難治性下痢では，VIPoma を含む機能性神経内分泌腫瘍の関与も念頭に置く必要がある．

O−421
透析導入後に初発の水疱性類天疱瘡をきたした末期腎不全患者の一例

NTT 東日本関東病院高血圧腎臓内科
吉野　大樹，並河　明雄，佐藤　大，古殿　孝高，渋谷　祐子

【症例】79 歳男性【病歴】X − 10 年高血圧，腎機能障害（Cr 1.3 mg/dL）指摘され近医で内服加療が開始．X 年 12 月に肺炎で当院に救急搬送，来院時 BUN 140.9 mg/dL, Cr 7.23 mg/dL, K 5.3 mEq/L, HCO_3^- 12.9 mmol/L の腎機能障害と両側肺炎で入院，静注抗菌薬加療，本人家族と相談の上第 2 病日からの透析導入を行った．当初メロペネム 0.5 g q24h 使用中に発熱再燃，好酸球増多（末梢血好酸球 660/μL）があり，抗菌薬終了で改善したため薬剤性を疑った．X + 1 年 2 月好酸球増多が再度出現，被疑薬終了でも改善得られず最大で末梢血好酸球 3300/μL に至り，下肢緊満性水疱も遅れて出現した．精査で抗 BP180 抗体 84.0 U/mL, 皮膚病理でも水疱症類天疱瘡（BP）に矛盾ない所見を認め，BPDAI 9 点で軽症水疱症類天疱瘡の診断となった．軽症例だがステロイド外用奏功せず，0.3 mg/kg の全身ステロイド投与を導入し改善を得た．【考察】好酸球増多症の鑑別は真菌や寄生虫を含めた感染症，アレルギー，血液疾患，悪性腫瘍，自己免疫疾患など多岐にわたる．本症例は薬剤性好酸球増多の経過や足白癬が既知のため好酸球増多は他要因で説明可能であったが，水疱の存在により精査を進め BP の診断に至った．末期腎不全患者は透析導入後でも慢性炎症や免疫系異常をきたしやすく，全身管理に注意を要する．

O−422
ニューモシスチス肺炎を発症し治療を必要とした維持透析患者の２例

三思医光会東邦病院腎臓透析センター
伍井　友哉，針谷　貴子，櫻井　則之，小畑　敬子，吉田　弘明，小林　さつき，松本　孝之，植木　嘉衛

【症例 1】71 歳，男性．当院で外来維持透析．呼吸困難・咳嗽で入院した．SpO2 85％（room air），CRP 14.6 mg/dL，胸部 CT で両肺にすりガラス影を認めた．喀痰 Pneumocystis jirovecii PCR 陽性であった．ニューモシスチス肺炎（PjP）と診断し，ST 合剤内服に加え，プレドニゾロン（PSL）30 mg/日の内服を開始したところ，著明に改善した．PSL を漸減し第 31 病日に投与終了，第 39 病日に退院した．【症例 2】76 歳，女性．僧帽弁閉鎖不全症に対する僧帽弁形成術のため前医入院し，経過中に急性腎障害を発症し維持透析導入となった方であり，リハビリテーションのため当院に転院した．血液検査にて CRP 14.6 mg/dL と上昇を認め，また SpO2 90％（room air）と呼吸不全を認めた．胸部 CT で両肺にすりガラス影を認めた．喀痰 P. jirovecii PCR 陽性を認め PjP と診断した．ペンタミジン点滴静注および水溶性 PSL 80 mg/日の点滴静注を開始した．炎症反応，呼吸不全は改善し，抗菌薬は計 14 日間で投与終了し PSL は計 21 日間で投与終了した．【考察】PjP は HIV 感染症やステロイド，免疫抑制薬使用といった免疫抑制状態を背景として発症することが多いが，維持透析患者の肺炎ではたとえその他の免疫抑制状態がなくとも PjP を考慮する必要があり，早期に診断治療することが重要である．

O−423
慢性硬膜下血腫に対し柴胡利水剤による保存的治療を行った血液透析患者９例

[1]社会医療法人健和会健和会病院内科，[2]社会医療法人健和会健和会病院脳神経外科
原　悠太[1]，邵　博文[1]，寺井　明日香[1]，北原　正和[2]，熊谷　悦子[1]

【緒言】HD 患者は出血傾向と脳委縮による橋静脈への進展ストレスが重なり，軽微な外傷や透析による脳容積変動で硬膜下血腫形成，増大を来しやすい．神経症状のない軽症例や全身状態から手術施行が高リスクな症例では，血腫吸収の促進と侵襲回避を目的に，保存的加療としてステロイド薬や漢方が選択されることがある．今回柴苓湯の有効性について報告する．【対象と方法】2008 年～2026 年の間に慢性硬膜下血腫を来した当院 HD 患者で初期治療を柴苓湯で行った 9 名を対象とした．柴苓湯は 6 g 朝・夕食前に投与．【結果】平均年齢 73 歳，男 6 名，女 3 名，無症候性 1 名，有症状 8 名．平均投与期間 39 日．頭部 CT で血腫は 6 名が保存的に縮小・消失し，3 名が不変・増悪のため穿頭術を要した．明らかな副作用は認めなかった．【考察・結語】柴苓湯（五苓散＋柴胡）の血腫吸収機序は，抗炎症作用による血腫外膜の血管新生抑制やアクアポリン調節能による血腫内の水分吸収を促進するためと考えられている．これまで HD 患者での有効性の報告は少ない．合併症の多い HD 患者の硬膜下血腫管理において，副作用なく保存的加療を行える可能性があり，治療選択肢の 1 つとなり得る．

O−424
維持透析患者に発症した甲状腺内副甲状腺腫による原発性副甲状腺機能亢進症の１例

[1]埼玉医科大学総合医療センター腎・高血圧内科，[2]さくら記念病院腎臓内科
大澤　拓也[1]，佐藤　真理子[1]，黒澤　明[2]，小川　智也[1]，前嶋　明人[1]

【症例】50 歳男性．透析歴 18 年．補正 Ca，P，ALP はいずれもコントロール良好で推移していたが，1 年前より intact PTH のみが持続高値となった．ビタミン D 受容体作動薬や Ca 感知受容体作動薬投与下でも 1000 pg/mL 超と治療抵抗性のため当科紹介された．頸部 CT では左副甲状腺に結節を認め，頸部超音波では左甲状腺に腺腫様結節を認めた．99mTc-MIBI シンチグラフィでは左上副甲状腺相当部に高集積を認めた．治療抵抗性かつ局在所見から原発性副甲状腺機能亢進症（HPT）として副甲状腺摘出の方針となった．術中，甲状腺背側に明らかな腫瘤を認めず，術前超音波所見を踏まえて甲状腺左葉切除を行った．病理組織学的に甲状腺内副甲状腺腫（IPA）と診断した．術翌日 whole PTH は 6.4 pg/mL まで低下した．【考察】透析患者の PTH 高値は二次性 HPT が想起されやすいが，PTH 単独高値が持続し，Ca・P 異常に乏しく，薬物治療抵抗性を示す場合には原発性 HPT も鑑別すべきである．IPA による原発性 HPT の報告は稀であり，透析患者での報告はさらに限られる．本症例は超音波と 99mTc-MIBI シンチグラフィ併用による局在診断が稀な甲状腺内病変の診断と術式決定に有用であった．異所性副甲状腺に関する文献的考察を含めて報告する．

O−425
PTx 施行困難であった重症二次性副甲状腺機能亢進症透析患者において骨代謝および骨密度改善を認めた１例

前田内科病院
前田　大登

【背景】重症二次性副甲状腺機能亢進症（SHPT）には副甲状腺摘出術（PTx）が推奨されるが，施行困難例も存在する．透析患者では骨密度の維持自体が難しく，保存的治療で骨密度改善を認めた報告は限られる．【症例】60 代男性．慢性糸球体腎炎を原疾患とし，X 年 5 月に血液透析導入．iPTH 2100 pg/mL の高度 SHPT を認めた．第 5 趾骨折を契機に骨評価を行い，大腿骨 BMD 0.532 g/cm^2（YAM 51％）と著明な低下，TRACP-5b 469 mU/dL，BAP 89.7 U/L の高値，25(OH)ビタミン D 8.4 ng/mL の低値を認めた．PTx を計画したが施行困難であった．【経過・結果】カルシミメティクス，活性型ビタミン D パルス療法，ネイティブビタミン D 補充による集学的保存療法を行い，Ca，P は概ね許容範囲内で推移した．約 12 か月後，iPTH 238 pg/mL，TRACP-5b 300 mU/dL，BAP 16.3 U/L まで改善し，大腿骨 BMD は 0.612 g/cm^{2}へ上昇し約 15％増加した．25(OH)ビタミン D は 39.3 ng/mL と充足域を維持した．【結語】PTx 施行困難な重症 SHPT 透析患者において，集学的保存療法により骨代謝マーカー改善と骨密度上昇を認めた 1 例であった．

O−426
血液透析患者に発症したびまん性特発性骨増殖症（DISH）の一例

富士吉田市立病院
廣瀬　真，宮下　和久

【症例】82 歳男性．糖尿病性腎症による慢性腎不全のため X－12 年血液透析導入．X 年になり歩行時の息切れが出現し徐々に増悪した．X 年 8 月に拘束性換気障害を認め入院．脊椎の CT で第 2 胸椎～第 1 腰椎まで連続する骨硬化性病変を認め，びまん性特発性骨増殖症（DISH）と診断した．在宅酸素療法（安静時 0.5 L/分，労作時 1 L/分）を導入し，同年 9 月に退院した．同年 10 月 25 日透析時に発熱・湿性咳嗽を認め，呼吸困難感が増強し同日入院．タゾバクタム・ピペラシリン投与を開始したが，入院後に左側腹部痛が出現した．11 月 1 日に施行した腹部 Echo で左下腹部の筋肉に連続して等～低エコー腫瘤を認め，11 月 4 日の MRI で左大腰筋内に膿瘍および第 1/2 腰椎椎間板炎が疑われた．その後，湿性咳嗽が増悪して経口摂取も困難となり，11 月 14 日未明より SpO2 低下・意識障害を認めた．血液ガス分析より CO2 ナルコーシスと診断し，非侵襲的陽圧換気（NPPV）を装着した．気管挿管は希望されず緩和的なケアを希望され，オキシコドン持続皮下注射を開始．NPPV も苦痛の訴え強く，nasal high flow に変更した．11 月 23 日永眠．【考察】血液透析患者に発症した DISH により拘束性換気障害を認めた症例を経験したので報告する．

O−427
緩和的腹水穿刺が穿刺後循環不全を招いた肝硬変合併透析患者の一例

熊谷総合病院
楯　和馬，石井　洋輝，斎藤　雅彦

【症例】70 代男性，非代償性肝硬変合併の維持血液透析患者．転倒による大腿骨頸部骨折の手術侵襲と摂食不良により異化亢進を生じた．入院時点で胸腹水貯留を認め，術前 BNP は 54.7 pg/mL であった．術後，胸腹水増悪に伴う酸素化低下と腹部膨満感に対し少量腹水穿刺を施行した．筋肉量減少に合わせドライウェイト（DW）を下方修正したところ，食事摂取や歩行が可能となるまで全身状態が改善した．しかし腹部膨満感による食事摂取不良が再燃したため自宅退院を目指し腹水濾過再静注法（CART）を実施することとした．腹水中アルブミンがほぼ皆無であり CART は実施困難と判断し，結果として 3000 ml の単純排液となった．排液前日にアルブミンを投与しており有効循環血漿量への影響は軽微と判断したが，排液翌日の透析でショックを呈した．腹水再貯留を懸念し積極的な補液に踏み切れず，血圧は一時的に安定したものの腹水穿刺後循環機能不全からの回復が得られず約 2 週間後に永眠した．【考察】本症例の BNP 低値は良好な DW 管理ではなく心拍出予備能喪失を反映していた．大量腹水排液時には腹水中蛋白濃度に関わらず，排液に伴う物理的除圧により血管内虚脱を生じうる．排液に伴って生じた循環変化を最優先すべきであり，循環不全時には腹水再貯留を許容してでも補液や DW の上方修正を行う必要がある．

O−428
AVF 閉鎖術を施行し指切断を免れた血液透析患者の一例
牧田総合病院
濱田　透眞，松崎　智子，笹井　文彦，丸田　雄一，保坂　望，渡辺　誠

【症例】70 歳代　女性【主訴】左第 3 指の壊死，潰瘍【現病歴】症例は血液透析26年間施行中．バスキュラーアクセスは左前腕タバコ窩に作製された自己血管内シャント（arteriovenous fistula：AVF）を使用していた．左第 3 指の黒色変化および潰瘍を主訴に受診した．【臨床経過】左上腕動脈より血管造影を施行したところ，指尖部への血流は著明に低下しており，盗血症候群と診断した．黒色変化の進行および潰瘍の自然治癒が得られなかったことから，指切断に至るリスクが高いと判断し，早期の外科的介入として AVF 閉鎖術を施行した．新たなバスキュラーアクセスとして右内頸静脈にカフ型カテーテルを留置した．術後，壊死の進行は認めず，潰瘍は徐々に改善した．【考察】末梢血管拡張薬による保存的治療も検討したが，病状の進行が速く，早期に外科的介入を行ったことで救指が可能であったと考えられる．バスキュラーアクセス肢における外傷や創傷は，軽微であっても生活の質に重大な影響を及ぼす可能性があり，慎重な対応を要する．

O−429
血液透析導入期の高度体液過剰を契機に急性増悪を来たした特発性肺線維症の一例
[1]東京ベイ・浦安市川医療センター腎臓・内分泌・糖尿病内科，[2]東京ベイ・浦安市川医療センター呼吸器内科，[3]聖マリアンナ医科大学救急医学
原　裕樹[1]，平井　太郎[1]，三宅　晃弘[1]，遠藤　慶太[1]，吉野　かえで[1]，北村　浩一[1]，伊藤　慎介[1]，江原　淳[2]，林　晃一[3]，鈴木　利彦[1]

【症例】71 歳，男性．基礎疾患に IPF があり，ニンテダニブを内服している（努力性肺活量 66.5%）．糖尿病関連腎臓病 G5A3 により体液過剰傾向を認め，X 年 2 月 10 日に HD を導入した（eGFR 5 mL/分/1.73 m2）．翌 11 日に呼吸困難で救急搬送され，当初は鬱血性心不全が考えられたが，除水後（合計 6 回の HD で −10.3 kg）も軽快を認めず，胸部 CT 検査で新規びまん性すりガラス影を認めた．感染症を積極的に示唆する所見に乏しく，AE-IPF の合併と診断した．除水，ステロイドパルス療法，抗菌薬投与を行うも呼吸状態は進行性に悪化し，第 13 病日に死亡した．【考察】本症例では HD 導入期の高度体液過剰に伴う呼吸不全と AE-IPF との鑑別が問題となった．約 10 kg の除水後も呼吸状態の改善に乏しく，体液過剰のみでは説明困難であり，AE-IPF と判断し，高度体液過剰による肺への機械的・炎症性ストレスが誘引となった可能性が考慮された．AE-ILD の死亡率は 50%に及び，AE-IPF はさらに高い．ILD，特に IPF を基礎疾患に持つ慢性腎臓病患者では透析導入遅延による高度体液過剰を回避し，慎重な体液量管理を行う重要性が示唆された．

O−430
ロキサデュスタット開始後に，血小板減少，破砕赤血球を認めた血液透析患者の 1 例
JCHO 札幌北辰病院
山田　幹二，鍋城　真起，清水　哲夫，上田　雄翔

【症例】70 代男性．X − 14 年に当院で血液透析導入し，以降当院に週 3 回の維持血液透析をしていた．腎性貧血に対して，ダルベポエチンアルファの週 60 μg の経静脈投与で，Hb 9g/dl 程度の貧血が続いていた為，X 年 10 月 19 日よりロキサデュスタット 100 mg/日の週 3 回の経口投与に変更した．10 月 28 日に血小板数が 10.4 万/μL と軽度低下した事より，薬剤性の可能性も否定出来ず，10 月 28 日よりロキサデュスタットを中止し，以降ダルベポエチンアルファの週 60 μg の経静脈投与に再変更した．11 月 2 日に血小板数は 5.1 万/μL まで減少し，更に同日から末梢血に破砕赤血球も認める様になった．11 月 8 日以降は破砕赤血球は認めなくなり，血小板数も 11 月 6 日には 11.6 万/μL まで回復した．【考察】経過中にロキサデュスタット以外の薬剤変更は無く，感染症なども明らかなものは認めず，同剤の中止後に速やかに血小板数の回復を認め，破砕赤血球も消失している事から，薬剤性の可能性も疑われた．

O−431
ロキサデュスタットによる中枢性甲状腺機能低下症により意識障害を呈した透析患者の一例
[1]順天堂大学附属浦安病院腎・高血圧内科，[2]順天堂大学腎臓内科
谷口　惟[1]，笹月　佑哉[1]，中山　麻衣子[1]，大熊　輝之[1]，大塚　智之[1]，武藤　正浩[1]，高原　久嗣[1]，鈴木　祐介[2]，鈴木　仁[1]

【症例】76 歳男性．血液透析施行中の患者で，数日前からの体動困難のため緊急入院となった．血液検査で TSH 0.016 μIU/mL, FT4 1.45 ng/dL, FT3 0.47 pg/mL と，TSH 低値かつ FT3 低値を認め，中枢性甲状腺機能低下症が疑われた．感染症，電解質異常，脳血管障害など意識障害の原因となる他の要因は否定的であったが，本症例では，難治性の腎性貧血に対して入院 3 ヶ月前よりロキサデュスタットを投与されていた．薬剤性を疑いロキサデュスタットの投与を中止したが，第 8 病日に意識障害の増悪を認めたため，レボチロキシンの補充を開始した．第 13 病日に意識障害は改善し，第 27 病日に TSH 及び FT4 値は正常化した．【考察】ロキサデュスタットは，甲状腺ホルモンとの構造的類似性を有し，甲状腺ホルモン受容体 β を介して TSH 分泌を抑制し，中枢性甲状腺機能低下を引き起こす可能性が報告されている．ロキサデュスタットによる甲状腺機能異常の報告は散見されるが，本症例のように意識障害を呈した重症例の報告は限られている．ロキサデュスタットを投与中の透析患者においては，意識障害の鑑別として本病態を念頭に置く必要があり，文献的考察を加え報告する．

O−432
高度肥満を伴う血液透析患者へのチルゼパチド導入後の体重・体組成変化を観察した 2 例
[1]佐賀大学医学部附属病院腎臓内科，[2]佐賀大学医学部附属病院栄養治療部
荒木　雅子[1]，広松　悟[1]，橋本　康平[1]，野中　枝理子[1]，山崎　政虎[1]，福田　誠[1]，吉原　万貴[1]，射場　裕美子[2]，宮園　素明[1]

【背景】チルゼパチドは強力な体重減少効果を有するが，血液透析患者では体重減少が DW，体液量，筋肉量に影響しうる．【症例】高度肥満を伴う血液透析患者 2 例にチルゼパチドを導入し，開始時と 6 か月後の体組成計測定時体重，体組成，CTR を評価した．症例 1 は 30 代男性．肥満関連腎症により X − 4 年に血液透析導入．GLP-1 受容体作動薬の使用歴はなく，2.5 mg/週で開始した．測定時体重は 125.7 kg から 108.1 kg，脂肪量は 48.3 kg から 38.3 kg，筋肉量は 73.2 kg から 66.0 kg へ減少し，CTR は 60.2%から 49.3%へ改善した．DW も 124.0 kg から 107.2 kg へ調整した．症例 2 は 50 代男性．糖尿病性腎症により X − 3 年に血液透析導入．リラグルチドから 2.5 mg/週へ切り替えた．測定時体重は 115.8 kg から 112.8 kg，脂肪量は 51.3 kg から 48.9 kg へ減少したが，筋肉量は 60.9 kg から 60.4 kg，CTR は 48.6%から 48.0%と著変はなかった．【考察】GLP-1 受容体作動薬未使用例と切り替え例では，導入後の体重・体組成変化が異なる可能性がある．血液透析患者では，体重減少を脂肪量減少のみとして評価せず，CTR，DW，体組成分析を組み合わせた管理が重要である．

O−433
チルゼパチド導入で総インスリン投与量 50 U/日を離脱した血液透析患者の 1 例
[1]市立伊丹病院，[2]五仁会住吉川病院
岩澤　嵩[1]，森野　隆広[2]，成山　真一[2]，野口　哲也[2]

【症例】76 歳男性．X − 28 年に 2 型糖尿病を発症し，X − 3 年に血液透析（HD）導入．X 年 Y 月に随時血糖 714 mg/dL, GA 59.8%と著明に増悪したため，総インスリン投与量（TDD）50 U/日で強化療法を開始しリアルタイム持続血糖モニタリング（rtCGM）を装着（TIR 46%，CV 37.7%）．チルゼパチド 2.5 mg/週導入直後より rtCGM 上で早期の血糖低下と日内変動の改善を認め，低血糖に留意しつつインスリンを速やかに減量し，X 年 Y + 2 月に TDD 50 U/日から完全離脱した．離脱時は HD 日/非 HD 日間の日差変動の抑制が示唆され，TIR 100%，CV 15.5%，GA 20.4%であった．【考察】本症例では国内既報と同様に，rtCGM によりチルゼパチド導入直後から血糖低下が早期に出現することを確認し得た．血液透析患者では透析日・非透析日で血糖変動が異なり得るうえ，インスリン併用下での導入は低血糖リスクを高める可能性がある．rtCGM を用いて日差変動を含む血糖推移を把握しながら減量を行うことで，低血糖を回避しつつ短期間にインスリン離脱を達成し得た．

O-434

心理社会的誘因の予測により反復入院を回避し得た下剤乱用を伴う長期血液透析患者の一例

[1]東急病院腎臓・透析内科，[2]東京慈恵会医科大学腎臓・高血圧内科
田尻　進[1]，齊藤　弥積[1]，岡林　佑典[1]，上田　仁美[1]，内山　威人[1]，徳留　悟朗[1]，横尾　隆[2]

【症例】78 歳女性．30 代前半に卵巣嚢腫摘出術を施行後，難治性便秘となり下剤乱用が始まった．同時期より自律神経失調症，うつ病の診断で加療開始．50 代後半には摂食障害と下剤乱用による低カリウム血症，腎機能障害で入退院を繰り返した．X−13 年に血液透析導入後，下剤乱用による透析間の著明な体重減少（−4〜6 kg），血圧低下，意識障害，低カリウム血症を認め，X−2 年までの 11 年間で 36 回入院．体重減少は新規疾患の指摘，家庭内の問題，バスキュラーアクセス外来受診前など，心理社会的ストレス時に顕著となる傾向があった．過去の経過から心理社会的要因を推測し，次回までの体重減少を見込んで透析中の補液量や終了時体重を調整，カリウムを適宜補充し，透析間の体調悪化を予防した．入院回数を減少させるため，心療内科医，薬剤師，家族と連携し心理社会的支援を強化したところ，以後の体重減少に起因する入院は認めていない．【結語】下剤乱用の長期血液透析患者に対し，心理社会的背景を踏まえた介入と多職種連携が有効であった．本症例は，透析患者の問題行動に対し背景因子を推測し，患者を含む多職種で共通目標を設定する重要性を示唆する．

P-001
当院における慢性腎臓病診療

黒澤腎臓内科クリニック
黒澤　洋

【はじめに】日本の慢性腎臓病（chronic kidney disease：CKD）の患者数は2024年の累計で約2000万人（成人の5人に1人）であり透析患者に至っては35万人を超えている．CKDは末期腎不全，心血管死，全死亡などの重篤なイベントの強力なリスク因子である．当院は2025年10月に開院したクリニックであり一般内科診療から慢性腎臓病診療，透析療法，バスキュラーアクセス診療を行っている．今回当院受診したCKD患者に関して傾向と診療体制について報告する．【方法】対象者は当院受診した健康診断や，他院でCKD疑われた患者様で初診時の採血採尿検査，画像検査，その後のフォロー体制についてまとめた．【まとめ】今回当院受診したCKD患者の傾向と診療体制，活動内容，基幹病院や他院との連携について若干の文献を加えて考察した．

P-002
Long Term eGFR Plot（LTEP）を用いた開業医が行う慢性腎臓病診療

医療法人社団櫻井医院
櫻井　淳

【はじめに】近年慢性腎臓病（CKD）が増えていると言われている．健診などにて関心が高まったのも一つの要因と考えられるが，全ての症例に腎臓専門医が関わるのは不可能である．そこでLong Term eGFR Plot（LTEP）を用いて開業医がどこまで関与できるのか検討したので報告する．【対象と方法】健診にて腎機能障害を指摘され当院に来院し，5年以上の経過がある患者46例（男12例，女34例 平均年齢58歳）である．全例蛋白尿が無く，LTEPにて機能が廃絶すると思われる年齢で3群に分類した．65歳までの早期に腎機能が廃絶しそうな群（I群），65から90歳までに廃絶しそうな追加介入を検討すべき群（II群），経過観察可能と考えられる群（III群）である．【結果】I群が5例，II群が16例，III群が25例であった．ただしeGFRが40台だが透析に至らないだろうと思われる例が7例あった．また，CKDG2ではI群0%，II群20%，III群80%で，CKDG3aではI群24%，II群50%，III群36%，CKDG3bでI群0%，II群25%，III群75%であった．【考察】早期に専門医の介入が望ましいI群が約11%あったが，逆に専門医の関与が必要なさそうなIII群が54%あり，適切に症例を分類できれば専門医の負担が軽減出来ると思われた．

P-003
CKDステージG4閉経後骨粗鬆症に対してアバロパラチドを投与した1例

地域医療機能推進機構北海道病院腎・膠原病センター
山本　準也，工藤　孝司，津田　敏和，志田　玄貴

【症例】74歳女性．2型糖尿病，高血圧症で近医通院中であったが，進行する腎機能障害のため70歳で当科紹介となった．糖尿病関連腎臓病の診断で加療を継続し，eGFR 25 mL/min/1.73 m^2前後で安定していた．X年1月にスクリーニングの骨密度測定で腰椎L2–L4 YAM 60%，T値−3.7，大腿骨近位部YAM 59%，T値−3.2と重症骨粗鬆症を認めた．同年3月に転倒後より腰痛あり，L2新規圧迫骨折の診断となった．翌月に当科でアバロパラチドを開始とした．CKD-MBDに対して以前から投与しているアルファカルシドールは継続し，適宜投与量を調節した．自己注射手技は問題なく，アドヒアランスは良好であった．アバロパラチド開始前と比較して，total P1NPは1ヶ月＋100%，6ヶ月＋96.5%，12ヶ月＋1.44%で推移し，骨密度は6ヶ月で腰椎＋4.3%，大腿骨＋7.1%，12ヶ月で腰椎＋12.3%，大腿骨＋10.4%と増加を認めた．治療開始後に新規の骨折発症は認めなかった．12ヶ月間でeGFR低下およびPTHの増悪は認めなかった．アバロパラチド開始後に高Ca血症，ふらつき，めまい，悪心などの副作用は認めなかった．【考察】アバロパラチドのCKD患者におけるエビデンスは乏しいが，適切な症例選択と治療開始後の注意深い観察を行うことでCKDステージG4患者においても骨粗鬆症治療薬として有用な選択肢となりうる．

P-004
尋常性乾癬治療中に高Ca血症を認めた慢性腎臓病患者の1例

[1]古河赤十字病院，[2]自治医科大学附属さいたま医療センター，[3]自治医科大学附属病院
野中　宏晃[1]，岡本　祥果[1]，渡邊　祐作[1]，伊藤　聖学[2]，本間　寿美子[1]，森下　義幸[3]，浅野　泰[1]，大河原　晋[2]

症例は84歳男性．高血圧症，気管支喘息，慢性腎不全（CKD stage 4）のため当科外来で通院していた一方で，皮膚科で約30年前に尋常性乾癬と診断され，当時はマキサカルシトール外用薬およびエトレチナートの内服をしていた．定期外来で食欲不振，口渇感，尿量増加の訴えがあり，補正Ca 13.6 mg/dLの高Ca血症を認め入院した．Cre 2.5→2.8 mg/dLと明らかな腎不全の進行を認めず，血清Na 142 mEq/L, Hct 36%であり明らかな脱水を示唆する所見は認めなかった．マキサカルシトール外用薬による高Ca血症を疑い同薬を中止し，補液を行ったところ血清Ca値および症状は速やかに改善した．尋常性乾癬の治療が長期に安定していた症例高Ca血症を来す可能性があり，定期的に採血でCa値を評価するなどの注意が必要と考えられた．

P-005
腎梗塞および肺血栓塞栓症の再発をきたしたプロテインC欠乏症合併慢性腎臓病患者の一例

東京警察病院腎代謝科
辻本　隆史，神田　睦生，圓谷　泰章，岡田　知也

【症例】47歳男性．2型糖尿病で加療中，6年前にプロテインC欠乏症によると考えられる肺血栓塞栓症および左腎梗塞を発症し，以後エドキサバンを服用していた．直近の検査ではCr 1.18 mg/dL，HbA1c 8.3%，左腎下部は高度に萎縮していた．3週間前に感冒症状を認め，その頃から服用を中断していた．労作時呼吸困難を認め，5日前より腰痛が出現し増悪してきたため，他院を受診し当院に転院搬送された．右CVA叩打痛を認め，BUN 90.4 mg/dL，Cr 7.96 mg/dL，LDH 1529 IU/L，WBC 16000/μL，CRP 21.9 mg/dL，D dimer 13 μg/mLと高度腎機能障害と炎症反応の上昇を認めた．腹部エコーにて右腎全体に血流低下を認め，肺血流シンチグラフィにて両側に楔形の集積低下を認めた．右腎梗塞及び肺血栓塞栓症の診断で第2病日よりヘパリンナトリウムの持続静注を開始，第4病日にアルガトロバンに変更，第13病日よりエドキサバンを再開し，第19病日に退院した．腎機能は改善したが，約4ヶ月後Cr 2.32 mg/dLである．【考察】プロテインC欠乏症における血栓塞栓症は静脈が多く，腎梗塞の報告は極めて少ない．動静脈血栓塞栓症を同部位に繰り返した稀な症例を経験した．抗凝固薬の服薬遵守のために療養指導の継続が必要と考えられた．

P-006
側頭動脈炎による慢性炎症に伴う貧血を合併した慢性腎臓病患者の1症例

松波総合病院腎臓内科
矢島　隆宏，荒尾　舞子，松波　昌寿

【症例】71歳，男性．【現病歴】15年前に，淡明細胞型腎細胞癌に対して左腎摘出術が施行された際に，骨髄増殖性疾患と診断されて経過観察されていた．TIAにて入院した時に，腎機能障害（eGFR 26 ml/min/1.73 m^2）と貧血（Hb 6.7 g/dL，TSAT 8.8%，フェリチン189 ng/mL）を指摘され，腎臓内科へ紹介となった．外来でESA皮下注にてHb 8 g/dL程度で推移していた．今回，発熱と体動困難を主訴に受診，WBC 25000/μL，CRP 34.67 mg/dLと高値を認め，精査加療のため入院となった．【入院後経過】敗血症を疑い，広域抗菌薬を投与した．第8病日，CRP 4.19 mg/dLまで低下したが，赤沈は112 mm/時間と高値であった．炎症性疾患スクリーニングの過程で，エコー検査にて両側浅側頭動脈にHalo signを認めた．巨細胞性動脈炎（GCA）と診断し，PSL 50 mg/日より投与し，2週間毎に10 mgずつPSLを減量した．第30病日にトシリズマブ162 mg/週皮下注を導入し，第41病日に退院となった．CRPと赤沈は陰性化，さらにESA皮下注なしにHb 11 g/dL台で安定した．なお，骨髄穿刺および生検を施行したが，造血器腫瘍は否定された．【考察】腎性貧血と慢性炎症に伴う貧血の鑑別を要したGCA合併慢性腎臓病患者の1症例である．貧血に関しては，慢性炎症がメインの病態であったと考えられた．ESA製剤を投与する前に，慢性炎症のフォーカスの精査に注力すべきであったと考えた．

P−007
ペースメーカ調整によるうっ血改善とともに腎予後の改善が示唆された一例

[1]JR 東京総合病院腎臓内科，[2]JR 東京総合病院循環器内科
渡邊　碧[1]，平野　良隆[1]，松田　淳[2]，山下　皓正[2]，吉澤　魁[2]，川上　拓也[2]，高橋　政夫[2]

85 歳男性．直近 Cre 3.91 mg/dL, eGFR 13.6 mL/min/1.73 m2 の stage 5 CKD が併存しており，近々の血液透析導入は不可避と評価されていた．嘔気，胸水貯留を契機に洞不全症候群の診断で循環器内科入院，ペースメーカ植込みを施行，初期設定の DDD 60−130 ppm で退院した．退院後初回のデバイスチェックでは終日ほぼ 60 bpm で経過．息切れも残存し，Cre 4.03 mg/dL, eGFR 11.8 mL/min/1.73 m2 と腎機能も不変ないしは悪化傾向であった．労作時呼吸困難の改善目的に rate response 機能を設定して DDDR 60−120 ppm としたところ 1 か月後には息切れがほぼ消失，腎機能も Cre 2.62 mg/dL, eGFR 18.9 mL/min/1.73 m2 と stage 4 への改善が観察された．前後して行った心エコー検査では，心係数こそ 2.4→1.8 L/min/m2 と術前よりも低下していたが，推定右室収縮期圧は 34→26 mmHg と改善しており，うっ血腎の解除が腎予後の改善に寄与したことが示唆された．

P−008
乳がん根治術予定中にサルコイドーシスが判明，その後腎サルコイドーシスによる急性腎不全を呈した一例

豊川市民病院
伊藤　彰典，伊藤　裕之

49 歳女性．−2 年，右乳房腫瘤自覚したが放置．−1 年，近医より当院乳腺外科紹介．針生検の結果悪性であった．1 週間後眼痛のため眼科受診．ブドウ膜炎，ACE 陽性所見よりサルコイドーシスとして呼吸器内科紹介．気管支鏡検査で類上皮肉芽腫が認められサルコイドーシスと診断．1 か月後急激な腎機能低下が認められ腎臓内科へ紹介，高カルシウム血症は認められなかったが翌日腎生検施行．2 個の糸球体を観察，糸球体は保たれていた．一方間質にびまん性に類上皮肉芽腫を伴う細胞浸潤，尿細管間質炎を認めた．免疫抗体法は陰性．電子顕微鏡所見も同様であり腎サルコイドーシスと診断した．腎生検後ただちにステロイド治療開始．ガリウムシンチグラムも腎に集積が認められ腎サルコイドーシスであった．ステロイド治療開始後腎機能は改善傾向を示した．手術のためステロイドを早期に漸減，ステロイド 7.5 mg/日，アザチオプリン 50 mg/日で 43 日後乳がん手術施行．周術期に問題は無かった．術後の腎機能の推移としてまだ十分抑制されてないため再度治療強化予定．腎サルコイドーシスはサルコイドーシス中 25%〜30%に発症する稀な病態とされる．本例では高カルシウム血症も呈さず腎臓においては非典型的ではあったが腎生検で診断することができた貴重な症例と考えられた．

P−009
急性腎障害を呈したメトレキサート関連リンパ増殖性疾患の一例

千葉大学医学部附属病院腎臓内科
榎本　永里香，大久保　直人，大矢　果歩，川島　泰世，井上　宏子，若林　華恵，淺沼　克彦

メトトレキサート関連リンパ増殖性疾患（MTX-LPD）は免疫抑制状態を背景に発症し，薬剤中止により改善し得る可逆性病変として知られる．今回我々は，急速に腎機能が悪化し透析導入に至った後，メトトレキサート（MTX）中止により速やかに腎機能が改善した MTX-LPD の一例を経験した．症例は 70 歳代女性．関節リウマチに対し MTX を内服していた．発熱・咳嗽が出現し，炎症反応高値，腎機能障害，CT で両腎の腫大と肺多発結節影を認め X−18 日に前医入院となり，X−4 日血液透析導入となった．造影 CT で両腎に腫瘤状病変が多発し，多臓器でリンパ増殖性疾患を疑う所見を認め，当院転院日（X 日）に MTX を中止した．X+8 日に尿量改善，X+10 日に透析を離脱した．X+4 日に施行した腎生検では間質にびまん性大細胞型 B 細胞リンパ腫を認め，臨床経過と併せ MTX-LPD と診断した．MTX-LPD は腎障害を来すことは比較的稀であるが，特に高齢者で MTX 使用中に腎臓を含む臓器病変を認めた場合には，本疾患を念頭におく必要がある．

P−010
腎生検後に凝血塊による尿管閉塞で一過性急性腎障害（AKI）を生じた一例

東京科学大学病院
高橋　伶奈，仲村　憲人，谷高　百合奈，池ノ内　健，鈴木　健文，藤木　珠美，菊池　寛昭，新井　洋平，森　雄太郎，安藤　史顕，森　崇寧，須佐　紘一郎，萬代　新太郎，飯盛　聡一郎，蘇原　映誠

【症例】54 歳男性【現病歴】4 年前からの尿潜血，尿蛋白，緩徐進行性の腎機能障害の診断目的に経皮的腎生検を施行した．右腎下極を 4 回穿刺し，2 本の検体（皮質：髄質＝1：1）を採取した．直後より肉眼的血尿を認め，膀胱洗浄を施行，肉眼的血尿は 3 時間以内に消失した．生検 2 日後に急性発症の右側腹部痛が出現した．血液検査では Cre 2.01 mg/dL（生検前は 1.47 mg/dL）と AKI を呈していた．造影 CT で，右尿管膀胱流入部から腎外腎盂までの尿管全長の拡張と，同流入部に高吸収域小結節を認めた．臨床経過から小結節は凝血塊と考えられ，それによる一時的な尿管閉塞が，右側腹部痛と腎後性 AKI を起こしたと診断した．凝結塊の大きさから自然落下に期待して補液開始し，2 日後に右側腹部痛は消失，腎機能はベースラインまで改善した．【考察】腎生検後に生じた血栓性尿管閉塞は複数の報告がある．多くの場合，生検 24 時間後以降に尿管閉塞が生じ，閉塞解除のために尿管ステント等の介入を要した．補液のみで軽快した本例を通じて，稀だが注意すべき合併症の 1 つとして，リスクの事前評価と早期の対応策について過去の文献とともに報告する．

P−011
子宮頸癌および両側卵巣腫瘍による尿路閉塞により腎後性腎不全をきたした一例

地方独立行政法人東京都立病院機構東京都立大久保病院
添田　賢史郎，奥村　光一郎，亀井　唯子，小川　俊江，川西　智子，阿部　恭知

【症例】45 歳女性．1 か月前からの両下腿浮腫，不正性器出血，労作時呼吸困難を主訴に当院受診．腹部 CT で両側水腎症ならびに骨盤内に 26 cm 大の腫瘤性病変を認め，血液検査では Cr 9.72 mg/dL, BUN 86.2 mg/dL と高度腎機能障害を呈していた．胸水および全身の浮腫が強く，尿路閉塞解除に時間を要する可能性が考えられたため，腎後性腎不全に対して同日より血液透析を導入した．第 2 病日に尿管ステント留置を試みたが，尿管の圧排，屈曲が強く留置困難であった．第 4 病日に経皮的右腎瘻造設術を施行したところ腎瘻から尿流出を認めた．4 日間で計 3 回の血液透析を施行後，透析離脱可能となり，第 14 病日には Cr 5.29 mg/dL, BUN 42.7 mg/dL まで腎機能改善を認めた．画像および病理所見より，子宮頸癌による両側尿管・膀胱浸潤に加え，両側卵巣腫瘍による尿管圧排が尿路閉塞の主因と考えられた．第 14 病日に継続加療目的に他院へ転院となった．【考察】腎後性腎不全においては速やかな尿路閉塞解除が原則であるが，本症例のように早期の解除が困難な症例では，透析療法を併用しつつ適切な尿路ドレナージ戦略を選択することが重要であると考えられた．

P−012
不明ウイルス感染が契機と思われる急性腎障害に対して血液透析離脱が困難であった 20 歳代の 1 例

諏訪赤十字病院腎臓内科
岩渕　良平，箱田　あんな，立花　直樹，笠原　寛

【症例】29 歳男性，インドネシア出身．約 10 年前来日，職業板金工．【現病歴】既往歴，家族歴に特記事項なし，常用薬なし．数日前より，全身倦怠感，食欲不振，両背部痛等が出現．特に薬物や毒性物質等の摂取は否定．急性腎障害（AKI）Cre 4 台，炎症反応上昇を認め近医に入院．2 日間で急速な腎機能障害の進行（Cre 4→8 台）を認めたため当科に転院となった．著明な腎機能障害，CRP 20 台，WBC 2 万台，CT では両腎の腫大を認めた．各種自己抗体や膠原病関連の検査，血液培養は陰性，LDH の著明な上昇 2000 台（アイソザイムでは，LDH 1,2 が高値）を認めた．無尿による体液貯留に対して第 2 病日より血液透析を開始，第 8 病日に腎生検を実施した．腎病理学的所見では，急性尿細管壊死（ATN）を呈し，若干の間質の浮腫を認めたが，糸球体は微小変化の範疇，血管炎所見は認めなかった．その後，炎症反応，LDH 等は低下，正常化したが腎機能の改善はなく血液透析を継続，帰国された．【考察】経過でウイルス感染の関連も示唆され，種々の原因の可能性につき病理所見も踏まえ検討する．

P-013
溺水後急性腎不全の１例

知多半島総合医療センター
水谷　真

【症例】30歳台男性【主訴】全身痛【既往・併存症】なし【現病歴】X年7月素潜り中に一時溺水．その後帰宅したが，頭痛・腹痛など全身痛出現．某島在住でドクターヘリで当院搬送された．減圧症・潜水症は否定的だった．血液検査でCK, Creatinin, UA高値を認めた．腹部CT検査にて水腎は見られなかった．脱水症疑いで救急科入院となった．補液で経過観察となるも，腎機能悪化認められ，第3病日当科コンサルトされた．腎後性は否定的．脱水症・横紋筋融解症・運動後急性腎障害（acute kidney injury with severe loin pain and patchy renal ischemia after anaerobic exercise：ALPE）など考えられた．第4病日以降血液検査は改善傾向を示した．乏尿認めず，尿所見軽度であり，第5病日腹部単純MRI検査で腎臓に斑状楔形像を認められ，ALPEと考えられた．第5病日退院．退院6日後外来受診され，検査データはさらに改善していた．【考察】ALPEは，ミオグロビン尿による急性腎不全との鑑別を求められる．無酸素運動後，背腰痛，血清CK値は基準値の9倍以内，が診断基準である．また腎性低尿酸血症との関連も指摘される．本症例では血清CK値は9倍以上であり，低尿酸血症は認められなかった．文献的考察を併せ報告する．

P-014
機能的片腎の健側右腎に腎梗塞を発症し透析導入に至った一例

横須賀共済病院
姫野　佳歩，茂村　碧，近藤　圭，安部　聡宏，千葉　欣彦，森　克夫，平澤　卓，安藝　昇太，田中　啓之

【症例】持続性心房細動，左腎動脈閉塞，脳梗塞の既往のある70代女性．X年5月31日に側腹部痛を自覚した．6月4日に屋外での活動中に頭痛，脱力，嘔気が出現したため救急外来を受診し，熱中症として経過観察された．その後，症状は増悪し，8日には呼吸困難，食思不振を伴うようになったため，当院を受診し，脱水症が疑われ，入院となった．補液を開始されたが，入院後は無尿のまま経過した．10日の血液検査では，LDH 1411 U/L, BUN 69 mg/dL, Cre 4.64 mg/dLであった．12日に全身性浮腫，尿毒症症状を認めたため血液透析が開始された．13日に造影CT検査で右腎動脈起始部に造影欠損を認め，右腎梗塞と診断された．同病変に対するカテーテル治療の適応はないと判断され，抗凝固療法を継続されたが，腎機能の改善はなく，維持透析管理を継続されている．【考察】機能的片腎の健側右腎に腎梗塞を発症し，透析導入に至った比較的稀な一例を経験した．LDH高値を伴う急性腎障害では腎梗塞を鑑別に挙げ，早期診断および迅速な治療介入を行う重要性が示唆された．

P-015
治療に難渋し，不完全寛解が継続するステロイド抵抗性ネフローゼ症候群の４歳女児例

松戸市立総合医療センター小児医療センター小児科
篠塚　俊介，南　裕佳

【背景】小児ネフローゼ症候群（NS）の約1割を占めるステロイド抵抗性例（SRNS）に対し，リツキシマブ（Rit）等の導入で治療選択肢の幅が広がったが，依然として治療に難渋する症例は存在する．【症例】腎疾患の家族歴，出生歴，既往歴に特記ない4歳女児．血尿を伴うNSに対してプレドニゾロン4週間の加療で寛解せずSRNSと診断した．病理所見は，びまん性メサンギウム増殖（DMH）であり，シクロスポリン（CyA）とステロイドパルス（IVMP）を開始．治療反応に乏しく，ミゾリビンやミコフェノール酸モフェチル（MMF）を順次追加した．遺伝子検査では既知遺伝子変化は検出されず，免疫抑制療法を継続し最終的にIVMPを7回，Ritを3回使用し，不完全寛解まで尿蛋白は減少した．CyA開始約2年後の病理所見は，DMH軽減の一方，腎被膜下に未熟糸球体由来を含めて16%（7/44個）で硝子化糸球体を認めた．細動脈変化や縞状線維化は伴わずCyA毒性ともしきれない所見であった．現在MMFのみでUp/Cr 2[g/gCr]前後の不完全寛解を維持し，CrやCysCでの評価上腎機能は保たれている．【考察】多剤併用により日常生活が可能なレベルまで蛋白尿は改善した．今後は長期腎予後の観点から，完全寛解を目指し治療強化するのか，薬剤の腎毒性など考慮して不完全寛解を維持すべきか，文献的考察を加えて検討する．

P-016
ネフローゼ症候群として発症したIgA腎症の一例

東京医科大学茨城医療センター腎臓内科
梅津　明輝，平山　浩一，丸山　浩史，瀬賀　雅俊，山下　真里奈，沼尻　大地，兼重　彩夏，小川　利菜，北村　麗奈

症例は36歳男性．定期健診の受診歴には乏しく多量飲酒歴がある．2週間前より下腿浮腫と腹部膨満を自覚し，前医で低Alb血症および肝酵素上昇を認め，当院を紹介受診した．肝酵素上昇に関しては腹部超音波検査にて肝硬変像および脾腫を認め，アルコール性肝硬変と診断された．当科初診時，sCre 2.75 mg/dL，尿蛋白4.1 g/gCr，尿中赤血球100↑/視野（尿細胞診class 2），細胞性円柱陽性であり，ネフローゼ症候群および急速進行性糸球体腎炎を疑い腎生検を施行した．腎生検では糸球体係蹄壊死を伴う半月体形成および高度の管内増殖とメサンギウム増殖を認めた．蛍光抗体染色では，メサンギウム優位にIgA，C3の沈着を認め，臨床経過と合わせてIgA腎症と診断した．プレドニゾロン60 mg/日（体重あたり1 mg/kg）の投与を開始し，浮腫に対して利尿薬を開始した．腎機能および尿蛋白量は改善傾向となったが，血管内脱水に伴う便秘とステロイドによる蛋白異化亢進のため高アンモニア血症を呈した．排便コントロールを行うとともに，ラクツロース，分岐枝アミノ酸製剤を開始し，高アンモニア血症は徐々に改善した．IgA腎症に対するステロイド治療は，肝性脳症の発症リスクとなる点に留意が必要である．

P-017
免疫抑制剤およびLDL吸着療法により尿蛋白が減少した特発性膜性腎症の一例

埼玉石心会病院腎臓内科
元　志宏，井上　知穂，上久保　佑太，木村　歩，野辺　香奈子

【症例】67歳，男性．【現病歴】202X年9月に脳梗塞を発症し入院．高度の下肢浮腫，低アルブミン血症，尿蛋白17 g/gCrを認め，ネフローゼ症候群と診断された．腎生検が施行され，膜性腎症の所見で膠原病や悪性腫瘍など認めず，特発性膜性腎症と診断された．副腎皮質ステロイド等の治療を患者は希望されず，ARBやMRAによる支持療法が行われ，リハビリ目的で転院した．しかし，ネフローゼ状態による浮腫でリハビリが進まず，患者は治療を希望し当院へ転院した．【経過】PSLを4週間投与したが，尿蛋白は減少せず，シクロスポリンとLDL吸着療法を導入した．計6回の施行により尿蛋白は1 g/gCrまで減少し，血清Alb値も改善した．浮腫が消失し積極的にリハビリを行えるようになった．【考察】令和6年度の診療報酬改定により，LDL吸着療法は膜性腎症に対しても保険適応が拡大された．本症例は免疫抑制療法とLDL吸着療法を併用することで尿蛋白は減少し，リハビリテーションの阻害要因を早期に排除できた．LDL吸着療法の有用性を経験した症例であり，報告する．

P-018
難治性ネフローゼ症候群をきたし抗ウイルス治療にて寛解を得たHCV感染によるFSGSの一例

[1]島田市立総合病院腎臓内科，[2]平井医院，[3]東京都健康長寿医療センター腎臓内科
神谷　理斗[1]，三木　篤史[1]，波多野　怜[1]，宗野　匠吾[1]，増田　大樹[1]，久保　伸太郎[1]，野垣　文昭[1]，平井　太郎[2]，鈴木　訓之[3]

【症例】72歳女性．出産時に輸血歴あり．数日前からの全身性浮腫で前医を受診し，尿蛋白3+を認め当科へ紹介．両側下腿浮腫を認め，尿蛋白/尿CRE 15.2 g/gCr，血清Alb 2.4 g/dlであり，ネフローゼ症候群と診断され入院．HCV抗体，HCV-RNA陽性かつクリオグロブリン陽性より，HCV関連腎症に典型的なMPGN，MNを想定したが，腎病理はFSGSと非典型的であった．PSL 50 mg（1 mg/kg/日）およびDAAを開始したが，即効性に乏しく，RTXおよびLDL-Aを併用．経過中AKIによりHDを要し，腎生検後出血，CMV感染症，NOMIを合併した．病勢改善は得られていなかったが，感染リスク増大を鑑みて免疫抑制治療は漸減中止し，DAAのみ継続とした．SVR達成後，蛋白尿改善傾向に転じ，腎機能も改善．HD離脱し，CRに至った．【考察】本症例は経過からHCV関連腎症が疑われたが，HCV感染によるFSGSの報告は稀であり，文献的考察を含めて報告する．

P-019
寛解に難渋した微小変化型ネフローゼ症候群の一例

[1]済生会川口総合病院腎臓内科，[2]東京女子医科大学病院腎臓内科
野村　華那[1]，野並　真弓子[2]，浅谷　朋花[1]，新坂　真広[1]，酒井　敬史[1]，杉浦　尚子[1]，石塚　史乃[1]，杉浦　秀和[1]，雨宮　伸幸[2]，眞部　俊[2]，星野　純一[2]

【症例】18 歳男性【既往歴】なし【現病歴】X 年 6 月より咽頭痛，腰痛，下痢を認めた．1 週間で全身浮腫，10 kg の体重増加を認め，当院に紹介受診した．初診時，Cr 1.32 mg/dL，Alb 1.2 g/dL，UP/Cr 12.65 g/gCr，尿蛋白 4+，Selectivity index 0.24 と急性腎障害と低選択性のネフローゼ症候群を認め，精査加療目的に入院した．PSL 60 mg/日を開始し，3 週間投与したものの，Alb 1.2 g/dL，UP/Cr 5.0 g/gCr と改善乏しく，第 23 日目に腎生検を施行した．糸球体は 29 個，部分硬化糸球体 0 個，硬化糸球体 0 個，半月体 0 個であり，メサンギウム基質の増加やメサンギウム細胞の増多，基底膜肥厚も認めず，免疫染色は陰性であった．電子顕微鏡にて上皮の足突起は大部分で消失を伴っており，微小変化型ネフローゼ症候群（MCD）の診断とした．mPSL 500 mg/日 3 日間，シクロスポリン 100 mg/日，LDL 吸着法 4 回，リツキシマブ 500 mg 2 回投与し，入院 38 病日に UP/Cr 0.64 g/gCr と不完全寛解 I 型まで改善し退院となった．【考察】ステロイド抵抗性ネフローゼ症候群で寛解に難渋した一例を経験した．MCD と primary FSGS は共通の病理学的プロセスで，immune-mediated NS として単一の臨床病態であるとの仮説も提唱されている．MCD としては，治療に難渋したため報告する．

P-020
抗 dsDNA 抗体陽性を伴う一次性巣状分節性糸球体硬化症の一例

[1]日立総合病院，[2]筑波大学医学医療系腎臓内科学
目良　渉[1]，石橋　駿[1]，樋口　智也[1]，中村　真悠子[1]，楠　優香[1]，永井　恵[1]，臼井　丈一[2]

【症例】70 歳男性【主訴】全身浮腫【現病歴】X－2 ヶ月から下腿浮腫を自覚し，近医受診した．sAlb 1.6 g/dL，sCr 0.98 mg/dL であり，経過観察された．その後も改善乏しく，X－11 日に総合病院受診し，sAlb 0.9 g/dL，sCr 1.34 mg/dL，T-Cho 480 mg/dL，尿蛋白 6.0 g/gCr，沈渣赤血球 20-29/HPF であり，ネフローゼ症候群として当院入院した．抗核抗体 Homogeneous 80 倍，Speckled 80 倍であり，抗 ds-DNA 抗体＞400 IU/mL であった．ループス腎炎が疑われたが，他の全身性エリテマトーデスを疑う血球異常，血清学的証拠や腎外臓器病変を認めなかった．X 日から水溶性プレドニゾロン（PSL）60 mg 投与開始した．X＋17 日に経皮的腎生検を行った．病理学的には，有意な沈着を伴わない巣状分節性糸球体硬化症（FSGS）であり，電子顕微鏡ではびまん性の足突起消失を認めた．ループス腎炎を含め，他の二次性 FSGS を示唆する所見はなく，一次性 FSGS と診断して PSL 1 mg/kg/day で治療を開始した．その後は，シクロスポリンを併用しながら PSL を漸減し，治療硬化判定は 1 ヶ月無効，3 ヶ月で不完全寛解 II 型レベルに至った．【考察】抗 ds-DNA 抗体が陽性になった FSGS の一例を経験したので，若干の文献的考察を加えて考察する．

P-021
ステロイド抵抗性ネフローゼ症候群の治療中に心機能低下し肺水腫を起こした一例

獨協医科大学埼玉医療センター
鈴木　沙絵，竹田　徹朗，上田　善彦，河田　隆太郎，千　騫，下山田　博明

23 歳女性　元々健診で異常を指摘されたことはなかった．X 年 11 月 17 日に体温 40 度の咽頭痛を伴う発熱が数日あり，11 月 24 日頃から浮腫が生じるようになり 12 月 1 日当院受診し 12 月 18 日に入院となった．血清 Alb 1.3 g/dL，尿蛋白 12.5 g/gCr で微小変化型ネフローゼ症候群を疑い腎生検を行った．12 月 20 日よりプレドニゾロン 60 mg を開始したが腎不全が進行し，X＋1 年 1 月 2 日にカテーテルを留置して血液透析を施行した．しかし，肺炎の合併と EF 23%で両心不全を起こしたことにより，1 月 4 日に呼吸状態悪化し ICU 入室後挿管管理となった．酸素化の改善に伴い心不全が改善したため 1 月 7 日に抜管し，その後も透析による除水を進めた．蛋白尿はステロイド抵抗性であり 4 週後の 1 月 17 日にシクロスポリン 150 mg を開始した．徐々に蛋白尿は減少し反応良好で 18 日目に不完全寛解 1 型に至ったため 2 月 7 日に退院した．【考察】本症例は低 Alb 血症による有効循環血漿量低下に対する RA 系の亢進が細胞外液過剰を引き起こし，腎実質性浮腫による糸球体濾過率低下や腎漿流量低下が AKI をもたらした．さらに，AKI は RA 系や交感神経系の更なる活性化をもたらし静脈うっ血による前負荷増加と併せて心腎連関 type 3 の病態を引き起こし，急激な EF 低下による肺水腫をもたらしたと考えられる．

P-022
長期レボフロキサシン内服により反復性肝嚢胞感染を制御し TAVI 施行に至った ADPKD 透析患者の一例

東京都立大久保病院腎臓内科
増田　栄里子，齊藤　航貴，伊藤　和輝，原　将人，石渡　亜由美，川西　智子，小川　俊江，阿部　恭知

【症例】79 歳女性【既往歴】重症大動脈弁狭窄症，発作性心房細動【現病歴】常染色体顕性多発性嚢胞腎（ADPKD）を原疾患とする末期腎不全で X－35 年から維持血液透析を行っている．繰り返す肝嚢胞感染・腎嚢胞感染で X－6 年から複数回入院歴があり，X－2 年からは肝嚢胞感染が頻回で，年に 4 回の入院を要した．毎回シプロフロキサシン，レボフロキサシンの投与で軽快した．X－1 年 6 月に長期抑制目的にセファクロル，ST 合剤の内服を開始したが，直後に感染が再燃して再入院となったため，7 月の退院時からレボフロキサシン長期投与を開始した．以前より重症大動脈弁狭窄症に対して経カテーテル大動脈弁植込み術（TAVI）を推奨されていたものの，嚢胞感染を繰り返しており施行できなかったが，レボフロキサシン内服にて嚢胞感染の制御が得られており，X 年 2 月に TAVI を施行された．3 月には発作性心房細動に対するカテーテルアブレーションも施行された．透析中の血圧は安定し，本人の全身状態も改善した．【考察】ADPKD に伴う肝嚢胞感染は再発しやすく治療に難渋することも多い．本症例ではレボフロキサシンによる長期感染抑制が有効であった．文献的考察を加えて報告する．

P-023
菌血症と偽膜性腸炎を繰り返し治療に難渋した長期血液透析患者の一例

富士吉田市立病院
廣瀬　真，宮下　和久

【症例】61 歳女性．慢性糸球体腎炎による慢性腎不全のため X－34 年 4 月腹膜透析導入されたが，腹膜炎を繰り返し X－30 年 8 月に血液透析に移行．アトピー性皮膚炎等のため長年皮膚科に通院しステロイドを外用していた．X 年 7 月尿路感染症に対し抗生剤内服後より腹痛・下痢が出現．偽膜性腸炎と診断しバンコマイシン（VCM）内服開始．その後も下痢が遷延し 8 月 13 日より FDX の内服を開始．8 月 16 日禁食とし CV カテーテルを挿入．8 月 19 日敗血症性ショックとなり血液培養より黄色ブドウ球菌を検出．カテーテル関連感染症（CRBSI）を疑い CV カテーテルを抜去し，メロペネムを投与し CRBSI は改善．8 月 26 日 PICC を挿入したが，再び偽膜性腸炎の再燃を認め，VCM 内服を再開．9 月 4 日 40.5℃の発熱あり血液培養よりブドウ球菌を検出し，9 月 5 日 PICC を抜去．VCM 点滴静注＋VCM 内服で加療し便性は改善．9 月 17 日再び 39.5℃の発熱を認め 9 月 20 日の血液培養より緑膿菌・肺炎球菌が検出され，メロペネムを開始した後に偽膜性腸炎が再燃し VCM 内服を再開．その後全身状態が悪化し 9 月 27 日永眠．【考察】菌血症と偽膜性腸炎を繰り返し治療に難渋した長期血液透析患者の一例を経験したので報告する．

P-024
生前に粟粒結核の診断に至らなかった血液透析患者の一剖検例

東京共済病院
渡辺　麗子，小山　紗佑実，松浦　喜明，大井　克征

86 歳女性，糖尿病性腎症による慢性腎臓病に対し 20XX 年 12 月に血液透析を導入した．20XX＋2 年 5 月に数日前からの食思不振や倦怠感，当日の頻回嘔吐を主訴に当院を受診した．胸部 CT でわずかな粒状影を認めたが呼吸器症状はなく，胃腸炎の診断で当科入院した．入院 6 日目に発熱し，広域抗菌薬で加療したが呼吸状態が悪化し意識混濁が出現した．CT では両肺のすりガラス状陰影と多発新規脳梗塞を認め，血液検査で汎血球減少，LDH，フェリチン，sIL-2R 高値を認めた．結核菌特異的インターフェロン γ 遊離試験（IGRA）は陰性であった．血液培養検査は陰性で，検査所見から血管内リンパ腫を疑った．骨髄生検では Ziel-Neelsen 染色陰性の非乾酪性類上皮肉芽種を認めた．上部消化管精査では多発胃潰瘍，眼底検査で網膜血管炎を認め，感染症の存在が示唆されたが，消化管組織生検と皮膚生検では有意な所見は得られなかった．抗ウィルス薬，抗真菌薬を追加し，増悪する肺病変に対しステロイド治療を行うも奏功せず，気管支鏡検査を予定したが施行前の入院 24 日目に永眠した．剖検で粟粒結核の診断となり，生前に提出した喀痰からも結核菌 PCR の陽性が判明した．各種検査で結核の所見を認めず診断に難渋し，後の PCR 陽性判明と剖検で粟粒結核の診断に至った血液透析患者の症例を経験したため報告する．

P−025
コレステロール結晶塞栓症による blue toe syndrome に対しレオカーナが有効であった一例

[1]みはま病院腎臓内科，[2]みはま病院泌尿器科，[3]東京ベイ・浦安市川医療センター腎臓・内分泌・糖尿病内科
福田　亜純[1]，鬼塚　史朗[2]，リチャード　恵子[2]，宮富　良穂[2]，鈴木　利彦[3]，正井　基之[2]

【症例】82 歳男性．腎硬化症による末期腎不全に対し X−1 年 6 月より血液透析導入，以後週 3 回の維持透析を施行．既往に両側内頸動脈ステント留置術，右腎動脈ステント留置術，2 回の PCI 歴あり．X−1 年 9 月より両足趾の色調不良・しびれが出現．同年 11 月，疼痛増悪に加え blue toe syndrome を呈し他院循環器内科を受診．ABI は右 1.13，左 0.83 と左で軽度低下を認めたが，造影 CT で下肢動脈に有意狭窄を認めず，下行大動脈の粥状変化，好酸球増多（2,150/μL），blue toe syndrome の所見より，包括的高度慢性下肢虚血ではなくコレステロール結晶塞栓症（CCE）と診断．心血管イベントリスクが高く，皮膚所見が足趾に限局していたことからステロイドは投与せず，微小循環改善を目的としてレオカーナを施行した．X−1 年 12 月より他院で開始し，X 年 1 月当院へ転院．計 22 回施行し，陥入爪に伴う右母趾潰瘍および blue toe syndrome は改善し，再発なく経過良好．【考察】CCE はコレステリン結晶による塞栓を契機とした炎症反応と微小循環障害により発症し確立した根治療法はない．blue toe syndrome を契機に診断された CCE に対しレオカーナが治療選択肢となり得る可能性が示唆されたため報告する．

P−026
壊疽切断肢の病理組織学的所見からコレステロール塞栓症による blue toe 症候群と診断し得た一例

[1]古河赤十字病院腎・高血圧科，[2]自治医科大学附属さいたま医療センター腎臓内科，[3]自治医科大学腎臓内科学部門
岡本　祥果[1]，渡邊　祐作[2]，野中　宏晃[1]，宮澤　晴久[2]，伊藤　聖学[2]，本間　寿美子[1]，森下　義幸[3]，浅野　泰[1]，大河原　晋[2]

【症例】83 歳，男性．【経過】X−2 年に糖尿病性腎症を背景とした慢性腎臓病に対して，血液透析を導入した．X−1 年 9 月頃より両第 5 趾潰瘍が出現し，その後疼痛を認めた．足関節上腕血圧比は正常で，足背動脈も触知良好であったが，好酸球上昇を伴っていたことからコレステロール塞栓症による blue toe 症候群が疑われたが，皮膚生検は疼痛のため困難であった．両第 5 趾は壊死に至り，X−1 年 11 月に両第 5 趾切断術を施行した．病理組織学的所見からコレステロール塞栓症による blue toe 症候群と診断した．切断後は疼痛改善を認めていたが，X 年 1 月に右第 1 趾潰瘍および好酸球増多を認め，プレドニゾロン 20 mg/日を開始した．症状は改善傾向であり，PSL は漸減中である．【考察】壊疽切断肢の病理組織学的所見からコレステロール塞栓症による blue toe 症候群と診断し得た一例を経験した．透析患者における下肢の末梢循環障害では本疾患も念頭に置く必要があり，文献的考察を加え報告する．

P−027
血液透析患者のフレイル

恵仁会三愛病院
吉川　香廉

【背景】当科外来の保存期 CKD 患者は高齢化しており身体活動度の低下が目立つ．透析療法はフレイルサイクルに入る引き金になるとされ，透析導入平均年齢が高齢化した現在フレイル患者の増加が予測される．【目的】当院血液透析患者のうち介護認定者はフレイルの可能性が高いと仮定し，介護認定者の全体像を把握する．【方法】介護認定の有無別に患者背景や栄養状態について比較した．栄養状態は NRI-JH スコアを用いて評価した．【結果】介護認定患者は 28.8％であった．介護認定者は，高齢の女性，過去 1 年以内の入院歴，脳血管障害の既往，骨折歴，慢性感染症，認知症の割合が高かった．介護認定のない患者のうち，NRI-JH スコアで High risk および Medium risk の低栄養状態は 16 人（3.6％）であった．【考察】介護認定患者はフレイル発症のリスクを有しており，介護申請を考慮する明確な機会があったと推測された．一方で，介護認定のない患者で低栄養状態の 16 人はフレイル発症のリスクがあり安全な透析通院に向けて積極的なフレイルの評価と対策が望まれる．

P−028
テリパラチド投与中に高度低リン血症を呈した血液透析患者の一例

湘南鎌倉総合病院腎臓病総合医療センター
加藤　惇，塚原　知樹，日髙　寿美，小林　修三

【背景】テリパラチドは近位尿細管でのリン再吸収抑制や骨形成促進作用により低リン血症をきたしうるが，一過性かつ軽度なことが多い．【症例】原因不明のネフローゼ症候群による慢性腎臓病を有する 89 歳男性．X−1 年 7 月の椎体圧迫骨折後にテリパラチドが開始され，その際の血清リン値は 4.6 mg/dL であった．同年 8 月に食思不振をきたし尿毒症として血液透析を導入したが，残腎機能あり週 2 回透析としていた．以降も食思不振が遷延し，低リン血症が徐々に進行．X 年 4 月，透析前の血清リン値 0.9 mg/dL の著明な低リン血症のため入院した．蓄尿で尿中リン排泄量は 0.0 mg/日と著減し．iPTH は 11 pg/mL，骨型 ALP・TRACP-5b は高値，FGF 23 と 25(OH)ビタミン D は正常範囲内であった．4 日間の点滴によるリン 310 mg/日補充，テリパラチドと制酸薬の中止，透析離脱を行い，入院 10 日目に血清リン値 3.0 mg/dL に改善した．【考察】本例では低リン血症の原因として低栄養や制酸薬内服を背景としたリン摂取不足および腸管リン吸収低下が主因と考えられた．加えて，テリパラチドによる骨形成促進に伴うリン需要増大や血液透析によるリン除去も関与した可能性がある．尿中リン排泄は高度に抑制されており，腎でのリン保持機構で代償しきれない病態が示唆された．本例では現時点でテリパラチドの再開は考えていない．

P−029
間質性腎炎が主体であった顕微鏡的多発血管炎の一例

[1]川崎幸病院腎臓内科，[2]杏林大学医学部付属杉並病院病理診断科
小松　弘明[1]，佐野　瑞樹[1]，山口　哲朗[1]，横山　祐輔[1]，大城　賢太郎[1]，磯村　杏耶[2]，小向　大輔[1]

【症例】70 代，男性．毎年健診を受診しており X−1 年 10 月には Cre 0.84 mg/dL であった．X 年 9 月から頭痛，後頸部痛，右上肢の痺れが出現して近医を受診したが頭部 MRI で異常なく対症療法となった．10 月から全身倦怠感，食思不振，両下肢の痺れも出現した．近医にて Cre 1.65 mg/dL，Hb 8.2 g/dL，CRP 10.9 mg/dL と腎機能障害，貧血，炎症反応を指摘された．上部消化管内視鏡検査では明らかな出血源なく，CTRX を投与されたが改善なかった．体動困難のため当院搬送となり，Cre 2.7 mg/dL，蛋白尿 4.6 g/gCr と腎障害，蛋白尿あり当科入院した．入院後に MPO-ANCA 1495 IU/mL と判明し顕微鏡的多発血管炎の診断でステロイドパルス，リツキシマブ，血漿交換による寛解導入治療を開始した．自覚症状は改善，Cre 2.2 mg/dL まで改善した．腎生検では中等度の尿細管萎縮，間質線維増生および炎症細胞浸潤を認め間質性障害が主体であった．アバコパン併用下で PSL 15 mg まで減量，自宅退院とした．【考察】ANCA 関連血管炎は一般的に pauci-immune 型糸球体腎炎を呈するとされ糸球体病変を伴わず間質性腎炎主体の報告は限られる．本症例ではグルココルチコイド，血漿交換，リツキシマブにより寛解導入治療を行った症例であり文献的考察を加えて報告する．

P−030
全身性強皮症の経過中に ANCA 関連腎炎を発症した 1 例

地域医療機能推進機構北海道病院腎・膠原病センター
志田　玄貴，津田　敏和，工藤　孝司，山本　準也

【症例】61 歳，男性．X−8 年にレイノー現象，X−7 年に手指に皮膚硬化が出現し，間質性肺炎を認め，特異抗体は認めなかったものの，皮膚硬化が進行し，びまん皮膚硬化型全身性強皮症と診断された．X−6 年に通常間質性肺炎パターンでの間質性肺炎の進行があり，PSL 30 mg/day とシクロホスファミド間歇静注療法で治療され，間質性肺炎には奏功し，PSL は漸減・中止された．X 年 9 月より発熱，咳嗽が継続し，抗生剤に不応のため，10 月に入院した．肺に器質化肺炎パターンでの増悪があったことから，PSL 30 mg/day で治療され，解熱は得られたものの，CRP 高値が持続した．両足関節の背屈困難が出現し，顕微鏡的血尿の出現とともに，初回治療時には陰性であった MPO-ANCA が 118.0 IU/mL と陽性となっていたため，腎生検を施行した．細胞性半月体の形成を認め臨床経過と合わせ ANCA 関連腎炎と診断した．ステロイドパルス，シクロホスファミド間歇静注療法，アバコパンを追加し，寛解となり，X+2 年で再燃は認めていない．【考察】全身性強皮症の経過中に ANCA 関連血管炎が合併した症例は稀である．MPO-ANCA が陽転化し，腎生検によって示されたことから貴重な症例であり報告する．

P-031
急性心不全を契機に診断された顕微鏡的多発血管炎の１例

[1]自治医科大学内科学講座腎臓内科学部門，[2]芳賀赤十字病院腎臓内科
菅野　琳子[1]，湯山　康介[1]，中田　翔太[1]，大江　一帆[1]，三澤　響平[2]，西畑　淳也[1]，平井　啓之[1]，増田　貴博[1]，森下　義幸[1]

慢性腎臓病（Cr 1.4 mg/dL）と高血圧症で近医に通院中の 87 歳女性．1 カ月前から呼吸困難を自覚し，徐々に増悪したため前医を受診した．SpO_2 88%（O_2 10 L/min）と低酸素血症を認め，気管挿管後に当院に転院搬送された．CT で肺水腫を，心エコー図で EF 40%と低下を認め急性心不全として利尿薬，強心薬を開始した．呼吸状態は改善し第 4 病日に抜管した．また入院時に急性腎障害（Cr 4.05 mg/dL）を認め，改善傾向ながら Cr 3 mg/dL 台で遷延した．非糸球体型の潜血尿（5-9/HPF），蛋白尿（1.3 g/gCr），高 CRP 血症（4.97 mg/dL）を認めた．MPO-ANCA 67 U/mL と強陽性で，ANCA 関連腎炎による急速進行性糸球体腎炎を疑い，メチルプレドニゾロン 500 mg/日のステロイドパルス療法を第15病日に施行した．後療法としてプレドニゾロン 30 mg を投与し，またアバコパン 60 mg も追加した．第 26 病日に腎生検を行い，管外細胞増生を伴う糸球体と，動脈の弾性繊維の断裂を認めた．蛍光抗体法では免疫沈着物は乏しく ANCA 関連腎炎と合致する所見だった．リツキシマブ 500 mg を 2 回投与した．腎機能は改善し（Cr 1.7 mg/dL），ANCA の力価も低下した（MPO-ANCA 27 U/mL）ため第 42 病日に退院した．急性心不全を契機に診断された顕微鏡的多発血管炎の稀な症例を報告する．

P-032
ステロイド単独投与にて透析離脱可能になった ANCA 関連腎炎

[1]市立旭川病院腎高血圧内科，[2]旭川医科大学腎臓内科
藤野　貴行[1]，三浦　紗瑛子[1]，山田　一紀[1]，池田　みのり[1]，倉麻里香[1]，北　俊太郎[1]，中川　直樹[2]

【症例】56 歳男性．N－3 年より間質性肺炎の疑いで呼吸器内科に半年毎に通院していた．N 年 4 月 25 日は Cre 0.85 mg/dL であった．N 年 5 月中旬から倦怠感・微熱，6 月には喘息発作，6 月 9 日前医呼吸器科を受診，CRP 18.17 mg/dL，BUN 76.1 mg/dL，Cre 8.56 mg/dL と急性腎障害で N 年 6 月 9 日入院した．MPO-ANCA 43.2 U/ml，腎生検では顕微鏡的多発血管炎の所見．臨床的重症度Grade 3 と考えられた．ステロイドミニパルス療法を施行したが，改善を認めず，N 年 6 月 16 日より血液透析を開始し，以後週 3 回の血液透析を継続．N 年 7 月 3 日の MPO-ANCA は 3.3 U/ml と陰転化．プレドニンは 12.5 mg/日内服を継続．N 年 10 月 20 日 Cre 3.14 mg/dL と腎機能の改善を認め，11 月 5 日に再腎生検の所見では，尿細管障害の改善・再生，炎症細胞浸潤・半月体の改善を認めた．N 年 12 月 15 日を最終透析としている．N＋1 年 4 月の時点では sCre 3.0 mg/dl で経過している．【考察】特に高度腎機能低下症例では強力な免疫抑制療法に伴う感染症による有害事象も多い．離脱までの透析期間の報告では，3 カ月程度が多く，一定の期間を要する．本症例のように低用量のステロイド治療に良好に反応し腎機能の回復をもたらす頻度は低いが，本症例の要因について検討を行う．

P-033
顕微鏡的多発血管炎に出血性脳梗塞を合併した一例

NTT 東日本関東病院
佐藤　大，吉野　大樹，並河　明雄，古殿　孝高，渋谷　祐子

【症例】79 歳女性【主訴】倦怠感【病歴・経過】前医で MPO-ANCA 高値（243 U/mL）と急速進行性糸球体腎炎を認め，顕微鏡的多発血管炎（MPA）と診断し，PSL 40 mg の開始となった．腎機能増悪（Cre 4.03 mg/dL）のため当院へ転院し，血液透析開始，アバコパン，リツキシマブを追加した．第 12 病日に意識障害と右片麻痺が出現し，出血性脳梗塞で緊急開頭血腫除去術を施行した．精査にて卵円孔開存（PFO）を認め，奇異性脳塞栓症の診断で抗凝固療法を開始した．重度の運動性失語，嚥下障害で経管栄養，不随意運動で体幹抑制，加えて ST 合剤による薬剤性過敏症症候群（DRESS）も合併し，予後は極めて不良と考えられたが，集学的な加療により第 102 病日に血液透析を離脱（PSL 3 mg，MPO-ANCA（－）），経口摂取および自力歩行が可能となり，リハビリテーション目的で転院可能となった．【考察】ANCA 関連血管炎における脳卒中リスクは診断後 6 ヶ月以内の急性期に最大であり（Tabakovic ら，2023），また高血小板血症が独立した予測因子とされ，炎症に伴う凝固亢進が重視されている．本例も診断直後の発症であり，PFO を介した塞栓機序に加え，血管炎に伴う血管壁の脆弱性が複合的に関与したと考えられた．【結語】MPA 急性期は脳卒中リスクが高く重症化し得るが，強力な免疫抑制療法と多職種連携により良好な機能予後が期待できる．

P-034
血漿交換療法とリツキシマブの併用により寛解導入を行った重症顕微鏡的多発血管炎の一例

[1]平塚共済病院腎臓内科，[2]杏林大学医学部附属病院病理部・病理診断科
神尾　友彬[1]，西村　悠[1]，田中　祐樹[1]，宮崎　貴規[1]，平井　俊行[1]，西田　秀範[1]，長濱　清隆[2]

【症例】80 代男性【臨床経過】1 ヶ月前より倦怠感・血痰が出現し前医受診時に腎機能障害（Cr 1.59 mg/dL），尿潜血・蛋白を指摘され X 月に当科紹介となった．初診時 Cr 2.11 mg/dL，CRP 4.97 mg/dL，MPO-ANCA 101 U/mL，尿赤血球 100/HF 以上・尿蛋白 1.00 g/日を認め，胸部 CT で両肺下葉のすりガラス影を認めた．急速進行性糸球体腎炎・肺胞出血を伴う重症顕微鏡的多発血管炎（MPA）と診断しステロイドパルス後，第 3 病日より血漿交換療法（PE）を計 3 回，第 4 病日よりリツキシマブ（RTX）を計 4 回施行した．腎生検では 27 個の糸球体中 6 個に半月体形成，3 個に全節性硬化，係蹄壊死を認め，MPA の診断を支持するものであった．肺病変・血痰は速やかに改善し，Cr は 2.56 mg/dL をピークに 2.2 mg/dL 程度まで回復し尿所見も改善し第 32 病日に退院した．【考察】近年重症 ANCA 関連血管炎に対する PE が死亡・末期腎不全を抑制しないことが示され，ガイドラインでも推奨度が低下している．しかし本症例のように肺胞出血を合併した重症例では，PE による自己抗体の迅速除去が急性期の病態制御に寄与した可能性がある．肺胞出血合併例への PE 有効性は十分に検証されておらず，重症度・病態に応じた個別判断が重要と考えられた．

P-035
デュルバルマブによる肺癌治療中に MPO-ANCA 陽性半月体形成性糸球体腎炎を来した一例

[1]都立駒込病院，[2]東京都立駒込病院呼吸器内科，[3]東京都立駒込病院病理科
池下　佳秀[1]，巻口　遥翔[1]，柳川　英輝[1]，田中　啓之[1]，岸野　圭冴[2]，渡邊　景明[2]，櫻井　奈津子[3]，堂本　裕加子[3]

【症例】76 歳男性．小細胞肺癌 Stage IVB で 1 年 3 カ月前よりカルボプラチン，エトポシド，デュルバルマブ（Durva）療法開始となり，1 年前より Durva 単剤で維持療法が行われていた．今回 1 カ月持続する 38-39℃の発熱や倦怠感を認め，CRP 13-16 mg/dL の範囲で高値となったが熱源精査としての造影 CT で原因を指摘できず，抗菌薬開始後も症状やデータは改善しなかった．Cre 0.7-0.8 mg/dL と変化なかったが，尿蛋白 2.49 g/gCre，尿潜血 3＋であり，免疫チェックポイント阻害薬による免疫関連有害事象（irAE）の尿細管間質性腎炎が疑われ，PSL 30 mg/day が開始された．追加検査で MPO-ANCA＞300 U/μL を認め，血管炎を疑い腎生検を行った．尿細管間質性腎炎の所見は認めず，5/14 個の糸球体に細胞性半月体を認めた．PSL 60 mg/day に増量し，炎症反応は陰性化，MPO-ANCA も低下傾向を示している．【結語】腎機能障害を認めていない場合でも半月体形成性腎炎を呈している可能性があり，本症例のように発熱や尿所見異常，ANCA 陽性症例は腎生検を検討してもよいと考える．また irAE としての血管炎はまれであり，さらに抗 PD-L1 抗体である Durva 療法後に MPO-ANCA 陽性半月体形成性糸球体腎炎を呈した報告は認めず，貴重な一例であり報告する．

P-036
NDB オープンデータを用いた高尿酸血症治療薬の処方動向と後発医薬品使用割合の長期推移

[1]社会医療法人誠光会淡海医療センター薬剤部，[2]崇城大学薬学部
三宅　健文[1]，橋本　麻衣[2]，門脇　大介[2]

本研究は，NDB オープンデータ（2014-2023 年度）を用い，日本における高尿酸血症治療薬の処方動向を記述疫学的に解析した．処方数量は Defined Daily Dose（DDD）で標準化し，segmented regression により構造的変化点を同定した．処方数量は全体として増加したが，2017 年度以降は増加速度が鈍化した．薬剤別ではフェブキソスタットが増加を牽引した一方，アロプリノールおよびベンズブロマロンは減少傾向を示した．後発医薬品使用割合は 2021 年度以降に急増し，薬剤費は 2020 年度を境に増加から減少へ転じた．特にフェブキソスタットにおける後発医薬品導入が薬剤費減少に大きく寄与したと考えられる．本研究は，高尿酸血症治療薬の処方構造が薬剤導入および制度的要因により段階的に変化してきたことを全国規模で示した．

P-037
免疫チェックポイント阻害薬（ICI）治療中に急速進行性糸球体腎炎（RPGN）を発症した一例

[1]焼津市立総合病院腎臓内科，[2]焼津市立総合病院泌尿器科，[3]東京大学医学部附属病院腎臓内科
佐藤　公紀[1]，八木　櫻子[3]，松本　明彦[2]，今村　洋介[1]，板谷　三紀子[1]，大浦　正晴[1]，関　常司[1]

【背景】ICI は多様な免疫関連有害事象を引き起こすが，腎障害の多くは急性間質性腎炎（AIN）であり，RPGN は稀である．【症例】81 歳男性．尿路上皮癌多発肺転移に対してペンブロリズマブ治療中，Cr 1.49 mg/dl，UP3＋，UOB1-4/HPF から Cr 4.49 mg/dl，UP2-3＋，UOB100 以上/HPF と腎障害と血尿を認めた．感染関連腎炎や AIN を疑い，ステロイドパルス・後療法を行ったが，Cr 7.59 mg/dl と RPGN が進行し腎生検を施行した．半月体形成性糸球体腎炎及び抗 GBM 抗体陽性から抗糸球体基底膜腎炎と診断した．血漿交換とリツキシマブを併用したが，両側血胸による出血性ショックで心停止となった．蘇生したが，蘇生後脳症のため死亡退院となった．【考察】本症例は ICI による免疫寛容破綻に伴う抗 GBM 抗体産生が関与した可能性がある．診断遅延は予後不良に直結するため，ICI 投与中の経過であっても，RPGN を呈し，ステロイド抵抗性となる場合には糸球体疾患を早期に鑑別する必要がある．また，集学的治療が必要となる一方で，出血等の合併症リスク管理も重要である．【結語】ICI 投与中の腎障害では AIN を呈することが多いが，治療抵抗性の進行性腎障害を認める場合，早期の腎生検を検討すべきである．

P-038
ジルチアゼム過量服薬後に AKI を来したが透析を回避し得た 1 例

昭和医科大学横浜市北部病院内科
深澤　巧，山本　真寛，伊藤　英利，緒方　浩顕

【症例】39 歳女性．冠攣縮性狭心症に対して内服していたジルチアゼム塩酸塩 100 mg を 38 錠，過量服薬後に家人に発見され，当院へ救急搬送された．BP 82/46 mmHg，HR 64/分，ECG では心房細動を認めたが明らかな虚血性変化はなかった．血液検査では UN 14.1 mg/dL，Cr 1.2 mg/dL，K 3.6 mEq/L，Ca 9.2 mg/dL，pH 7.4，pO2 73.9 mmHg，pCO2 26.5 mmHg，HCO3- 20.9 mmol/L，乳酸 1.4 mmol/L であった．Ca 拮抗薬中毒による循環不全と判断し，ノルアドレナリン，グルコン酸 Ca，グルカゴンおよび静注用脂肪乳剤を投与したところ，循環動態は安定した．第 2 病日に血清 Ca は 14.7 mg/dL まで上昇したが，その後正常化した．一方，腎機能は徐々に悪化し，第 6 病日には Cr 7.8 mg/dL まで上昇した．エコー上，腎臓，尿路の形態的な異常は認めず，AKI の原因として循環不全に伴う虚血性急性尿細管障害や，高 Ca 血症が考えられた．自尿は 2 L/日以上保たれ，電解質異常・代謝性アシドーシスは軽度であったため，血液透析は施行しなかった．その後，腎機能は改善し第 22 病日に退院した．【結語】Ca 拮抗薬中毒では低血圧や徐脈性不整脈が遷延し，循環安定化後も腎機能障害が進行する可能性があり，慎重な経過観察が重要である．

P-039
レオカーナ施行時の血圧低下にナファモスタットメシル酸塩が有効であった 1 例

[1]三菱神戸病院腎臓内科，[2]兵庫医科大学循環器・腎透析内科学
柿田　直人[1]，蓮池　由起子[2]

【背景】包括的高度慢性下肢虚血に対するレオカーナの有効性が多く報告されているが，施行中の血圧低下の懸念があり，最も注意を要する．【症例・経過】80 歳代男性，原疾患が糖尿病の血液透析患者．血行再建不適応の難治性の右踵部潰瘍に対して，レオカーナ治療が開始となる．初回はヘパリンを使用し，開始 10 分後にショックバイタルとなったため，緊急回収となった．2 回目はナファモスタットメシル酸塩（NM）に変更したところ，血圧低下を認めなかった．以降の計 7 回は問題なく施行でき，潰瘍は治癒に至った．【考察】NM はカリクレインの作用を阻害することで，血管拡張作用のあるブラジキニン（BK）産生を抑制する．本症例は NM 使用で血圧が安定したため，BK 産生に伴う血圧低下であったと推測された．レオカーナ施行時の NM 使用は BK を介した血圧低下症例には有効であるが，NM によるアレルギーや回路凝固も報告されており，状況に応じた抗凝固薬の選択が重要である．また，本症例は以前に使用したリポソーバーでは著明な血圧低下を認めなかったため，両吸着器の血圧変動に関する更なる検討が必要である．レオカーナとリポソーバーを使用した治療の明確な違いについては不明な点が多く，詳細な作用機序やエビデンスの蓄積が望まれる．

P-040
Acute on chronic のリチウム中毒による小脳性運動失調が残遺した症例

沖縄県立中部病院
岩橋　紗良，伊是名　純弥，芝池　庸仁，照屋　周造，耒田　善彦

【症例】48 歳男性．双極性障害のため炭酸リチウムを長期にわたり内服していた．X－20 日に COVID-19 感染により食事摂取量が減少し，X－1 日より意識障害を来したため救命救急センターを受診した．来院時の意識レベルは GCS E4V2M5 であった．血液検査で腎機能障害およびアニオンギャップ低値を認め，血中リチウム濃度は 5.43 mEq/L と高値であった．食事摂取不良の間，炭酸リチウムの服薬を遵守した結果による Acute on chronic のリチウム中毒を考えた．入院 1 日目より 7 日間連日の血液透析を行い血中リチウム濃度の低下を認め，意識レベルは改善した．しかし，失調性構音障害・企図振戦・測定障害などの小脳性運動失調が残存し，退院後すぐの社会復帰は困難であり，リハビリテーション目的に転院した．【考察】リチウムは分子量が小さく，血中で蛋白と結合しないため透析で除去されやすい．よって，リチウム中毒に対する血液透析は有効とされる．しかし，慢性的に投与されたリチウムは細胞内シグナル伝達経路に影響を及ぼしているとされており，すでに起こった細胞障害による症状はリチウムの血中濃度低下後も遷延する場合や，不可逆的となる可能性がある．今回，リチウム中毒による意識障害を来し血液透析を施行したが，小脳性運動失調が残遺した症例を経験したので報告する．

P-041
DPP4 阻害薬投与後に類天疱瘡を合併した透析患者の 2 例

[1]大森赤十字病院，[2]横浜市立大学医学部循環器・腎臓・高血圧内科学，[3]横浜市立大学附属市民総合医療センター
河合　理花[1]，小林　大河[1]，北地　大祐[1]，澁谷　研[1]，涌井　広道[2]，平和　伸仁[3]，田村　功一[2]

【症例 1】67 歳男性．慢性腎臓病 G5D の患者である．202X 年 1 月からの発熱にて入院．グラフト感染に伴う感染性心内膜炎の診断にて長期間にわたる抗菌薬投与が開始された．3 月初めから掻痒感，好酸球増多がみられ発疹が全身に発疹がみられた．抗菌薬投与に伴う薬疹と考えられたが，抗 BP 180 抗体が 18.6 U/mL（正：8）と高値であり，テネリグリプチンを内服していたため同剤による水疱性類天疱瘡と考え中止した．皮膚所見は改善し，心内膜炎治療終了まで抗菌薬を継続することも可能であった．【症例 2】90 歳男性．慢性腎臓病 G5D の患者である．202Y 年の 12 月から小水疱を伴う紅斑が四肢，体幹に出現した．生検を施行した結果，HE 染色にて水疱蓋の脱落した所見を認め，抗 BP 180 抗体は 3.4 であった（感度は 70％の報告）．病理所見からは水疱性類天疱瘡と考えテネリグリプチンを内服していたため同剤を中止した．皮膚所見は改善してきた．【考察】腎不全患者は尿毒素や Ca，P 代謝などの影響，皮膚乾燥など様々な要因で掻痒感やそれに伴う皮疹を来すことがある．多角的な視点から腎不全患者の皮疹を評価することにより原因を確定し，治療に結びつけることが重要であると再考された．

P-042
ベバシズマブの副作用である尿蛋白により休薬を余儀なくされた膠芽腫の 12 歳男児例

松戸市立総合医療センター小児医療センター小児科
篠塚　俊介，南　裕佳

【背景】血管内皮増殖因子を標的としたベバシズマブ（BEV）は，小児例において生存期間の有意な延長は示されていないが，QOL の維持や無増悪生存期間の延長を期待して使用される．一方で代表的な副作用として蛋白尿が知られている．【症例】出生歴，既往歴に特記ない 12 歳の男児．右下肢の不全麻痺，頭痛，意識障害を主訴に診断された脳腫瘍に対する救命措置として，当院小児脳神経外科で開頭摘出術を実施した．病理は膠芽腫の診断で，放射線，テモゾロミド，BEV による治療を開始した．治療開始約半年後から蛋白尿が出現し精査加療目的に当科紹介となった．原病を考慮し腎生検は実施しなかったが，諸検査から BEV による副作用と判断した．BEV の休薬を避けるためリシノプリルやアルダクトンを追加し，蛋白尿は軽度減少したが断続的な BEV の休薬を余儀なくされた．その後，原病の進行に伴う ADL の低下がみられ脳浮腫改善目的にデキサメタゾンを開始し，尿蛋白は大きく減少した．BEV の休薬は回避できたが，原病の進行は加速度的に進行し在宅終末期医療へと移行した．【考察】BEV による尿蛋白に対してはステロイドが最も効果的であった．BEV 誘発性蛋白尿の管理戦略について「がん薬物療法時の腎障害診療ガイドライン 2022」をはじめ文献的考察を加え検討する．

P-043
セマグルチドの開始後に生じた尿細管間質性腎炎の一例

仙台赤十字病院腎臓内科
小山　千佳，真多　一壽，古川　暁子，杉本　理絵

【症例】55 歳 男性【現病歴】糖尿病と診断され，かかりつけ医にて X－2 年 6 月より SGLT-2 阻害薬であるトホグリフロジン 20 mg を処方された．その後，尿路感染症にて同薬剤は中止され，X－1 年 3 月にセマグルチド 3 mg が開始された．セマグルチド 14 mg まで増量したが，トホグリフロジン中止後も尿糖陽性で経過したことから 12 月 5 日に当科初診となった．初診時，Cre 1.28 mg/dL，eGFR 46.8 ml/min/1.73 m2 と腎機能障害を認め，UP 0.43 g/gCre，RBC なし，血糖 105 mg/dL，尿糖 3＋，血清 P 2.4 mg/dL であった．血糖値正常・尿糖陽性であり，電解質異常と腎機能障害も伴ったため尿細管間質障害を疑い X 年 3 月 4 日に腎生検を実施した．腎病理組織では，広範囲に尿細管間質へのリンパ球を主体とした炎症細胞浸潤と間質の増生を認めた．血液検査では自己抗体は陰性であり，IgG・IgG4 の上昇はなかった．セマグルチド開始後に腎機能障害を生じており，同薬剤に起因した尿細管間質性腎炎の可能性が考えられた．診断後，ステロイドによる治療を行っている．【考察】尿細管間質性腎炎は薬剤，感染症，自己免疫疾患などの原因で生じうるが，GLP-1 受容体作動薬の投与後に生じる事例が報告されている．同薬剤は昨今の糖尿病治療薬として重要であり，尿細管間質性腎炎を生じる可能性があることを認識する必要がある．

P-044
血栓性微小血管症を契機に診断された献腎移植後急性抗体関連型拒絶反応の一例

東京慈恵会医科大学腎臓・高血圧内科
田村　健吾，川邊　万佑子，山本　泉，大木　悠太郎，林　綾香，神崎　剛，松本　啓，松尾　七重，上田　裕之，丹野　有道，坪井　伸夫，山本　裕康，横尾　隆

【症例】60 歳女性．腎硬化症を原疾患とする末期腎不全に対し，X 年 3 月に中国で献腎移植を実施した．移植後早期から血清 Cr 2.0 mg/dL 台の腎機能障害が遷延し，肺炎，尿路感染症，CMV 感染症により入退院を繰り返した．X 年 10 月に帰国後，うっ血性心不全で当院入院となった．入院時，Cr 2.41 mg/dL，Hb 7.9 g/dL，血小板 10.7 万/μL，LDH 425 U/L，ハプトグロビン感度以下，破砕赤血球を認め，血栓性微小血管症（TMA）と診断した．移植腎生検では傍尿細管毛細血管炎（ptc2）および C4d 陽性を認め，DSA 陽性のため active antibody-mediated rejection（ABMR）と診断した．組織学的に明らかな TMA 所見は認めなかったが，臨床的に ABMR 関連 TMA と判断し，ステロイドパルス療法，血漿交換，免疫グロブリン大量静注療法を施行した．補体介在性 TMA（aHUS）も鑑別に挙がり遺伝学的検査を実施したが，既知の病的バリアントは認めなかった．【考察】移植後 TMA では ABMR，カルシニューリン阻害薬関連 TMA，aHUS などの鑑別が重要であり，海外移植症例では移植情報が限られる中でも，腎生検が診断および治療方針決定に有用であった．

P-045
左右同時献腎移植により 23 年間の透析を離脱できた 1 例

湘南鎌倉総合病院腎臓病総合医療センター
塚原　知樹，日髙　寿美，田邊　一成，小林　修三

【背景】臓器の質を懸念した見送りは，献腎移植の待期期間が長い一因である．【症例】64 歳女性．慢性糸球体腎炎による末期腎不全のため，X－23 年から腹膜透析，X－12 年から血液透析を受けていた．X 年 11 月，脳死ドナー（40 代，死因は脳血管障害，摘出前日の Cr は 1.62 mg/dl，尿蛋白 2＋，尿潜血 2＋）からの腎移植候補として当初 300 位以下だった本例が 1 位となったため，両腎を左右に一つずつ移植した．0 hr 生検で糸球体は 105 個中 89 個が全節性硬化していた．しかし，術中術後にドナー特異的抗体（DSA）に対する脱感作を行い，術後に空腸穿孔などを合併したにも関わらず，透析は要せず，X＋1 年 1 月に Cr 1.03 mg/dl で退院．X＋1 年 2 月に新規 DSA に対して血漿交換と免疫グロブリンを受けたが，X＋1 年 5 月現在も Cr は 1.06 mg/dl と安定している．【考察】移植腎には糸球体の硬化が多かったが，両腎の使用により約 2 倍の腎機能を提供することができた．この時に移植していなければ，患者は一生透析を離脱できなかった可能性もある．米国のドナー指標である Kidney Donor Profile Index（KDPI，0-100 で低いほど質がよい）によれば，本ドナーは 55 であった．日本版 KDPI があれば，より判断の参考になったであろう．【結語】両腎移植の選択肢が広まることで，より多くの透析患者が移植を受けられる未来が望まれる．

P-046
病診連携により当院併設老人ホームに受け入れ可能となったアシスト PD の症例

[1]戸塚共立透析クリニック，[2]横浜市立大学附属病院腎臓・高血圧内科，[3]戸塚共立ゆかりの里
荒井　典子[1]，小林　竜[2]，涌井　広道[2]，和田　真紀[1]，入澤　信哉[1]，高橋　伸輔[3]，田村　功一[2]

当院は医療介護複合施設の中にある透析クリニックで，介護付き有料老人ホームを併設している．在宅生活が困難になり老人ホームに入居希望の HD 患者を積極的に受け入れてきたが，PD の実績はなかった．近年，透析患者の高齢化や患者視点の療法選択により，アシスト PD の相談が増加した．高齢者施設でアシスト PD を行う場合は看護師が行う必要があり，専門的な知識を持つ職員も少なく，受け入れ困難な場合が多い．当院併設老人ホームでも，PD に対する抵抗感が強かった．そこで，当院と PD 導入病院とで綿密な連携体制を構築し，透析専門知識を有する当院看護師がアシスト PD を実施し，入居生活のなかで判断に迷う場合にも積極的に当院スタッフが介入する体制を整えることで，認知症高齢 PD 入居者の受け入れが可能となった．事前準備や受け入れ前後でのスタッフの意識の変化等を報告し，今後の医療機関間連携による PD 管理の推進に関し考察する．

P-047
腹膜透析患者に生じた Fournier 壊疽の 1 例

社会医療法人社団千葉県勤労者医療協会船橋二和病院
関口　紗千，阪　名月，鈴木　健紀

64 歳，患者は 40 歳から 2 型糖尿病に対してインスリン治療を受け，現在も喫煙している．自己管理不良で糖尿病性腎症から末期腎不全に至り一年前より腹膜透析開始となった．腹膜透析開始後もグリコアルブミンが 30％を超え，コントロールに難渋していた．腹膜透析開始 10 か月目，陰嚢後面を掻破した後，同部の疼痛，腫脹と熱発が出現し，セフトリアキソンナトリウムの点滴を開始．しかし，陰嚢皮膚は急速に腫脹し CT にてガス壊疽の所見を認めたため，デブリドマンを施行．多量の白色排膿を認め，peptostreptococcus anaerobius が検出しされた．セフトリアキソンナトリウムは感受性あったため抗生剤投与を継続した．しかし，4 か月後に再度蓄膿し二回目のデブリドマンにより治癒し得た．Fournier 壊疽は男性の会陰部および外性器に発症する壊死性筋膜炎で早期に集学的治療が行われたとしても死亡率 20％と予後不良である．原因として透析患者における免疫能の低下および糖尿病や喫煙による微小血管障害の関与を考えた．幸い，早期デブリドマンにより救命可能であったが，免疫低下状態の透析患者の管理において，腹膜透析・血液透析にかかわらず重要な疾患であると考えたため報告する．

P-048
Roseomonas mucosa による腹膜透析関連腹膜炎の二例

北彩都病院
及川　まゆみ，北　俊太郎，中尾　汐里，鈴木　彩菜，豊島　經康，植竹　護，和田　篤志

【症例 1】60 歳男性．末期腎不全に対し X－1 年 5 月に腹膜透析（PD）導入．X 年 2 月排液混濁が出現し，PD 排液細胞数 416/μL，CRP 上昇を認め PD 関連腹膜炎と診断した．第 1 病日よりセファゾリン・セフタジジムを開始し，第 9 病日に起因菌が Roseomonas mucosa と判明．両薬剤とも感受性良好で加療継続し治癒した．【症例 2】47 歳男性．Y－1 年に PD 導入．Y 年 8 月に排液混濁が出現し，PD 排液細胞数 783/μL，CRP 高値を認め PD 関連腹膜炎と診断．入院を拒否されたため外来でメロペネム腹腔内投与を行い一時軽快するも再燃．起因菌が R. mucosa 判明後，抗菌薬変更・増量にも反応不良であった．第 123 病日に PD カテーテル抜去し HD へ移行した．【考察】R. mucosa による PD 関連腹膜炎は稀であるが，耐性を示し治療に難渋するとされる．本報告では，抗菌薬治療で治癒した 1 例と，難治性経過から HD 移行となった 1 例を経験した．文献的考察も含め報告する．

P−049
特発性肝嚢胞破裂の発症後に腹水が持続した腹膜透析患者の一例

自治医科大学附属さいたま医療センター腎臓内科
齊藤　博司，森野　諄紀，北野　泰佑，睦好　祐子，宮澤　晴久，伊藤　聖学，大河原　晋

【症例】55 歳男性．腎硬化症を背景とした末期腎不全のため X−10 年に腹膜透析を導入し，以後当院で腹膜透析を継続していた．X−1 年 3 月の腹部単純 CT 検査で肝 S8 領域に長径 160 mm 大の肝嚢胞を指摘されたが，自覚症状はなく経過観察していた．残腎機能低下のため待機的に血液透析へ移行する方針とし，X−1 年 11 月に右前腕内シャント造設術を行っていた．X 年 2 月，腹膜透析排液が突然，暗赤色・血性に変化したため当院を緊急受診した．同日の腹部造影 CT 検査で肝嚢胞皮膜の断裂を認め，肝嚢胞破裂と診断した．翌日より維持血液透析へ移行し，腹膜透析は中止したが，腹膜透析カテーテルを介して 500 mL/日程度の腹水が持続した．その後，1 ヶ月間の経過で，排液性状も血性から淡黄色・透明に変化した．腹水培養や細胞診は陰性であり，画像上も肝嚢胞を除いて腫瘍病変は確認されず，排液される腹水量も含め経過観察中である．【考察】特発性肝嚢胞破裂では，出血や胆汁漏・感染症・悪性所見を認めない場合，保存加療が選択され得る．本症例は腹膜透析カテーテルを有したため，肝嚢胞破裂後の排液の性状も確認可能であった貴重な一例と考え，患者転帰と文献的考察を加えて報告する．

P−050
血性排液が腎嚢胞出血の診断契機となった腹膜透析患者の一例

昭和医科大学医学部内科学講座腎臓内科学部門
鈴木　喬，河守　咲季，片岡　知佳，津端　智，寺戸　成美，加藤　憲，本田　浩一

【症例】55 歳男性【経過】X−20 年に腎生検を施行し，巣状分節性糸球体硬化症と診断された．腎保護療法を受けていたが徐々に腎機能は低下し，X−10 年に腹膜透析（PD）を導入した．約 10 年の経過の後，PD 単独療法では十分な体液・溶質管理が継続できなくなったため，X−1 年 3 月に左前腕内シャントを造設，同年 10 月から血液透析（HD）併用療法に移行した．X 年 1 月，HD 終了後から右側腹部痛を自覚し，翌日の PD にて血性排液を認めたため当院を受診した．造影 CT にて右腎嚢胞出血，同側腎周囲に広範囲な後腹膜血腫を認めたため，腹膜安静目的に PD を休止し HD 単独での管理を行った．CT による経過観察では，腎嚢胞出血の悪化はないことが確認できたため，第 21 病日に PD 液による腹腔内洗浄を開始した．第 32 病日に PD 排液は正常化し，第 36 病日から PD・HD 併用療法を再開した．再開後も腎嚢胞出血の再燃を示す所見は認めなかった．【考察】腎臓は後腹膜臓器であるが，本症例では出血量が多量であったため，反応性後腹膜炎が惹起され，腹腔内への出血が生じたと考えられる．PD 患者において腎嚢胞出血に起因する血性排液を呈した報告は稀であるため報告する．

P−051
腹膜透析（PD）適応判断に苦慮した虫垂粘液腫瘍・進行胃癌合併高齢 CKD 患者の一例

[1]湘南鎌倉総合病院，[2]札幌徳洲会病院
鳥越　浩実[1]，石岡　邦啓[1]，大杉　真衣[1]，加藤　惇[1]，吉見　公志[1]，澁谷　智花[1]，大森　圭偉[1]，山野　水紀[1]，塚原　知樹[1]，持田　泰寛[1]，岡　真知子[1]，真栄里　恭子[1]，守矢　英和[1]，塚本　雄介[1]，柳内　充[2]，大竹　剛靖[1]，日髙　寿美[1]，小林　修三[1]

【症例】89 歳女性．X 年 3 月，近医より当科紹介（初診時 Cr 2.95 mg/dL，eGFR 12.2 mL/min/1.73 m^2）．糖尿病性腎症による CKD として加療中であったが腎機能は徐々に低下し，X+2 年 4 月に Cr 7.37 mg/dL まで上昇し入院となった．保存期には高齢で家族支援も得られていたことから，PD first/last も視野に PD 導入を検討していた．外来経過中に虫垂粘液腫瘍を指摘されていたが，破裂所見なく PD 可能と判断していた．入院後精査で，上部消化管内視鏡にて胃内 3 病変の高分化型腺癌を認め，PET-CT では胸椎・肋骨・左腸骨など多発骨転移を認めた．PD カテーテル留置や透析液注排液による虫垂粘液腫瘍破裂，腹膜偽粘液腫発症などのリスクを考慮し，長期留置型バスキュラーカテーテル留置後，第 27 病日に血液透析を導入した．【考察】虫垂粘液腫瘍自体が稀な疾患であり，進行胃癌・骨転移を同時に認め PD 導入困難となった報告は極めて稀である．CKD 患者では透析導入前後の悪性腫瘍合併率は高く，高齢者であっても腎代替療法選択時には低侵襲な悪性腫瘍検索を含めた実践的診療戦略が重要と考えられた．

P−052
同種造血幹細胞移植後に発症した慢性血栓性微小血管症の 1 例

伊勢赤十字病院
鈴木　康夫，川村　直大，田中　文香，佐藤　貴志，大西　孝宏

【症例】50 歳代女性．【現病歴】入院 3 年前に急性骨髄性白血病に対し，同種造血幹細胞移植および臍帯血移植（allo-HSCT/CBT）を施行．免疫抑制薬としてタクロリムスを使用も，1 年前に中止．移植早期には急性移植片対宿主病（GVHD）を認めたが，その後明らかな再燃は認めなかった．ベースラインの血清クレアチニン（Cr）は 0.78 mg/dL であったが，腎機能障害のため当科紹介となった．入院時 Cr 1.53 mg/dL，尿沈渣で赤血球 1/HPF，尿蛋白 0.83 g/gCr，尿中 β2 ミクログロブリン 80,000 μg/L であった．腎生検では，PAM 染色で糸球体基底膜の二重化，微小血管瘤形成，メサンギウム融解を認め，慢性の内皮細胞障害を示唆する所見であった．CD34 染色では明らかな内皮細胞の急性脱落は目立たず，慢性変化が主体と考えられた．以上より，慢性血栓性微小血管症（TMA）と診断した．【考察】allo-HSCT 後の腎障害には，免疫抑制薬，GVHD，感染症，前処置，補体活性化など複数の因子が関与する．急性腎障害は移植後早期に高頻度に認められ，慢性腎臓病も重要な長期合併症である．本症例では，活動性 TMA を示唆する血液学的所見に乏しい一方，腎病理で慢性 TMA に合致する所見を認めた．HSCT 後の腎機能障害では，全身性 TMA を示唆する所見が乏しい場合でも，腎限局性 TMA を念頭に置き，腎生検による病態評価が重要と考えられた．

P−053
COVID-19 を契機に顕在化し，その後誘因なく再発した家族性素因を有する aHUS の 1 例

[1]三島総合病院腎臓内科，[2]国際医療福祉大学熱海病院病理診断科，[3]東葛クリニック病院腎臓内科
木村　貴英[1]，小林　有俊[1]，渡邉　佳織[1]，金綱　友木子[2]，種本雅之[3]

【症例】50 歳女性【経過】健診異常なし．X−24.5 か月 COVID-19 罹患．X−24 か月全身倦怠感を主訴に前医受診し，血清 Cr 9.7 mg/dL，BUN 87 mg/dL と急性腎障害を認め当院紹介となった．血小板減少および溶血を示唆する所見（LDH 上昇，総ビリルビン上昇）を認め，血栓性微小血管症（TMA）を疑った．各種検査を施行しつつ血漿交換およびステロイド治療を行い，腎機能は改善した．血小板回復後に施行した腎生検では基底膜の二重化と糸球体係蹄内血栓を認めたが特異的所見に乏しかった．当初は COVID-19 関連 TMA として経過観察とした．退院後，倦怠感再燃とともに再度 TMA を示唆する所見を認め再入院となった．既往歴として 10 代での HUS 様エピソード，家族歴も認めた．再発例であることから aHUS を強く疑い，抗 C5 抗体療法導入後，腎機能および血液所見は改善した．遺伝子検査で補体系関連遺伝子異常を認め，aHUS と診断した．【考察】COVID-19 関連 aHUS の報告は多数存在し，血栓性微小血管症における二次性 TMA の概念は必ずしも明確ではない．再発を認める TMA では aHUS としての病態を想定し，早期の評価および治療介入を検討することが重要である．本症例はその臨床的示唆を支持するものと考えられる．

P−054
早期のラブリズマブ投与により良好な転機を得た非典型溶血性尿毒症症候群（aHUS）の一例

横浜医療センター
小口　由乃，山崎　奈央，中村　佳嗣，吉浦　辰徳，藤原　亮

【症例】68 歳女性．入院 8 か月前の腎機能は正常であった．入院 2 週間前よりめまい・倦怠感が出現し，X 日に呼吸苦および食思不振を認め前医を受診，急性腎不全と低酸素血症のため当院へ紹介となった．来院時，酸素 10 L/分を要し，両側胸水と III 度高血圧を認め，緊急透析を施行した．Hb 7.6 g/dL，血小板 8.9 万/μL，LDH 1500 U/L と上昇し，破砕赤血球を認めたことから血栓性微小血管症（TMA）と診断した．血栓性血小板減少性紫斑病（TTP）および非典型溶血性尿毒症症候群（aHUS）を疑い，X+4 日から血漿交換を開始した．精査の結果，志賀毒素産生性大腸菌関連溶血性尿毒症症候群，TTP，膠原病などによる二次性 TMA は否定的であった．高血圧緊急症に伴う TMA も鑑別に挙がったが，乳頭浮腫を認めず，血圧管理後も溶血所見が遷延したため，aHUS と診断した．X+8 日に血漿交換を終了し，ラブリズマブの投与を開始したところ，溶血所見は徐々に消失し，Cre は 5 mg/dL 台まで改善，X+42 日に血液透析を離脱した．【考察】本症例は，早期のラブリズマブ投与により溶血所見の改善と腎機能回復が得られ，透析離脱に至った aHUS の一例である．aHUS に対する早期補体阻害療法と悪性高血圧との鑑別の重要性を示唆する症例と考え，文献的考察を加えて報告する．

P-055
カプラシズマブを併用して治療した後天性血栓性血小板減少性紫斑病（TTP）の２例

日本赤十字社愛知医療センター名古屋第一病院
田村　駿佑，上田　怜那，吉澤　祐佳，横江　優貴，安田　香

【背景】近年，後天性 TTP に対する治療としてカプラシズマブ併用療法の有効性が報告されている．今回，同薬を使用した後天性 TTP の２例を経験した．【症例 1】86 歳女性．意識消失を主訴に救急搬送され，意識障害・溶血性貧血・血小板減少より TTP を疑い，ステロイド，血漿交換を開始した．第４病日に ADAMTS13 活性低下が確認され，診断確定後にカプラシズマブを追加した．意識障害・溶血性貧血・血小板減少は速やかに正常化したが，ADAMTS13 活性は 30％前後で推移した．【症例 2】56 歳女性．水様下痢を契機に意識障害が持続し救急搬送された．破砕赤血球を伴う溶血性貧血・血小板減少・発熱・精神症状より TTP を疑い，ステロイド，血漿交換，カプラシズマブを開始した．血小板は速やかに回復したが，15 万/μL 未満で停滞したためリツキシマブを追加した．ADAMTS13 活性は 2％から正常域まで改善した．【考察】両症例とも意識障害など高リスク因子を有する TTP であったが，血小板回復は良好であった．ADAMTS13 活性の回復には差を認め，カプラシズマブは急性期の血栓形成抑制に有効である一方，病勢評価や再発評価には ADAMTS13 活性を含めた総合的判断が重要と考えられた．

P-056
血栓性微小血管症や半月体形成，間質性腎炎等多彩な所見を呈したクリオグロブリン血症性腎炎の１例

[1]順天堂大学医学部附属静岡病院，[2]順天堂大学医学部附属順天堂医院
白　彩花[1]，若林　啓一[1]，吉武　由莉[1]，矢田　昌敬[1]，宇隨　鄭未来[1]，長岡　貴謙[1]，長澤　肇[1]，清水　芳男[1]，鈴木　祐介[2]

【症例】73 歳男性，冠動脈バイパス術と大動脈弁置換術後であり，これまで腎障害を指摘されたことはない．XX 年８月に呼吸困難と全身浮腫を主訴に当院を受診し，尿所見異常と腎機能障害を認めた．（血清 Cre 1.6 mg/dl，尿蛋白 1＋，尿潜血 3＋）．低補体血症やクリオグロブリン定性検査陽性を認めた他，血栓性微小血管症の診断基準を満たした．腎生検を施行し，以下の所見が得られた．LM：尿細管間質性腎炎を伴う半月体形成性糸球体腎炎．IF：IgM，C3，C1q においてメサンギウム領域に顆粒状沈着を認める．EM：傍メサンギウム領域に小管状構造を呈する沈着物を認める．以上より，クリオグロブリン血症性腎炎の診断としてステロイド療法を開始するも腎機能は増悪し，血液透析導入となった．また溶血性貧血や血小板減少も遷延したため，血漿交換やシクロフォスファミドを導入とした．その後溶血性貧血の所見は残存したものの，透析を離脱することができた．【結語】多彩な臨床経過を呈したクリオグロブリン血症性腎炎の１例を経験した．ステロイド療法に抵抗性で，血漿交換やシクロフォスファミドの導入で透析離脱が可能となった．

P-057
術後再発の原発性副甲状腺機能亢進症（Primary Hyperparathyroidism：PHPT）に伴う高 Ca 血症に対しデノスマブを導入した一例

国際親善総合病院腎臓高血圧内科
丸野　里桜，安藤　大作，秋月　裕子，掘米　麻里，山路　和歌子，奥村　悠

【症例】57 歳男性【主訴】高 Ca 血症，嘔気【既往歴】精巣膿瘍，高血圧【病歴】X－4 年，偶発的に高 Ca 血症（補正 Ca 値 13.0 mg/dL）が判明し，副甲状腺ホルモン（i-PTH）221 pg/mL とエコーで副甲状腺腫大を認め PHPT と診断された．副甲状腺摘出術を施行したが再発を繰り返し，計４回の手術歴がある．手術後は血清 Ca 値や i-PTH 値は正常値となり嘔気など自覚症状も改善したが，徐々に増加し症状も再燃した．X－2 年２月，再手術による改善が困難とされ内服管理の為に当科へ紹介となった．エボカルセト内服を 1 mg から始め，4 mg まで増量したが Ca 値は改善せず．X－1 年には Cre 1.34 mg/dL まで腎機能低下を認めた．X 年４月，難治性高 Ca 血症としてデノスマブ 60 mg 皮下注射を導入し，i-PTH は 459→570 pg/mL と上昇したが補正 Ca は 13.2→10.8 mg/dL と低下した．【考察】本症例は手術及びエボカルセトによるコントロールが困難な PHPT に伴う高 Ca 血症であった．デノスマブは骨吸収を抑制することで i-PTH に依存せず血清 Ca 値を低下させる作用があり，本症例でも腫瘍が産生する i-PTH 値は増加したが，血清 Ca 値の減少及び嘔気といった自覚症状の一部が改善された．デノスマブは PHPT に伴う難治性高 Ca 血症に対する有効な治療選択枝であると考えられる．

P-058
高 Ca 血症のみで発見された無症候性肺外サルコイドーシス疑いの１例

国際医療福祉大学成田病院腎臓内科
神田　健太，榎本　直大，淡路　京子，唐澤　隆明，内山　清貴，鷲田　直輝

【緒言】サルコイドーシスは呼吸器・眼病変や胸部画像異常を契機に診断されることが多いが，臓器病変を欠き高 Ca 血症のみで発見される例は稀である．【症例】75 歳男性．腎硬化症による CKD G4 期で近医通院中，補正 Ca 13.3 mg/dL，eGFR 11.6 mL/min/1.73 m^2と急激な腎機能低下を指摘され紹介入院．1,25$(OH)_2$D 154 pg/mL と著明高値で，PTH/PTHrP 非依存性，25(OH)D 33.6 ng/mL は正常範囲内であった．ACE 22.8 U/L，リゾチーム 17.8 μg/mL，sIL-2R 2410 U/mL と高値からサルコイドーシスを疑った．胸腹部 CT・ガリウムシンチで臓器病変なく，高度腎萎縮のため腎生検は困難であった．眼・心・皮膚・骨髄病変も認めず，代替生検部位は得られなかった．保存的加療では補正 Ca 11 mg/dL 台で下げ止まり治療抵抗性を示したが，治療的診断目的のため，PSL 40 mg/日開始後に Ca・1,25$(OH)_2$D は正常化し，腎機能も改善した．【考察】本症例は，画像上の臓器病変を欠き，組織学的確証も得られなかったが，高 Ca 血症，1,25$(OH)_2$D 高値，複数の肉芽腫関連マーカー高値，ステロイド反応性からサルコイドーシスと判断した．高 Ca 血症のみを契機に診断に至った点で，無症候性サルコイドーシスの診断上の課題を示した．

P-059
尿細管間質性腎炎を契機にシェーグレン症候群と診断された一例

[1]自治医科大学附属さいたま医療センター，[2]西東京中央総合病院
生澤　慶裕[1]，鈴木　萌香[1]，森野　諄紀[1]，睦好　祐子[1]，賀来　佳男[2]，宮澤　晴久[1]，大河原　晋[1]

【症例】81 歳男性．尿路感染症に対し複数の抗菌薬治療を受けたが，炎症反応高値が遷延していた．当院入院の約 20 日前に，肺炎のため再入院し，抗菌薬を CTRX から PIPC/TAZ へ変更した．変更後に Cr は 1.24 mg/dL から 8.84 mg/dL まで増悪し，血液透析を開始した．透析は 1 週間で離脱可能となり，急性腎障害の精査加療目的に当院へ転院した．入院時検査では，Cr 5.76 mg/dL，尿蛋白 2.08 g/日，尿中 NAG 20.1 IU/L，尿中 β2MG 86164 μg/L と尿細管障害を示唆する所見を認めた．腎生検を施行したところ，糸球体病変は乏しく，尿細管萎縮は軽度であったが，間質に高度の好酸球浸潤を認めた．免疫染色で特異的な沈着は認めず，尿細管間質性腎炎と診断した．薬剤性が疑われたが，抗 SS-B 抗体が陽性であり，ガムテスト陽性および唾液腺シンチグラフィの結果から，シェーグレン症候群と診断した．プレドニゾロン 30 mg（0.6 mg/kg/日）で治療開始後，炎症反応は速やかに陰性化し，尿蛋白は 0.24 g/gCr まで低下し，Cr はもとのベースラインまで改善した．【考察】尿細管間質性腎炎を契機にシェーグレン症候群の診断に至った一例を経験した．文献的考察を加えて報告する．

P-060
NSAIDs 外用薬による尿細管間質性腎炎再発が疑われた１例

総合病院国保旭中央病院
土田　朋佳，渡邊　隆，伊良部　徳次，宮内　義浩

【症例】87 歳男性【現病歴】元来腎機能正常であった．X－2 年 11 月のクラリスロマイシンやロキソニン処方以降に発熱が出現し当院一般外来を受診した．Cre 2.10 mg/dL，尿中 β2MG 102,275 μg/L，ガリウムシンチで両腎にびまん性集積亢進を認め当科入院，腎生検では好酸球など多数の炎症細胞浸潤を伴う尿細管間質性腎炎が見られた．上記 2 剤中止とプレドニゾロン（PSL）30 mg 連日投与で腎機能は改善傾向であった．以降 PSL 漸減し Cre 1.8 mg/dL 程度で経過したが，X 年４月定期外来で Cre 8.30 mg/dL，尿中 β2MG 45,007 μg/L と再増悪があり当科第 2 回入院とした．NSAIDs の内服歴はなかったが，外用貼付薬の頻回使用があった．腎萎縮進行のため再生検は施行せず，ガリウムシンチでは今回も腎への集積がみられた．被疑薬中止と PSL 30 mg 連日投与にて腎機能は改善となり，NSAIDs 貼付薬による間質性腎炎再燃が疑われた．【考察】NSAIDs 外用薬による薬剤性腎障害再燃を経験した．外用薬は内服薬よりも一般に薬剤血中濃度は低値だが，アレルギー機序も疑われる腎障害歴を有する場合は，外用薬使用にも注意が必要と考えられる．

P−061
原発性胆汁性胆管炎（PBC）に尿細管間質性腎炎（TIN）を合併した一例

獨協医科大学埼玉医療センター
土屋　宏輝，佐藤　栄奈，竹田　徹朗

【症例】38 歳 男性【現病歴】X−6 年頃より健康診断で肝機能障害を指摘され近医受診したが，通院中断していた．X 年 4 月近医受診し，抗ミトコンドリア抗体 M2 陽性より PBC と診断され，同時に血清 Cr 2.0 mg/dL と腎機能障害を認め紹介受診した．【経過】腎生検で広範な糸球体硬化と TIN を認め，免疫染色では IgM 陽性形質細胞（PC）を散見し PBC 関連 TIN との関連が示唆された．SS-A/B 抗体は陰性でありシェーグレン症候群を示唆する所見は認めず，活性型ビタミン D は正常範囲内であった．PBC に対してウルソデオキシコール酸投与し肝逸脱酵素は改善傾向を示した．低カリウム血症に対してカリウム補充を開始し，腎機能は横ばいで推移している．【考察】PBC の腎合併症として IgMPC-TIN が高頻度に認められ，遠位尿細管性アシドーシスや Fanconi 症候群を呈することが報告されている．それらはステロイド治療が有効な症例が多いが，既報の IgMPC-TIN に対するステロイド奏功例はいずれも間質線維化が軽度から中等度の段階で治療介入されており，本症例のように広範な糸球体硬化を伴う進行例での有効性は不明である．本症例では長期の通院中断により TIN が長期間未治療で進行したことが不可逆的な腎障害に至った要因と考えられ，PBC 関連腎病変の早期発見，早期治療介入の重要性が示唆された．

P−062
胆管癌に対するデュルバルマブ投与後に生じた急性尿細管間質性腎炎の一例.

[1]東京都立病院機構豊島病院腎臓内科，[2]東京都立病院機構豊島病院外科
三宅　雄介[1]，鈴木　竣也[1]，鈴木　聡一郎[1]，小林　隆彦[1]，奥津　理恵[1]，今井　健一郎[2]

【症例】66 歳，男性．X 年 4 月から胆管癌の診断でゲムシタビン・シスプラチン・デュルバルマブ併用療法を開始し Cre 1.2 mg/dL に軽度上昇していた．同年 7 月胆管炎で入院した際に急性腎障害の併発から無尿となり，血液透析を開始した．腎生検を施行し急性尿細管間質性腎炎の診断でステロイド治療を行ったが腎機能は改善せず，維持透析を継続している．【考察】免疫チェックポイント阻害薬は様々な臓器を標的として免疫関連有害事象（irAE）を合併するが，腎障害の頻度は 2〜5%とされる．高い頻度で尿中白血球や尿蛋白が陽性となり，特に尿中白血球数はその他の腎障害と比較して有意に高値となることが報告されている．本症例も尿中白血球数の高度増多を認めており，irAE 腎障害であった可能性がある．本症例で用いられたデュルバルマブはヒト PD-L1 に結合するヒトモノクローナル抗体であり，切除不能胆管癌に対する一次治療として有効性が認められている．他の免疫チェックポイント阻害薬と同様に副作用として尿細管間質性腎炎が報告されているが，その頻度は 0.1%未満と稀である．デュルバルマブ投与後に急性尿細管間質性腎炎を合併し末期腎不全に至った希少な症例として報告する．

P−063
舌下免疫療法の終了後に尿細管間質性腎炎が判明した 1 例

関東労災病院
岡田　璃瀬，田中　美奈，蜂巣　真由美，吉田　峻祐，榊原　悠也，矢尾　淳，横地　章生

60 代女性．約 2 週間前健康診断で腎機能障害を指摘され当院当科紹介となった．受診時 Cre 1.37 mg/dL（半年前 0.60 mg/dL）であり，精査目的で入院とした．第 2 病日腎生検を実施，特記すべき有害事象なく経過し第 5 病日退院とした．病理所見より尿細管間質性腎炎の確定診断となった．腎機能の改善が乏しいため第 18 病日ステロイド治療を開始，第 45 病日若干の改善をみとめた．検索した範囲において自己免疫疾患，腫瘍，尿路異常等を示唆する所見はなく，薬剤としては 1 年前から 2 か月前まで行われていた舌下免疫療法のほか新規のものはなかった．

P−064
半月体形成性糸球体腎炎のフォロー中に紫斑病性腎炎を発症した 1 例

大崎市民病院腎臓高血圧内科
近藤　悠人，近松　陽一郎，林田　玲，水谷　諒，大黒　顕佑，神里　賢勇，工藤　正孝

【症例】48 歳女性．高度蛋白尿，血尿のため X−7 年当科紹介となった．腎生検で半月体形成を伴うメサンギウム増殖性糸球体腎炎を認めたが，免疫蛍光染色で IgA を含め明らかな沈着を認めなかった．プレドニゾロン（PSL），リツキシマブで加療し血尿は改善，X−3 年にリツキシマブを終了，X−2 年に PSL を終了した．その後 eGFR 40 mL/min/1.73 m^2（以下単位略）前後，尿蛋白 0.3-1.0 g/gCre で推移していた．X 年 3 月に両下腿紫斑が出現し，同時に腎機能低下（eGFR 11.3）と尿蛋白増加（10.27 g/gCre）を認めた．皮膚生検で白血球破砕性血管炎を認め，腎生検では高度半月体形成を伴い ANCA 関連血管炎や抗 GBM 腎炎が疑われたが，ANCA，抗 GBM 抗体は陰性で，皮膚病理所見と併せ IgA 血管炎に矛盾しなかった．メチルプレドニゾロンパルス 4 回，PSL，MMF で加療し，X 年 5 月には eGFR 13-15，尿蛋白 3-5 g/gCre，血尿陰性化し外来フォローとなった．【考察】本症例では初回腎生検時と再発時で臨床像，病理所見が異なっていた．半月体形成性糸球体腎炎の経過中に紫斑病性腎炎を呈した稀な症例と考えられ，文献的考察を加えて報告する．

P−065
IgG4 関連疾患に伴う慢性腎臓病に対してステロイド加療中に結核性胸膜炎を発症した一例

東京都立豊島病院
鈴木　竣也，三宅　雄介，鈴木　聡一郎，小林　隆彦，奥津　理恵

【症例】77 歳男性．X−3 年心不全の治療中に Cre 1.7 mg/dL，尿潜血 3+，尿蛋白 1+を認め当科紹介になった．IgG 1670 mg/dL と正常であり，その他も有意な所見はなかった．心房細動に対して抗血栓療法中のため腎生検は施行せず，以降も Cre 2-3 mg/dL で推移した．X−1 年に心嚢液を認めるようになり，IgG 2287 mg/dL，IgG4 150 mg/dL であった．IgG4 関連疾患に伴う腎臓病や心膜炎を疑い，9 月よりプレドニゾロン（PSL）20 mg を開始し，IgG4 は正常化した．Cre 値の改善は得られなかったが尿蛋白は陰性化し，心嚢液も消失したため PSL は漸減していった．X 年 1 月に肺炎の診断で緊急入院したが，右胸水貯留も認め，胸腔穿刺を施行したところ，リンパ球優位の滲出性胸水，ADA 58.2 U/L であった．また PSL 開始時は T-SPOT 陰性であったが，喀痰培養で Mycobacterium tuberculosis が検出され，結核性胸模炎の診断となった．抗結核薬治療を開始したが，腎不全は進行し結核治療の中止を余儀なくされた．透析は非導入の方針となり，3 月に永眠し，病理解剖を行った．【考察】慢性腎臓病患者における結核性胸膜炎では，腎機能の悪化とともに抗結核薬の副作用や腎毒性のリスクも高まり，治療に難渋する場合がある．ステロイド使用中に結核性胸膜炎を発症した慢性腎臓病の症例を経験したので報告する．

P−066
治療経過中に後天性血友病 A を発症した IgG4 関連腎臓病の 1 例

[1]聖マリアンナ医科大学横浜市西部病院腎臓・高血圧内科，[2]聖マリアンナ医科大学病院腎臓・高血圧内科
堀川　武宏[1]，小山　哲平[1]，喜多　洋平[1]，牧野内　龍一郎[1]，町田　慎治[1]，白井　小百合[2]，今井　直彦[1]

【背景】IgG4 関連疾患（IgG4-RD）は全身諸臓器に病変を来しうる稀な疾患であり，後天性血友病 A（AHA）は，第 VIII 因子に対する自己抗体により発症する稀な出血性疾患である．両者の合併報告は既報 5 例と極めて稀であり，IgG4 関連腎臓病（IgG4-RKD）を合併した症例報告はこれまでにない．【症例】76 歳男性．2013 年，高 γ グロブリン血症を伴う慢性腎臓病（CKD）の精査目的に当院紹介．血清免疫電気泳動は多クローン性 γ グロブリン優位だったが，微細な IgG-λ 型 M 蛋白を認めたため，Monoclonal gammopathy of renal significance の疑いで経過観察していた．2023 年，免疫固定法で M 蛋白は検出されず，血清 IgG4 高値，顎下腺腫脹，腸間膜リンパ節腫大，蛋白尿を認めたため，IgG4-RKD を疑い，プレドニゾロン（PSL）を開始した．PSL 漸減中の 2026 年 3 月，右臀部血腫，aPTT の単独延長，第 VIII 因子活性低下，第 VIII 因子インヒビター高値を認め，AHA と診断した．【考察】多クローン性高 γ グロブリン血症を伴う CKD 症例では，IgG4-RKD を鑑別に挙げることが重要である．IgG4-RD の症例で原因不明の aPTT 単独延長を認めた場合，AHA を疑う必要がある．

P−067
演題取消し

千葉大学医学部附属病院腎臓内科
桝村　智美，柏木　佑介，吉村　仁宏，井上　宏子，若林　華恵，浅沼　克彦

P−068
膜性腎症合併が示唆された抗 GBM 抗体型糸球体腎炎に集学的治療を行い透析を離脱した１例

[1]東京医科大学腎臓内科学分野，[2]東京医科大学人体病理学分野
村上　璃華[1]，齋藤　優[1]，森山　能仁[1]，長尾　俊孝[2]，菅野　義彦[1]

【症例】77 歳，女性．脂肪肝で消化器内科通院中．1 か月前からの全身倦怠感，発熱を主訴に受診した．BUN/Cre 37.0/2.34 mg/dL と腎機能障害あり，尿検査で血尿，蛋白尿を認め，翌日に当科へ紹介となった．BUN/Cre 43.5/3.10 mg/dL, CRP 28.4 mg/dL と腎機能の更なる増悪および炎症反応高値を認め，急速進行性糸球体腎炎の疑いで入院となった．ステロイドパルス療法を開始し，抗 GBM 抗体≧350 U/mL と高値であったため，血漿交換，シクロフォスファミドによる寛解導入療法を実施した．しかし，その後も腎機能は急速に増悪し，第 5 病日より血液透析導入となった．血漿交換を計 14 回施行し，第 44 病日に透析を離脱，ステロイド漸減し，第 50 病日に自宅退院となった．第 37 病日に施行した腎生検では壊死性半月体形成糸球体腎炎を認め，IF では糸球体係蹄に線状の IgG 陽性像あり，抗 GBM 抗体型糸球体腎炎の診断となった．しかし一部係蹄でスパイク形成を認め，電子顕微鏡で上皮下から基底膜内に EDD の沈着を認めており，膜性腎症の合併が示唆された．【考察】抗 GBM 抗体型糸球体腎炎は急速に腎機能障害が進行し腎予後不良とされるが，本症例では早期に血漿交換および免疫抑制療法を導入し，透析離脱し得た．また病理学的に膜性腎症合併が示唆されている．

P−069
抗糸球体基底膜抗体型腎炎に可逆性後白質脳症症候群（PRES）および血小板減少症を合併した１例

静岡赤十字病院
山村　響，松本　朋美，池上　良，久保田　英司

70 歳女性．5 日前からの発熱・食思不振・嘔気で近医受診．X−2 日に Cre 4.1 mg/dl，CRP 22 mg/dL で X 日当院当科紹介入院．入院時検査で UN 114 mg/dL，Cre 9.0 mg/dL，CRP 29 mg/dL，尿蛋白 Cre 比 7.4 g/g・Cr，尿中赤血球多数．同日より緊急透析とステロイド投与開始．後日抗 GBM 抗体陽性判明し血漿交換追加実施．腎生検で糸球体壊死と半月体形成を認め，抗 GBM 腎炎と診断．腎機能回復なく維持透析へ移行．徐々に血小板減少が出現．可能性のある薬剤中止も改善なく，各種自己抗体陰性，破砕赤血球増加なし．銅欠乏に対し補充療法開始．同時期に血圧上昇，頭痛，視力障害が出現し MRI 画像にて PRES と診断．降圧加療にて 1 週間で治癒．血小板数改善なく，X＋46 日の骨髄検査は巨核球密度低下を伴う低形成骨髄．MRI にて脂肪髄あり，再生不良性貧血の合併も示唆された．抗 GBM 抗体腎炎と PRES の合併例はこれまでに 10 例前後の報告があるが比較的稀とされており，今回貴重な症例を経験したことから症例報告とした．また，抗 GBM 腎炎と再生不良性貧血は共に HLA-DR15 陽性率が高いことが知られており，HLA-DR15 陽性の再生不良性貧血は CsA 反応性が良いことも知られている．本例も HLA-DR15 陽性であり，今後血球減少増悪時には CsA 導入も検討される．

P−070
ステロイドとミコフェノール酸モフェチルによって寛解した膜性増殖性糸球体腎炎の１例

新渡戸記念中野総合病院
西水　一喜，赤江　公孝，穂坂　伸吾，山村　あゆみ，佐藤　英彦，佐藤　恵子，野田　裕美

【症例】52 歳女性【現病歴】X−8 か月頃より下腿浮腫，労作時息切れあり X−4 か月に前医を受診した．収縮期血圧 240 mmHg，左室肥大と心嚢液貯留，BNP 554 pg/mL と高値を認め悪性高血圧症，心不全の診断となった．降圧薬，利尿薬で加療を行い軽快したが，X−2 か月に Cr 1.36 mg/dL に上昇し，尿蛋白と尿潜血陽性も認め，X−41 日に当院を紹介受診した．尿蛋白 2 g/gCr 程度，尿中 RBC 20-29/HPF 前後が持続し，補体低値，リウマトイド因子高値，クリオグロブリン偽陽性，抗 SS-A 抗体価高値を認めた．X 日に腎生検を施行し，光顕で膜性増殖性糸球体腎炎（MPGN）様変化を認め，蛍光では基底膜に C3 優位の沈着を認めた．電顕ではメサンギウム領域と内皮下に光電子密度沈着物を認めたものの基底膜内には認めなかった．以上から MPGN と診断し，X＋51 日から PSL 40 mg/日を開始しミコフェノール酸モフェチル（MMF）を併用した．X＋170 日に尿蛋白 0.1 g/gCr 前後まで低下し，尿潜血陰性となり，X＋506 日に PSL を中止し，X＋625 日に MMF を中止した．以降尿蛋白陰性，尿潜血陰性を維持している．【まとめ】クリオグロブリン血症や自己免疫疾患に続発する二次性 MPGN や，C3 優位の沈着から C3 腎症も鑑別に上がる症例であり，文献的考察を踏まえて報告する．

P−071
学校健診を契機に診断され，早期治療により寛解を得た無症候性ループス腎炎の一例

[1]埼玉医科大学総合医療センター腎・高血圧内科，[2]イムス富士見総合病院腎臓内科
野田　真祐[1]，関口　桃子[1]，田中　亮多[2]，河合　雄一郎[2]，田山　陽資　陽資[2]，小野　祐子[1]，前嶋　明人[1]

【症例】18 歳女性．X−5 か月の学校健診で尿検査異常を指摘され，X−3 か月に当院を受診した．自覚症状はなかったが蝶形紅斑を認めた．血清 Cr 0.7 mg/dL，尿蛋白 1.3 g/gCr，尿潜血 10-19/HPF であった．抗核抗体 80 倍，抗 ds-DNA 抗体陽性（36 IU/mL），低補体血症（CH50 17.2 U/mL）を認めたことから，全身性エリテマトーデスと診断した．腎生検目的に入院し，その結果，光顕上 23 個中 1 個に全節性硬化を認め，一部糸球体に管内細胞増多を認めた．間質炎症細胞浸潤および一部尿細管萎縮を認め，活動性および慢性病変が混在していた．蛍光免疫染色では full-house pattern を呈し，ループス腎炎 ISN/RPS 分類 Class III A/C と診断した．X 日に再入院し，PSL 30 mg/日，MMF 1000 mg/日，ヒドロキシクロロキン 200 mg/400 mg 隔日投与を開始し X＋10 日に退院後，外来でステロイドを漸減した．X＋90 日に蛋白尿，X＋150 日に血尿は陰性化した．【考察】学校健診における尿検査異常は重篤な腎疾患の契機となり得る．また腎機能が正常であっても活動性病変を有する場合があり，臨床所見のみでは重症度を過小評価する可能性がある．本症例は早期診断と腎生検に基づく治療介入により，尿所見の寛解が得られた症例と考えられた．

P−072
限局皮膚硬化型全身性強皮症とシェーグレン症候群で加療中，腎生検を契機にループス腎炎と診断された一例

[1]東京都立多摩総合医療センター腎臓内科，[2]東京都立多摩総合医療センターリウマチ膠原病内科
松川　亮[1]，長江　菜月[1]，石松　慧[1]，神谷　貴俊[1]，加藤　雅隆[1]，高増　英輔[2]，青木　孝文[1]，土岐　徳義[1]，紀平　裕美[1]

【症例】51 歳，女性．【現病歴】X−23 年にネフローゼ症候群を発症し，腎生検で微小変化型ネフローゼ症候群と診断された．プレドニゾロン（PSL）とシクロスポリン（CyA）で治療され完全寛解後は，CyA を X−14 年に，PSL を X−9 年に終了した．経過中に多関節炎が出現し，手指末端の皮膚硬化や口腔内の乾燥を認めており，X−11 年，X−10 年に限局皮膚硬化型全身性強皮症（lcSSc），シェーグレン症候群（SjS）と診断された．この際，蝶形紅斑や光線過敏，口腔潰瘍はなく，抗 ds-DNA 抗体は 16 IU/mL 程度で推移していた．以降も蛋白尿はなく経過したが，X 年 3 月から 0.5 g/gCr 程度の蛋白尿が出現し，X 年 7 月には 1.9 g/gCr まで尿蛋白が増悪したため，X 年 8 月に腎生検を施行した．腎病理は，光顕で基底膜の軽度肥厚や pin hole 形成を認め，基底膜に沈着物を認めた．免疫染色ではフルハウスパターンを示しており，ループス腎炎 V 型と診断した．【考察】SLE の臨床症状には乏しい，lcSSc と SjS の重複症候群の患者において，尿蛋白の増加を契機にループス腎炎 V 型と診断した貴重な症例を経験したので報告する．

P−073
ネフローゼ症候群で発症し診断に至った若年男性のSLEの一例

池上総合病院
久寳　彩乃，瓜田　温子，関内　真紀穂，柳川　宏之，富野　康日己

【症例】22歳男性．X年8月頃から37℃程度の微熱が続くようになった．9月頃からは頭痛が頻回に出現するようになり，顔面の浮腫もみられた．10月頃から両下肢浮腫と息切れを認め，10月27日に当院を受診した．Alb 1.8 g/dl, 尿蛋白8.83 g/gCr, 尿RBC 20−29コ/HPFと血尿陽性のネフローゼ症候群と診断した．同日入院し，3日後に腎生検を施行した．低補体血症，抗核抗体320倍，抗DNA抗体陽性でありSLEが強く疑われたため，腎生検施行後同日よりステロイドパルス1,00 mg×3日間で治療を開始した．11月2日からPSL 6 mg，MMF，TACの投与を開始，以後PSLは漸減，MMFを増量し，HCQ投与を開始した．腎生検では，ループス腎炎IV-G（A/C）+V型と診断した．12月24日にネフローゼ症候群を脱し，X+1年1月には尿蛋白陰性となった．【考察】SLEは男女比が約1：9と圧倒的に女性に多い疾患である．ループス腎炎はネフローゼ症候群のうち約5%と多くはないが，本症例のように男性で比較的急激な発症の経過でもSLEの鑑別を念頭に入れる必要がある．また，ループス腎炎の組織像は多彩で組織型により治療反応性や腎予後が異なることから，治療前に腎生検を行うことが推奨されている．本例は，入院から腎生検まで速やかに施行し治療に至った一例であった．

P−074
高齢発症ループス腎炎の一例

岡山市立市民病院腎臓内科
小松原　悠，澁藤　宜行，瀧上　慶一

【症例】82歳女性．X年1月から下腿浮腫が出現し，7月に尿蛋白，尿潜血および低アルブミン血症を指摘され，8月に当科を紹介受診した．尿蛋白は1.65 g/gCrで，軽度の血尿を認めたが，腎機能は正常であった．抗核抗体2560倍以上（均質型），低補体血症，抗ds-DNA抗体および抗Sm抗体陽性を認めた．腎生検を施行し，係蹄壁やメサンギウム領域に免疫複合体沈着を伴う巣状糸球体腎炎を認めたため，ループス腎炎III（A/C）型と診断した．神経学的には軽度認知障害を認めるのみで，神経精神ループスは否定的であった．12月よりプレドニゾロン（PSL）20 mg/日，ミコフェノール酸モフェチル（MMF）1000 mg/日を開始し，2週後にPSLの漸減を開始した．治療に伴い浮腫は改善し，蛋白尿や血尿は正常化した．X+1年1月よりヒドロキシクロロキン（HCQ）200 mg/日を開始した．X+2年2月にPSLを終了し，同量のMMF，HCQで維持療法を継続しているが，再燃を認めていない．【考察】ループス腎炎の寛解導入療法としては，全例での使用が推奨されるHCQに加え，副腎皮質ステロイドとシクロホスファミドあるいはMMFの併用が推奨されている．ベリムマブやカルシニューリン阻害薬の使用も考慮されるが，高齢者における安全性は明らかではない．本症例はネフローゼや急速進行性糸球体腎炎には至らず，既存薬のみでPSL中止下での寛解維持が可能であった．

P−075
病理学的に膜性ループス腎炎と診断した9歳女児例

松戸市立総合医療センター小児医療センター小児科
南　裕佳，篠塚　俊介

【背景】膜性ループス腎炎は検尿異常やネフローゼ症候群で発症することが多いが，発症時点ではSLEの診断に至らない場合があることが知られている．【症例】生来健康な9歳女児．学校検尿で尿蛋白・尿潜血陽性の指摘あり当科受診，RBC 100以上/HPFの高度血尿，尿蛋白Cr比0.78 g/gCrの蛋白尿，各種円柱を認めた．同程度の血尿・蛋白尿が持続するため，5か月後に腎生検を行った．採取糸球体は15個，硬化糸球体や半月体は認めず，びまん性メサンギウム増殖とPAM染色で一部bubblingを認めた．蛍光抗体法ではC3, IgG，IgM，C1qなどがメサンギウム領域を中心に沈着しており，full house patternであった．病理学的には膜性ループス腎炎の診断となったが，腎外症状は認めず，各種抗体価は陰性であり，SLEの診断基準は満たさなかった．経過中ネフローゼの診断基準は満たさず，腎機能障害も認めなかったため，RAS阻害薬の内服のみで経過観察中である．【考察】膜性ループス腎炎の治療に関しては蛋白尿の程度を問わずRAS阻害薬の使用が推奨される．しかしステロイドを含めた免疫抑制療法に関しては確立した指針はない．本症例に関しては，RAS阻害薬開始後の尿所見の推移およびSLEの腎外症状の出現に注意しながら，追加治療の必要性を検討すべきと思われる．

P−076
SLE再燃に伴いボクロスポリン管理を検討したループス腎炎の2例

船橋市立医療センター
原　勇人，佐藤　琢哉，笠原　千晶，盛田　一智，山口　裕之，清水　英樹

【背景】ループス腎炎はSLEの診断と予後判定に重要病変だが，腎外の臨床像や非侵襲的な検査と活動性は合致しない症例も含まれるため，治療方針の検討に積極的な腎生検は重要である．【症例】症例1は28歳女性．症例2は43歳男性．2例とも既存のSLEの診断と免疫抑制療法の選択で寛解していたが，アドヒアランス不良で病勢悪化し精査を要した．症例1では皮膚症状と腎炎性尿所見を，症例2ではネフローゼ症候群を呈していた．病勢評価に施行した腎生検では2例とも活動性の高いループス腎炎像を呈しており，ステロイド増量を含む免疫抑制療法の強化が必要で，ボクロスポリンの併用が望まれた．SLEの診療方針を検討する上で示唆に富む症例であり，詳細な病理像や臨床経過と治療反応性に若干の文献的考察を加え報告する．

P−077
腎生検で偶発的に発見した細線維性糸球体腎炎の一例

群馬県済生会前橋病院
馬場　正仁，高梨　ゆり絵，半田　広海，木村　隼人，三島　敬一郎

【症例】70歳代女性．【現病歴】X−13年頃より尿潜血を指摘されていたが，尿蛋白がなく経過観察としていた．X−1年8月頃より尿蛋白が出現し，前医を紹介受診した．Cre 0.7−0.8 mg/dL程度であったが，尿蛋白2.0 g/gCre前後で推移したため精査加療目的に当院を紹介受診し，X年10月に腎生検を施行した．光顕では糸球体を約40個観察し，2個で全節性硬化があり，メサンギウム基質と細胞の増加があった．半月体，係蹄壁の肥厚，沈着物，膜の二重化はなかった．尿細管炎はなく，特記すべき異常所見に乏しい状態だった．免疫染色では有意な陽性所見はなかった．電顕では糸球体基底膜に5.6−8.9 nmの管状構造物が観察された．追加で提出した免疫電気泳動，クリオグロブリンは陰性で，コンゴレッド染色，DFS染色は陰性であった．沈着物の形態的特徴から細線維性糸球体腎炎と診断した．【考察】細線維性糸球体腎炎は腎生検症例の約1%にみられる比較的希な疾患である．予後は不良であり，末期腎不全までの期間は中央値で24.4ヶ月（±15.2），82%に血尿を伴ったとの報告がある．本症例では腎機能が保たれ，尿蛋白のない状態で年余にわたる経過があり，比較的予後の良い経過であった．希少な症例と考え，考察を加え報告する．

P−078
糸球体基底膜内に帯状高電子密度沈着を認めたIgA1−λ型PGN-MIDの一例

岩手県立中央病院
清原　万智，常田　知希，松本　佳歩，齋藤　永一郎，中村　祐貴，中屋　来哉

【症例】78歳男性．高血圧加療中のX−1年11月に下腿浮腫，X年1月に肉眼的血尿が出現し，腎障害を指摘されたため当科紹介入院となった．尿蛋白0.68 g/gCr，尿沈渣赤血球数5−9/HPF，Cr 3.55 mg/dL．補体はC3優位の低下を認め，抗核抗体は40倍であった．蛋白分画ではMピークを認めず，遊離軽鎖κ/λ 0.9，尿・血清ともに免疫電気泳動は陰性で，プレドニゾロン（PSL）25 mg/日を開始した．腎生検光顕ではメサンギウム基質の軽度増加のみの所見であったが，蛍光抗体法ではC3の傍メサンギウム領域への顆粒状沈着とIgAの基底膜への線状沈着を認め，IgA沈着はサブクラス，軽鎖染色によりIgA1−λの単クローン性であることが示唆され，IgA1−λ型proliferative glomerulonephritis with monoclonal immunoglobulin deposits（PGN-MID）と考えられた．電顕では糸球体基底膜内に規則性のない帯状の高電子密度沈着物（EDD）を認めた．PSLの反応性は良好で，開始2か月後に尿蛋白0.04 g/gCr，尿沈渣赤血球数1−4/HPF，Cr 1.6 mg/dLまで改善し，PSLを10 mg/日まで減量した．【考察】本症例は蛍光抗体法ではIgA1−λ型単クローン性の係蹄壁への線状沈着を認め，電顕では通常dense deposit diseaseで見られる基底膜内への帯状EDDを認めた．PSL単独療法で腎機能は改善し，非典型的な組織像であったが，PGNMIDの一病型であると考えられた．

P−079
ステロイドと MMF の併用療法が奏功した Proliferative Glomerulonephritis with Monoclonal IgG Deposits（PGNMID）の一例

[1]東海大学病院腎代謝内分泌科，[2]東海大学病院病理診断科
岡本　真之介[1]，中川　洋祐[1]，小塚　和美[1]，島村　典佑[1]，小野沢　優奈[1]，宮原　佐弥[2]，小泉　賢洋[1]，駒場　大峰[1]

57 歳男性．高血圧等で近医に通院しており，これまで腎機能障害や検尿異常を指摘されていなかった．X 年 1 月より下肢浮腫と尿の泡立ちを自覚し，8 月の健診で血清 Cr 5.49 mg/dL と腎機能障害を指摘され，9 月に当科を受診した．受診時，UPCR 7.8 g/gCr，血清 Alb 2.2 g/dL とネフローゼ症候群および高度腎不全を呈していた．ステロイド投与開始後に施行した腎生検では，光顕で MPGN パターンを呈し，蛍光抗体法で糸球体係蹄壁に IgG および C3 が fringe pattern で沈着していた．IgG サブクラス・軽鎖染色は IgG3・λ型に単クローン性を示し，電顕では内皮下に高電子密度沈着物を認めた．クリオグロブリンは陰性であり，PGNMID と診断した．血清・尿免疫固定法で単クローン蛋白（M 蛋白）は陰性，遊離軽鎖比も正常範囲内であった．PSL に加え MMF を併用した免疫抑制療法を施行したところ，腎機能は緩徐に改善し，血清 Cr 2.0 mg/dL 前後，UPCR 1.5−2.0 g/gCr まで低下し安定した．PGNMID は単クローン性 IgG 沈着を特徴とする稀な疾患であり，標準治療は未確立である．本症例のように高度腎不全を合併した PGNMID に対し，ステロイドと MMF の併用が腎予後の改善に有効な選択肢となり得ることが示唆された．

P−080
早期診断・治療が奏功し血液透析を回避しえた IgD−λ型多発性骨髄腫の一例

飯田市立病院
片桐　崇史，藤田　識志

【症例】89 歳男性【主訴】検査値異常（Cr 上昇）【現病歴】X − 18 年より小腸濾胞性リンパ腫で消化器内科，X − 15 年より前立腺肥大症・前立腺癌で泌尿器科へ通院中であった．X 年 3 月の検査で血清 Cr 0.8→1.7 mg/dL への上昇あり，精査目的に当科へ紹介された．尿蛋白 5 g/gCr, BJP−λ型の M 蛋白を認めており，5 月に腎生検が施行され，骨髄腫腎と診断された．同月の血液内科での精査にて IgD−λ型の多発性骨髄腫と診断された．【経過】6 月から Vd（ボルテゾミブ＋デキサメサゾン）療法での加療が開始され，尿蛋白は減少したが，Cr は 2.7→4.3 mg/dL と上昇した．透析導入が視野に入ったが，8 月より DVd（ダラツムマブ＋ボルテゾミブ＋デキサメサゾン）療法が行われ，尿蛋白 5.3→0.8 g/gCr, Cr 4.3→2.6 mg/dL と改善した．【考察】IgD−λ型多発性骨髄腫は頻度が少なく，かつ発見時には進行しているため，生命予後・腎予後ともに不良とされる．本症例は他科定期受診時の検査（Cr 上昇と Hb 低下）を契機に発見されており，骨髄腫に伴う（自覚）症状はなかった．5 月の腎生検時点ではすでにλ鎖 18800 mg/L, 尿蛋白 11 g/gCr まで上昇しており，病勢の強さが伺われる．腎生検では広範な cast nephropathy の所見であったが，早期の診断・治療により透析導入を免れた骨髄腫腎の一例を経験したので報告する．

P−081
形質細胞骨髄腫に尿細管間質障害と急性腎障害を合併し，ボルテゾミブが著効した一例

[1]自治医科大学内科学講座腎臓内科学部門，[2]芳賀赤十字病院
大谷　彩花[1]，大江　一帆[1]，増田　貴博[1]，三澤　響平[2]，湯山　康介[1]，中田　翔太[1]，西畑　淳也[1]，菊池　貴子[1]，駒田　敬則[1]，平井　啓之[1]，森下　義幸[1]

【症例】78 歳女性．高血圧症の既往があり，Cr 1.0 mg/dL 前後で推移していた．X − 2 年より尿蛋白（1＋）が出現した．X − 1 年 3 月に Cr 3.0 mg/dL まで上昇し，高 Ca 血症を合併した．近医にて薬剤性腎障害疑いでエルデカルシトールを中止され血清 Ca は低下したが，Cr 1.7 mg/dL と腎障害が遷延した．尿蛋白定性と定量に乖離を認め，X 年 3 月に当科を紹介受診した．尿検査で潜血（＋−），蛋白（2＋），蛋白定量 11.09 g/gCr，β2MG 1431 μg/L，NAG 換算値 45.9 U/g・Cr，血液検査で Alb 4.3 mg/dL，Cr 1.73 mg/dL，FLC にて κ/λ 比 0.0006，血清・尿中免疫電気泳動で Bence Jonesλ型の M 蛋白を指摘された．骨髄生検で CD138 陽性形質細胞が 20〜30％を占め，形質細胞骨髄腫と診断した．ボルテゾミブ開始後，速やかに尿蛋白陰性化と尿中 β2MG 減少を得た．【腎生検】光顕で糸球体に変化なく，尿細管間質 30％に萎縮とリンパ球浸潤を認めた．酵素抗体法で近位尿細管にλ陽性像を認め，light chain proximal tubulopathy が考えられた．【考察】骨髄腫関連腎症による急性腎障害を来した症例である．腎不全は高 Ca 血症，light chain proximal tubulopathy，overflow light chain proteinuria と複数の要因が考えられ，文献考察を踏まえて報告する．

P−082
進行胃癌患者に対するニボルマブ治療により誘発された免疫チェックポイント阻害薬関連 IgA 腎症の一例

[1]日本医科大学千葉北総病院腎臓内科，[2]日本医科大学千葉北総病院消化器内科，[3]日本医科大学内分泌代謝・腎臓内科学分野，[4]日本医科大学統御機構診断病理学
市来　直也[1]，山田　剛久[1]，荒谷　紗絵[3]，崔　祥大[1]，草薙　麻莉奈[1]，星野　慎太郎[2]，河合　貴広[3]，平間　章郎[3]，堂本　裕加子[4]，柏木　哲也[3]，大橋　隆治[4]，岩部　真人[3]

【症例】79 歳男性．受診約 1 年前に心窩部痛のため前医を受診した．前医の検査で胃癌が疑われ，精査加療目的に当院消化器内科を紹介受診となった．精査の結果，進行胃癌（cStage 4B，cT3N2M1）の診断となり，SOX 療法，免疫チェックポイント阻害薬のニボルマブが開始され，以降継続となった．ニボルマブ投与から約 1 年後，著明な下腿浮腫が出現し，当科へ紹介となった．低アルブミン血症，高度の尿蛋白を認めネフローゼ症候群と診断し，腎生検を施行した．病理所見では，メサンギウム増殖性病変を認め，同部位への IgA の沈着を認めた．免疫チェックポイント阻害薬関連の IgA 腎症を疑い，同薬剤を中止したところ尿蛋白，下腿の浮腫は共に改善した．【考察】免疫チェックポイント阻害薬関連の腎障害は間質性腎炎が多く，ネフローゼ症候群合併の IgA 腎症は稀である．治療は確立しておらず，本症例はステロイドなどを投与せず薬剤中止のみで改善を得た．病理所見と共に病因・治療を考察し報告する．

P−083
蜂窩織炎を契機に腎障害，ネフローゼ症候群を呈し，感染関連腎炎と免疫関連有害事象の鑑別に苦慮した一例

[1]旭川赤十字病院腎臓内科，[2]旭川医科大学内科学講座循環器・腎臓内科学分野
武田　紗季[1]，山田　一紀[1]，松元　慈[2]，佐久間　寛史[2]，長南　新太[1]，小林　広学[1]，中川　直樹[2]

70 代男性．X − 1 年 10 月に右尿管癌に対して右腎尿管全摘術を施行し，同年 11 月に術後補助化学療法としてニボルマブを開始された．同年 12 月に右下腿蜂窩織炎に対し抗菌薬で治療されたが，経過中に両下腿浮腫や胸水増加を認め，X 年 1 月に当科に紹介された．血清 Cr 1.7 → 9.2 mg/dL の急性腎障害および低蛋白血症と U-TP/Cr 4.14 g/gCr でネフローゼ症候群と診断し，入院となった．入院時より左下腿蜂窩織炎に対して抗菌薬を開始し，第 2 病日より血液透析，ステロイド治療を開始した．第 13 病日に経皮的腎生検を施行した．腎病理では糸球体にびまん性の管内細胞増多がみられ，尿細管間質の形質細胞やリンパ球主体の炎症細胞浸潤を伴い，感染関連糸球体腎炎（IRGN）とニボルマブによる免疫関連有害事象（irAE）との合併が疑われた．以降，腎機能は改善し，第 14 病日に抗菌薬を終了し，第 17 病日に透析を離脱した．【結語】IRGN と irAE の合併例として，抗菌薬治療下でステロイドを導入し，透析を離脱した一例を経験した．抗菌薬による感染制御を図りつつ，適切に免疫抑制療法を併用することで，腎予後の改善に寄与した可能性が示唆された．

P−084
PTH 関連蛋白と活性型ビタミン D が共に高値と示した癌関連高カルシウム血症

聖マリアンナ医科大学病院
林　雄大，小波津　香織，柴垣　有吾

【症例】58 歳女性【経過】転移性卵巣癌（腹膜，肺転移）で婦人科通院中．糞便性イレウスのため入院したが，高度高カルシウム（Ca）血症と急性腎障害（補正 Ca：18.3 mg/dL, Cr：1.38 mg/dL）のため当科コンサルトとなった．第 1 病日から第 3 病日までカルシトニン製剤を筋注し，第 5 病日にゾレドロン酸 4 mg を投与したところ，第 10 病日には補正 Ca：10.7 mg/dL, Cr：0.83 mg/dL まで改善した．しかし第 18 病日に補正 Ca：14.7 mg/dL と再上昇を認めたため，再度ゾレドロン酸 4 mg, エルカトニンを投与し，補正 Ca：13.4 mg/dL で退院となった．血液検査では，intactPTH：10.5 pg/dL, PTHrP：36.8 mol/L, 1,25(OH)2D3：115 ng/mL, 25(OH)D：9.2 ng/mL で PTHrP と 1,25(OH)2D3 が共に上昇していた．【考察】悪性腫瘍に伴う高 Ca 血症において，PTHrP と 1,25(OH)2D3 の上昇が同時に見られる例は稀であり，骨吸収抑制薬への治療抵抗性も報告されている．本症例も治療後早期に再燃を認めており，1,25(OH)2D3 高値との関連について過去の知見を含め報告する．

P−085
敗血症性ショックを呈した血液透析患者の前立腺膿瘍の一例

東京都立大久保病院
齊藤　航貴，石渡　亜由美，川西　智子，小川　俊江，阿部　恭知

【症例】80歳男性．パーキンソン病あり．2年前に糖尿病性腎症を原疾患とする末期腎不全に対して血液透析導入．2週間前に転倒し腰椎圧迫骨折の診断で当院へ入院．第30病日に経皮的椎体形成術をした．第37病日に尿路感染症の診断で導尿およびSBT/ABPC投与開始，第49日に炎症所見改善され抗菌薬投与終了した．第62病日に体温39.3℃，血圧83/40 mmHgと敗血症性ショックになった．【経過】造影CTで前立腺膿瘍を認め，WBC 23200/μL，CRP 12.2 mg/dLと著明な上昇ありTAZ/PIPC投与開始した．血液培養でAmpC産生E.coli検出されMEPMに変更．第65病日にCRP 4.02 mg/dL，昇圧剤終了した．第85病日に経直腸的前立腺膿瘍穿刺ドレナージ術を施行．第92病日にMINOに変更．第101病日に造影CTで前立腺膿瘍消失．第108病日に自宅退院となった．【結語】透析患者の尿路感染症は日常的に遭遇する疾患であり，尿培養を採取する際に導尿が必要となることも多い．本症例は導尿を契機とした前立腺膿瘍が考えられ，画像検査による早期診断および抗菌薬投与，ドレナージにより救命を成し得た．熱源不明の透析患者では過去の導尿歴を確認することが重要である．

P−086
血液透析患者に発症したカルシフィラキシスの一例

[1]安曇野赤十字病院腎臓内科，[2]信州大学医学部附属病院皮膚科
杉浦　宏尚[1]，増田　百音[2]，床尾　万寿雄[1]，小林　則善[1]

【症例】64歳男性．糖尿病性腎症により末期腎不全へと至り，血液透析を導入した．同時期に右下腿内側に間欠的だが強い疼痛が出現し，約一ヶ月後同部位に紫斑を認め，さらに潰瘍を形成した．また，同側下腿遠位にも新たにびらん形成を認めた．皮膚生検では動脈壁石灰化を疑う像を認め，CTでは潰瘍周囲の皮下組織に石灰化を認めた．以上よりカルシフィラキシスと診断し，チオ硫酸ナトリウムの投与を開始したところ，治療開始より約6ヶ月で潰瘍は改善した．【考察】カルシフィラキシスは末期腎不全で透析療法を受けている患者に見られる稀な皮膚疾患である．致死率が高い一方で疾患の認知度は低く，診断が遅れることも少なくない．チオ硫酸ナトリウムの投与が有効な症例も報告されており，急速に進行する難治性潰瘍を認めた際には，本症を鑑別にあげて診療にあたる必要がある．

P−087
うっ血性心不全を繰り返す維持透析患者へCPAP療法が有用であった1例

[1]国立国際医療センター，[2]飯田橋鈴木内科
小泉　美香子[1]，鈴木　寿英[2]，頓宮　慶泰[1]，若林　夢美[1]，大溝　望[1]，松木　瑞貴[1]，松原　茉穂[1]，江里口　直人[1]，森田　雄三[1]，番場　春衣[1]，松村　実美子[1]，鈴木　みなみ[1]，片桐　大輔[1]，髙野　秀樹[1]

糖尿病性腎症を原疾患とする末期腎不全で維持透析中の54歳男性．2023年にうっ血性心不全を契機に血液透析導入となり，以後維持透析を継続していたが，透析間体重増加が多く，透析時間の延長や追加透析で対応されていた．2023年X月に急性心筋梗塞を発症し経皮的冠動脈形成術（PCI）を施行，X+1月には心不全で再入院し，精査にて重症閉塞性睡眠時無呼吸症候群（AHI 50）と診断されたが，本人の同意が得られず持続陽圧呼吸療法（CPAP）は導入されなかった．X+4月に心不全および心室頻拍で再入院した．血液透析，非侵襲的陽圧換気療法（NPPV），薬物療法により改善した．入院中にCPAPを導入したところ，睡眠の質や全身状態の改善を認め，アドヒアランスも良好でAHIは3〜5回/時まで低下した．退院後もCPAPを継続使用し，2026年現在まで心不全の再入院はなく経過し，CPAPの有用性が示唆された．

P−088
短期のカテーテル留置後に左腕頭静脈狭窄を生じVAIVT後もシャント腫脹と感染を頻発した透析患者の一例

宗像医師会病院腎臓内科
四枝　龍佑，古城　英貴，松尾　大，島野　泉

【症例】68歳女性【現病歴】感染後糸球体腎炎を原疾患とする末期腎臓病のため他院で血液透析開始となり，バスキュラーアクセスは左頸部長期留置カテーテルを挿入され，当院外来透析へ紹介された．術後1カ月でカテーテル関連血流感染症のため抜去し，左前腕内シャントを作成した．14カ月後より左シャント肢が腫脹するようになり，CTで左腕頭静脈狭窄を認め，VAIVTでバルーン拡張を行い改善した．しかし腫脹を再発し，その後9カ月間で3回のVAIVTを要する状態で，他院血管外科へ紹介しステントを留置された．その後，シャント血管に感染瘤を繰り返し，計5回の感染血管抜去および人工血管挿入が行われ，最終的に左シャントは閉鎖し，右前腕内シャントを作成された．【考察】左頸部からカテーテル挿入後に左腕頭静脈狭窄を生じた報告は散見されるが，本例は1カ月と短期の留置であったことが特徴である．カテーテル挿入側の選択には，将来の同側でのシャント作成の可能性を考慮する必要がある．

P−089
血液透析導入直後にサルコイドーシスの再燃が疑われた1例

[1]順天堂医学部附属静岡病院腎臓内科，[2]順天堂大学医学部附属順天堂医院腎・高血圧内科
長岡　貴謙[1]，若林　啓一[1]，白　彩花[1]，吉武　由莉[1]，矢田　昌敬[1]，宇隨　鄭未来[1]，長澤　肇[1]，清水　芳男[1]，鈴木　祐介[2]

【症例】77歳の男性．X−6年に胸部異常陰影を指摘されたが精査されず，X年5月に四肢の疼痛を主訴に前医を受診，腎機能障害と高Ca血症を認め当院へ紹介となる．ACEやsIL-2Rが異常高値であり，尿検査では尿細管間質性腎炎を示唆する所見に加え，尿中Ca排泄率14.7%と亢進を認めた．CTで両側肺門リンパ節腫脹および両腎結石を認めたことからサルコイドーシスを疑い，皮膚生検を行うも組織学的診断には至らなかった．経過中に高Ca血症の自然寛解を認め，すでに両腎萎縮を認めていたことからX年6月に血液透析の導入を行った．X年9月より再度高Ca血症が持続し，両側肺門部の腫瘤影を認めたことから精査目的にX年12月に当院へ紹介となった．ACE 33.2 IU/L，sIL-2R 6153 U/mLと高値でありサルコイドーシスの再燃が疑われステロイド療法の方針となった．【考察】サルコイドーシスの発症率は10万人あたり1人と稀である．また約2/3の症例で自然寛解する一方，高Ca血症等の症状を有する例では副腎皮質ステロイドを中心とした治療が必要となる．今回，自然寛解後のサルコイドーシスの再燃が疑われた血液透析患者の一例を経験したため，文献的考察を含めて報告する．

P−090
外来血液透析患者を対象とした当院リハビリ栄養チームの取り組みとその変遷

[1]桂名会埼友クリニック栄養管理部，[2]桂名会埼友クリニック腎臓内科
河本　メイ[1]，宿理　朋哉[2]

当院では2018年に医師・看護師・管理栄養士・理学療法士・臨床工学技士で構成されるリハビリ栄養チームを結成し，外来血液透析患者の健康寿命延伸とQOL維持改善を目的とした支援を行ってきた．当初は栄養状態に着目した支援を中心に開始したが，状態不良例への対応が中心となり，QOL維持改善に限界を感じた．次に，ADLやプレフレイルに着目し，状態悪化前の早期介入を意識した支援へと方針を変更したが，患者の意識や行動変容が支援上の課題となった．これらの経験から，血液透析患者支援には栄養・運動に加え，患者自身の意欲や意思を踏まえた関わりが重要と考えるに至った．そこで現在は，患者への傾聴を重視し，患者自身がどうなりたいかという想いに沿った支援を行っている．チーム会議では多職種で患者の希望実現に向けた検討を行い，チームの連携強化を図っている．当院リハビリ栄養チームの取り組みの変遷を振り返り，外来血液透析患者支援における多職種連携の意義と，患者自身の意思や希望を踏まえた関わりの重要性について報告する．

P-091
2型糖尿病を背景に一時的透析を要するも離脱し得た溶連菌感染後急性糸球体腎炎の1例

東京女子医科大学八千代医療センター
水野　彩，田中　彩之，浅谷　朋花，松上　桂子，小池　美菜子

【症例】50歳代男性．2021年より2型糖尿病，高尿酸血症で加療中．2026年1月上旬より発熱，呼吸苦が出現し，近医でCre 13.19と急性腎障害を認め前医入院となった．心不全および急性腎障害による肺うっ血と診断され，1月23日より透析導入された．補体低下（C3 7 mg/dL），尿潜血陽性，尿蛋白2.8 g/日より腎炎合併が疑われ，2月3日当院転院となった．ASO高値（2200 IU/mL）および先行感染後約3週での浮腫増悪から溶連菌感染後急性糸球体腎炎を疑い，ステロイドパルス療法を開始した．腎生検では管内増殖性腎炎と基底膜上皮側にC3優位のhump様沈着を認め診断に合致した．さらにメサンギウム基質増加を認め，糖尿病性腎症の併存が示唆された．ステロイドパルス療法後にPSL内服を開始し，腎機能は改善，浮腫も消失したため3月4日に透析離脱となった．その後経過良好のため3月18日に退院となった．【結語】糖尿病を背景とした急性腎障害においても，可逆性の感染関連糸球体腎炎を鑑別に挙げ，適切な診断と治療介入が重要である．

P-092
再燃性経過を呈した成人溶連菌感染後急性糸球体腎炎の一例

筑波大学腎臓内科
東　万祐花，森戸　直記，中島　健太郎，原田　拓也，清水　達也，角田　亮也，臼井　俊明，間瀬　かおり，臼井　丈一

【症例】57歳男性．X−1年11月に咽頭痛を自覚し，12月11日より右下腿の腫脹や疼痛が出現した．同月15日に前医を受診し，右下腿蜂窩織炎の診断でセファレキシンが開始された．同月22日に全身浮腫，Cre 2.9 mg/dL，尿蛋白3+，尿潜血3+，ASO高値，低補体血症がみられ溶連菌感染後急性糸球体腎炎（以下PSAGN）が疑われた．その後Cre 1.7 mg/dLまで改善したが，X年1月4日より再度発熱，炎症反応上昇を呈しタゾバクタムピペラシリンで加療されたが改善せず，Cre 4.7 mg/dLに上昇したため同月19日に当院へ転院した．血液培養の反復や造影CT，経食道心エコーで感染巣は検出できなかった．第10病日の腎生検では管内細胞増多，starry sky patternのC3沈着，上皮下のHumpを認めPSAGNに合致する所見であった一方，間質への炎症細胞浸潤も認めた．感染巣の潜在と薬剤性急性間質性腎炎の合併を疑い第18病日にセフトリアキソンを開始，その後経口のセファクロルを投与した．以後炎症反応は徐々に改善し，第80病日時点でCre 0.97 mg/dLまで低下した．【考察】成人のPSAGNは小児と比較し非典型経過の報告が目立つ．本例は感染治療開始後も長期間にわたる再燃性経過を呈し，病理学的にも間質炎が目立つなど示唆に富む症例であり，文献的考察を踏まえ報告する．

P-093
梅毒陽性を契機に診断したHIV関連腎症の1例

帝京大学医学部附属溝口病院
竹村　昌紘，河原﨑　宏雄，内田　大介，山本　宇恭，藤兼　正人，柳澤　侑哉，直江　沙耶子，當間　智弘，大塚　沙江，坂部　慶人

【症例】28歳，男性，インドネシア人．3週間前から頭皮，前額部，後頸部，前胸部，背部に境界明瞭な紅色丘疹，結節が出現した．入院3日前より眼瞼浮腫，両下腿浮腫が出現し受診．Alb 1.4 g/dL，尿蛋白/Cr 5.64 g/gCr，尿潜血20-29/HPF（変形赤血球1+）を認め，糸球体腎炎を伴うネフローゼ症候群疑いで入院となった．入院時検査でRPR陽性，TP抗体陽性であり梅毒感染が疑われたため，HIV抗原抗体検査を施行したところ陽性であった．腎生検では分節性硬化，メサンギウム増殖，上皮下沈着物など増殖性・膜性病変の混合像を認め，免疫蛍光ではFull house patternを呈し，HIV免疫複合体腎疾患が疑われた．皮疹についてはカポジ肉腫も鑑別に挙がり皮膚生検を施行したが，梅毒もしくは扁平苔癬疑いであった．梅毒治療および抗レトロウイルス療法目的にHIV診療可能施設へ転院となった．【考察】HIV関連腎症ではcollapsing変化を伴うことが多いが，本症例では免疫複合体型病変を主体としていた．また梅毒合併により病態評価が複雑であった．梅毒陽性患者ではHIV合併頻度も高く，腎障害や非典型的皮疹を伴う場合には積極的なHIVスクリーニングが重要と考えられた．

P-094
感染性動脈瘤破裂を伴った感染性心内膜炎により感染関連糸球体腎炎を来した一例

東京女子医科大学病院腎臓内科
東　幸太，陶守　仁子，中居　杏奈，関　桃子，潮　雄介，高橋　利奈，小林　静佳，真壁　志帆，眞部　俊，伊藤　純，片岡　浩史，星野　純一

【症例】84歳男性【既往歴】15年前に大動脈弁置換術【現病歴】それまで正常腎機能だったが，X−10日前から四肢浮腫が増悪した為受診し，胸水貯留およびCr 4.32 mg/dLと急性腎障害を認め当院入院となった．蛋白尿・血尿を認め，炎症反応上昇を伴っていた．血液培養4本からGranulicatella adiacensが検出され，弁置換後という感染素因，感染性動脈瘤，RF陽性，糸球体腎炎の合併から感染性心内膜炎（IE）と診断された．抗菌薬加療を開始したが，第6病日に突然発症の腹痛を認めた．造影CTで回腸動脈の感染性動脈瘤が破裂し腹腔内出血を来していた為経カテーテル動脈塞栓術を施行した．その後腎生検を施行し，光顕で半月体形成を伴う管内細胞増多を認め，蛍光抗体法で係蹄にC3cが陽性で，電顕でHumpは認めないものの，内皮下と傍メサンギウム領域にEDDを認め，感染関連糸球体腎炎に矛盾しない所見であった．その後抗菌薬治療に伴い腎機能は正常化した．【考察】Granulicatella adiacensは栄養要求性連鎖球菌に属し，IEの原因菌としては稀ながら多彩な合併症を来し得る．本症例はIEに感染関連糸球体腎炎と感染性動脈瘤破裂を合併した稀有な一例であり，文献的考察を踏まえ報告する．

P-095
高齢で血液透析を要した溶連菌感染後糸球体腎炎の一例

諏訪赤十字病院腎臓内科
箱田　あんな，岩渕　良平，立花　直樹，笠原　寛

【症例】71歳男性．【現病歴】高血圧・高尿酸血症にて近医通院中で，直近の血液検査ではCre 0.97 mg/dLであった．1月中旬に発熱・咽頭痛があり，近医を受診し感冒と診断された．10日後に前医を受診した際に血液検査で急性腎障害（AKI）を呈しており，翌日当科に紹介，入院となった．BUN 91.9 mg/dL, Cre 5.9 mg/dLと腎機能低下，高度尿蛋白，尿潜血，膿尿を認めた．抗核抗体・ANCA抗体・抗GBM抗体は陰性で補体低値（C3 14 mg/dL）とASO高値（441 IU/mL）から溶連菌感染後糸球体腎炎が疑われた．尿培養でクレブシエラが検出され，血液培養と溶連菌迅速検査は陰性であった．第2病日に腎生検を施行し，結果は管内増殖性腎炎所見を呈し，感染関連腎炎を疑う所見であった．第3病日から乏尿傾向となったため利尿剤を開始したが，症状は改善せず腎機能も増悪傾向のため第5病日に血液透析を施行した．第9病日には補体は正常化し，ASO 1247 IU/mLと上昇した．以上より，溶連菌感染後糸球体腎炎と診断した．血液透析を計3回施行し，自尿が得られるようになり，腎機能もBUN 52.3 mg/dL, Cre 2.76 mg/dLまで改善を認めたため第15病日に血液透析を離脱した．全身状態良好のため第17病日に退院とした．【考察】本症例は高齢の溶連菌感染後糸球体腎炎によるAKIに対して支持療法と血液透析を施行し速やかに腎機能の改善を認めた貴重な症例のため報告する．

P-096
典型的な病歴・病理所見を呈した高齢発症の感染後管内増殖性糸球体腎炎の一例

湘南藤沢徳洲会病院
堀内　ゆか，橋本　恵子

79歳男性．高血圧症の既往あり．右下肢蜂窩織炎に対して抗菌薬治療目的に皮膚科入院した．腎臓内科相談時，Cr 2.18 mg/dLと急性腎障害を認め，蛋白尿，顕微鏡的血尿，低補体血症を伴っていた．抗菌薬投与により蜂窩織炎は改善したが，尿異常が遷延したため腎生検を施行した．光顕ではびまん性管内増殖性糸球体腎炎を認め，蛍光抗体法ではメサンギウム領域および係蹄壁にC3優位の顆粒状沈着を認めた．電顕では高電子密度沈着物と一部hump形成を認め，急性感染後糸球体腎炎と診断した．腎炎所見の遷延を認め，ステロイド薬による治療を行い，これらは改善した．感染後糸球体腎炎は小児に多い疾患とされるが，近年は高齢者や免疫低下例における感染関連糸球体腎炎としても注目されている．高齢者では背景腎疾患やC3腎症との鑑別が問題となる．本例は典型的な感染後糸球体腎炎の臨床経過と腎病理所見を呈し，さらに腎炎所見が遷延した．一方ステロイド薬による治療で著名にそれらが改善したことから，高齢者における感染関連糸球体腎炎の診断・治療判断を考える上で一つの示唆を与える症例である．

P−097
IgA 腎症の経過中に併発した ANCA 関連腎炎の一例

聖隷佐倉市民病院
関口　晃希，松永　宇広，田中　辰樹，森本　真有，越坂　純也，山内　伸章，寺崎　紀子，田中　宏明，藤井　隆之，鈴木　理志

【症例】80 代男性【現病歴】X − 16 年に蛋白尿・血尿，Cr 1.02 mg/dL で IgA 腎症（C3H2）と診断され，PSL 30 mg で一時は尿所見が寛解し，蛋白尿 1−2 g/日，Cr 1.4−1.6 mg/dL で推移していた．X 年 2 月初旬から上気道炎症状があり抗生剤治療を行っていたが，2 月中旬に右季助部痛が出現し道系酵素の上昇と胆嚢腫大，壁肥厚を認め胆嚢石，急性胆嚢炎の診断となった．内科的治療で改善がなく，2 月 28 日腹腔鏡下胆嚢摘出術が行われた．2 月上旬より尿蛋白に加えて顕微鏡的血尿も出現し，術後 Cr 3.41 mg/dl まで上昇あり，MPO-ANCA 陽性が判明した．腎生検で半月体形成と係蹄壊死を認め，IgA 沈着は軽微であったことから ANCA 関連腎炎の併発と考え，PSL 30 mg とリツキシマブ 500 mg を 2 回投与し炎症反応は陰性化した．しかしながら蛋白尿は高度で血尿も持続し腎機能は維持できたものの浮腫のコントロールに難渋した．その後転倒による腰椎圧迫骨折を契機に ADL 低下，感染症を繰り返し全身状態悪化の末に X 年 11 月 24 死亡した．【結論】IgA 腎症の 1％で ANCA が検出され IgA 腎症単独と比較し急速な腎機能の低下と半数に全身症状を伴っていたとの報告もある．本症例は同時合併ではないが，経過中の尿所見の悪化や腎機能低下時には他疾患の併発も考慮し速やかな精査が必要である．

P−098
ACNA 関連血管炎と IgA 腎症の鑑別に苦慮した急速進行性糸球体腎炎の 1 例

[1]横浜労災病院腎臓内科，[2]横浜労災病院病理診断科
山口　絵理奈[1]，相原　英聴[1]，宗円　幸子[1]，赤沼　嵩史[1]，長谷川　直樹[2]，角田　幸雄[2]，川口　祐輝[1]

【症例】76 歳男性．X 年 2 月まで Cr 0.9 mg/dL 前後で推移していたが，4 月に Cr 1.81 mg/dL，5 月に Cr 3.12 mg/dL と急速な腎機能の悪化を認め，下肢浮腫も出現し，当科紹介となった．急激な腎機能増悪に加え，糸球体性血尿，高度蛋白尿，CRP 陽性，PR3−ANCA 陽性を認めたことから，ANCA 関連血管炎を疑った．治療先行とし，ステロイドパルス後，リツキシマブとアバコパンを追加した．腎生検を施行し，光顕で細胞性〜線維性の半月体，ごく軽度のメサンギウム細胞増加，傍尿細管毛細血管炎を伴う間質の炎症細胞浸潤を認め，蛍光抗体法で IgA の沈着を認めた．主たる病態として ANCA 関連血管炎か IgA 腎症か判断に苦慮したが，上記治療により腎機能は改善傾向となり，検尿異常も軽快した．【考察】ANCA 陽性の IgA 腎症は比較的稀であるが，ステロイド治療に加え，シクロホスファミドやリツキシマブを投与したところ病状の進行が抑制された報告もある．本症例は治療を先行せざるを得ない状況下で，ANCA 関連血管炎に準じて免疫抑制療法を行ったところ，幸いにして腎機能や検尿異常の改善を認めた．良好な転帰となった ACNA 関連血管炎と IgA 腎症の鑑別に苦慮した急速進行性糸球体腎炎の 1 例を経験したため，若干の文献的考察とともに報告する．

P−099
顕微鏡的多発血管炎と全身性エリテマトーデスのオーバーラップ症候群が疑われた一例

大崎市民病院
水谷　諒，近松　陽一郎，近藤　悠人，大黒　顕佑，神里　賢勇，工藤　正孝

【症例】71 歳男性【既往歴】心房細動【現病歴】健診での eGFR が X − 1 年 5 月には 73.2 あったが X 年 Y 月には 22.7 と低下し，尿蛋白＋，尿潜血 3＋のため同年 Y＋1 月に近医から当科を紹介され受診した．【入院時現症】体温 36.6℃，体重 64.6 kg，血圧 143/72，脈拍 59 回/分，SpO2 98％，下肢浮腫なし【検査所見】尿蛋白 1.81 g/gCr，尿中赤血球 30−49/HPF，WBC 5030/μL，Hb 9.3 g/dL，PLT 10.2×104/μL，BUN 45.4 mg/dL，Cr 3.04 mg/dL，抗核抗体 1280 倍，C3 73 mg/dL，C4 7 mg/dL，CH50 29 U/mL，抗 SS-A 抗体 1200 U/mL 以上，抗 SS-B 抗体 1000 U/mL 以上，MPO-ANCA 4450 U/mL，CT で両腎腫大，肺底部にすりガラス影と索状影あり【入院後経過】顕微鏡的多発血管炎（MPA），全身性エリテマトーデス（SLE）を想定し入院第 2 病日に腎生検を施行した．第 2 から 4 病日まで mPSL 500 mg を投与し，後療法は PSL 40 mg/day とした．尿所見が継続し第 21 病日に RTX 600 mg を投与，第 37 病日に MMF 1000 mg を併用した．改善を認め第 56 病日に退院した．【腎病理所見】21 個の糸球体の内 8 個で細胞性〜線維性半月体形成を認め 60−70％の領域で尿細管の萎縮や間質増生，炎症細胞浸潤を認めた．免疫染色では IgG1 1＋，IgA −，IgM 1＋，Fib 1＋，C1q 1＋，C3c −，C3d 1＋，MAC 2＋と免疫沈着を認めた．【考察】SLE と MPA の合併は男性には珍しく，双方に使用される RTX，PSL，MMF の併用で良好なコントロールを得たため報告する．

P−100
ループス腎炎と ANCA 関連腎炎の overlap を認めた 1 例

聖隷三方原病院
長井　拓海，村石　悠真，河合　佑樹，袴田　鈴，服部　宗軒，村上　陽一，杉浦　剛，松島　秀樹

【症例】30 歳女性．X 年に呼吸困難と咳嗽を自覚して受診．肥大型心筋症による心不全の診断で入院．腎障害と蛋白尿・血尿を認めたため当科紹介．sCr 1.7 mg/dL, CRP 1.7 mg/dL, U-Pro 3＋, U-Ob 3＋, U-RBC ＞100/HPF, U-Pro 3.8 g/gCr．腹部超音波検査で両腎腫大を認めた．入院経過中に日単位の腎機能増悪を認め，急速進行性糸球体腎炎と診断．MPO-ANCA ＞300 U/mL, 抗核抗体 160 倍，抗 DS-IgG 21 IU/mL, C3 40 mg/dL．腎病理の光学顕微鏡で，フィブリノイド壊死を伴う細胞性半月体形成を認め，メサンギウム細胞増多と基質増加を認めた．蛍光抗体法で，係蹄壁に顆粒状にフルハウスパターンを認めた．電子顕微鏡で，糸球体基底膜上皮下に高密度沈着物を認めた．組織学的に膜性腎症であり，血清学的所見からループス腎炎と診断．プレドニゾロンとリツキシマブによる免疫抑制治療を開始して，腎機能と尿所見の改善を認めた．【考察】本症例は MPO-ANCA 強陽性であり，ANCA 関連腎炎の overlap を疑われた．ループス腎炎は様々な腎病理所見を認め，3 型あるいは 4 型であれば半月体形成を伴うこともある．しかし，本症例はループス腎炎 5 型であり，半月体形成糸球体腎炎は ANCA 関連腎炎が原因であると判断した．【まとめ】腎病理学観点からループス腎炎と ANCA 関連腎炎の overlap と診断した症例を経験した．

P−101
長期 SLE の経過中に新規発症した顕微鏡的多発血管炎（MPA）の 1 例

国際親善総合病院腎臓高血圧内科
奥村　悠ウィリアム，山路　和歌子，堀米　麻里，秋月　裕子，安藤　大作

症例は 79 歳女性．54 歳時に全身性エリテマトーデス（SLE），抗リン脂質抗体症候群（APS），自己免疫性溶血性貧血（AIHA）と診断され，PSL で長期加療されていた．近々では PSL 5 mg/日にて安定していたが，X 年 5 月頃から食思不振，腎機能障害，貧血が緩徐に進行した．同年 5 月に Cre 1.12 mg/dL であったが，9 月には 3.25 mg/dL，10 月には 7.3 mg/dL と急速な悪化を認め，Hb も 6.4 と悪化あり，急速進行性糸球体腎炎（RPGN）疑いで当科を紹介受診した．精査にて MPO-ANCA 97.9 と陽性であり，10 月 28 日に腎生検を施行し，Crescentic and necrotizing glomerulonephritis の像を認め，MPA と診断した．輸血等の保存加療により Cre 3.67 mg/dL まで一時的に改善を認めたが，12 月頃より腎機能の再増悪，体液過剰の悪化，体調不良があり，12 月 11 日より血液透析を開始するとともに，単純血漿交換を開始，ステロイドも mPSL 500 mg/日の mPSL パルス療法に強化した．全身状態は改善を認めたが，腎機能の改善は認めず，透析離脱は困難と判断し，維持透析に移行した．複数の自己免疫疾患を背景に持つ患者において，新たに MPA を発症し急激な経過をたどった 1 例を経験したため，若干の文献的考察を交えて報告する．

P−102
好酸球性肉芽腫性血管炎（EGPA）治療中に膜性腎症を発症した一例

太田綜合病院附属太田西ノ内病院
渡邉　有香，石川　祐，坂部　琢磨，内山　聡之，佐藤　衛，永路　正明

【症例】78 歳男性．2024 年 7 月，両下肢のしびれ・脱力が出現し A 病院に紹介され，喘息及び好酸球増多より EGPA と診断された．ステロイドパルス療法（mPLS 1000 mg）および免疫グロブリン大量静注療法を施行し症状は改善した．同年 9 月，当院リウマチ科に紹介されメポリズマブを併用して加療を継続した．この時点では尿蛋白は陰性であった．2025 年 11 月頃より下腿浮腫が出現し，尿蛋白 11.1 g/gCr，Alb 1.4 g/dl とネフローゼ症候群と診断され，同年 11 月 27 日に当科へ紹介された．PSL を増量し，12 月 3 日に腎生検を施行した．電顕にて上皮下に沈着物を広範に認め，軽度の undulation を伴うことから膜性腎症 stage I と診断した．EGPA に関連する動脈炎，糸球体毛細血管係蹄壊死，間質への好酸球浸潤は認めなかった．その後不完全寛解 I となり 2026 年 1 月に退院した．【考察】EGPA における腎病変の頻度は約 25−50％とされ，多くは半月体形成を伴う壊死性糸球体腎炎である．膜性腎症の合併報告は極めてまれであり，本症例は貴重な一例と考えられる．文献的考察を加えて報告する．

P-103
EGPA と MPA の鑑別に苦慮した ANCA 関連血管炎による急性腎不全の一例

[1]東京医科大学腎臓内科学分野，[2]東京医科大学人体病理学分野
平方　藍[1]，齋藤　優[1]，森山　能仁[1]，長尾　俊孝[2]，菅野　義彦[1]

【症例】65 歳男性．Asthma and COPD Overlap で呼吸器内科通院中．1 週間前から呼吸困難を認め気管支喘息の増悪の診断で吸入薬が処方された．その後発熱，手足のしびれを認め，2 週間後に再診し COPD 急性増悪の診断で PSL 20 mg および抗菌薬が処方された．呼吸困難は改善したものの発熱は改善なく，2 週間後に再診した際の血液検査で BUN/Cr 41.2/1.92 mg/dL, CRP 14.67 mg/dL と炎症反応高値および腎機能障害を認め，当科へ紹介となった．血尿，蛋白尿を認め，P-ANCA 252 U/mL, 好酸球 1200/μL, IgE 623 IU/mL と高値であり，好酸球性多発血管炎性肉芽腫症（EGPA）の疑いで入院となった．ステロイドパルス療法を開始し，メポリズマブ，シクロホスファミドによる寛解導入療法を実施した．しかし，腎機能は急速に増悪し，第 10 病日より血液透析導入となった．その後も腎機能の改善に乏しく，急速に増悪した経過より顕微鏡的多発血管炎（MPA）の可能性も考慮し，第 22 病日よりアバコパンを開始した．第 7 病日に施行した腎生検では，小動脈に壊死性血管炎を伴う壊死性半月体形成糸球体腎炎を認め，IF では pauci-immune であった．【考察】EGPA は腎障害の頻度が低いとされる．本症例は気管支喘息を前駆症状とする血管炎症状があり，EGPA を疑い治療を開始したが，その後急速な腎機能障害を認め，MPA の可能性も踏まえた集学的治療を行った．

P-104
高齢発症 ANCA 関連血管炎に対し適切な診断治療を行いフレイルへの進行を回避し得た一例

[1]東京都健康長寿医療センター腎臓内科・透析科，[2]同病理診断科
井沢　理乃[1]，森野　太揮[1]，岡　雅俊[1]，鈴木　訓之[1]，小松　明子[2]，六反　啓文[2]，新井　冨生[2]，板橋　美津世[1]，武井　卓[1]

【症例】88 歳女性【主訴】全身倦怠感，筋力低下，体重減少，めまい【現病歴】以前より蛋白尿や腎機能障害の指摘なし．1 か月前に全身倦怠感と筋力低下を自覚．ADL は自立から独歩困難へ低下．体重減少も認め，近医でフレイルが疑われた．入院当日めまいで救急搬送．【臨床経過】炎症反応高値から当初は感染を疑われたが治療に反応せず，尿蛋白 1.27 g/gCre，尿中変形赤血球中等度，Cre 2.02 mg/dL と腎機能障害を認め，MPO-ANCA 295 IU/mL と高値であり，ANCA 関連血管炎（AAV）を疑い，PSL 15 mg の内服を開始．Birmingham Vasculitis Activity Score（BVAS）は 22 点．腎生検施行，光顕で細胞性半月体を複数認め，一部の糸球体でフィブリノイド壊死やボーマン嚢の破綻を認めた．IF は pauci-immune 型で，AAV と診断．mPSL セミパルスとリツキシマブ 500 mg の投与を行い，アバコパン 40 mg の内服を開始し，PSL は漸減終了．尿蛋白 0.84 g/gCre, Cre 1.07 mg/dL，BVAS は 3 点に改善．めまいは消失し，独歩で自宅退院．その後明らかな再発や合併症は認めず病前体重へ回復．【考察】本症例では高齢発症 AAV に対し適切な診断治療を行いフレイルへの進行を回避し得た．当院で経験した高齢発症 AAV の他症例を交えて考察する．

P-105
PR3-ANCA 陽性の抗 GBM 抗体腎炎を発症し血漿交換を施行した高齢患者の一例

山形市立病院済生館
我妻　健，工藤　光介，藤田　耕太朗，出川　紀行

【症例】86 歳男性，独居，ADL は自立．CKD で前医通院中．X－1 年までは血清 Cr 値 1.4-1.9 mg/dL で推移していたが，X 年 3 月から 6 月にかけて血清 Cr 値 7.9 mg/dL と腎機能の急性増悪を認めたため同年 6 月に当科入院となった．入院後，更に腎機能悪化を認めたため血液透析を開始した．経過中に PR3-ANCA と抗 GBM 抗体の陽性を認めた．腎生検は未施行だったが RPGN による CKD 増悪を疑う臨床経過と抗 GBM 抗体陽性であったことから ANCA 陽性の抗 GBM 抗体腎炎と診断した．治療は血漿交換（PE）と副腎皮質ステロイドを開始した．PE を 7 回施行後，抗体価の減少と全身性の炎症所見の改善を認めた．維持透析への移行は免れなかったがステロイド漸減によっても炎症所見の再燃は無く軽快したため自宅退院となった．【考察】抗 GBM 抗体腎炎においては，腎予後の改善が期待される症例や肺胞出血を伴う症例に対し，副腎皮質ステロイドを含む免疫抑制療法と PE の併用が推奨されている．本症例は透析離脱には至らなかったが，高齢であっても身体機能が比較的保たれていたことを踏まえ治療介入した．結果として病態，自覚症状，ADL の改善が得られ本人の希望に添い自宅退院が可能であったことから PE を含めた集学的治療の有用性が示唆された．

P-106
小児における抗 GBM 抗体および MPO-ANCA 陽性半月体形成性糸球体腎炎の 1 例

[1]吉林大学第二病院腎臓内科，[2]吉林大学第二病院小児診療センター
Guan Yucan[1]，Luo Ping[1]，Li Peize[2]，Wang Ji[2]

A 15-year-old girl was admitted because of dizziness, nausea, and rapidly progressive renal dysfunction. Serum creatinine increased from 479 μmol/L to 788 μmol/L after admission. Serological examination revealed positivity for MPO-ANCA（31.7 RU/mL）and anti-GBM antibody（70 RU/mL）. Renal biopsy demonstrated crescent formation in 22 of 32 glomeruli, accompanied by fibrinoid necrosis and Bowman's capsule rupture. Immunofluorescence showed linear deposition of IgG and C3 along the glomerular capillary walls. Electron microscopy revealed vacuolar degeneration of tubular epithelial cells, increased lysosomes, and focal loss of the brush border. The patient was diagnosed with double-positive crescentic glomerulonephritis. She received three courses of methylprednisolone pulse therapy and seven sessions of plasmapheresis. Following treatment, anti-GBM antibodies became negative and serum creatinine improved to 200 μmol/L. Double-positive crescentic glomerulonephritis is rare in pediatric patients. We report this case with a review of the literature.

P-107
MPO-ANCA および抗 GBM 抗体共陽性の急速進行性糸球体腎炎の一例

[1]自治医科大学附属さいたま医療センター，[2]陽山会クリニック
常喜　丈彦[1]，永池　侑樹[1]，渡邊　祐作[1]，矢内　克典[2]，宮澤　晴久[1]，伊藤　聖学[1]，大河原　晋[1]

【症例】79 歳男性．当院入院約 20 日前より倦怠感および体重減少が出現し，医療機関を受診した際に炎症反応上昇と腎機能障害を指摘され入院した．抗菌薬治療が行われたが腎機能は増悪し，抗 GBM 抗体および MPO-ANCA の共陽性が判明した．急速進行性糸球体腎炎が疑われ，ステロイドパルス療法が開始され，その翌日に血漿交換が必要と判断され当院へ転院した．転院後，前医と合わせてステロイドパルス療法を計 3 日間施行した．入院 3 日目に腎生検を施行し，血漿交換および後療法としてプレドニゾロン内服を開始した．腎機能は回復せず，入院 8 日目に血液透析を導入した．血漿交換を計 7 回施行したが抗体価の低下は不十分であり，入院 36 日目より 2 クール目として計 4 回追加施行した．治療開始約 1 か月後には MPO-ANCA は陰性化したが抗 GBM 抗体は陽性が持続したため，プレドニゾロンを漸減しつつアバコパンを追加した．治療開始約 5 か月後，抗 GBM 抗体も陰性化した．【考察】MPO-ANCA および抗 GBM 抗体共陽性の急速進行性糸球体腎炎に対し，血漿交換およびステロイドパルス療法に加えアバコパンの併用で両抗体の陰性化を得た症例を経験した．難治例に対する治療戦略として示唆に富むと考えられ，文献的考察を加えて報告する．

P-108
関節リウマチに合併した ANCA 関連血管炎の一例

山形市立病院済生館
我妻　健，工藤　光介，藤田　耕太朗，出川　紀行

【症例】62 歳，女性．X－1 年 3 月に近医整形外科にて関節リウマチ（RA）と診断され，メトトレキサート（MTX）及び NSAIDs の内服治療が開始された．同年 5 月に健診で高血圧を指摘され前医を受診し，血圧 208/106 mmHg と著明な高値を認めたため Ca 拮抗薬による降圧治療が開始された．その後血圧は概ね 130 mmHg 台で経過したが X 年 9 月に腎機能低下を認め，10 月に当科を紹介受診となった．検査で血清 Cr 値 0.99 mg/dL，顕微鏡的血尿（RBC：10-19/HPF），尿蛋白/Cr 比 1.92 g/gCr, 尿中 β2MG 12426 μg/L を認め，同年 11 月に腎生検を施行した．腎病理で Crescentic glomerulonephritis の所見を認め，MPO-ANCA 陽性であったことから RA に併発した ANCA 関連糸球体腎炎と診断した．RA 治療を継続しつつ，プレドニゾロン（PSL）及び免疫抑制薬による内服治療により ANCA 力価と蛋白尿は改善した．【考察】RA に関連する腎病変は多彩であり，AA アミロイドーシス，薬剤性腎障害，IgA 腎症などが鑑別に挙げられる中，ANCA 関連血管炎（AAV）の合併は比較的稀である．本症例では AAV を疑う臨床経過や検査所見に乏しかったが，腎病理で半月体形成性糸球体腎炎を認めたことから診断に至った．RA 患者における腎疾患において AAV の合併も考慮し腎生検を含めた精査が重要である．

P−109
関節リウマチ治療中に，膜性腎症合併の ANCA 関連腎炎を発症した一例

浜松医療センター
畦倉　康平，辻　孝之，武田　明日美，補永　えり子，田淵　明日香

【症例】75 歳女性【現病歴】関節リウマチにてサラゾスルファピリジンとイグラチモドで治療を受けていた．X−1 年 9 月までは sCr は 0.7 mg/dL 程度で経過していたが，X 年 2 月頃より sCr 1.08 mg/dL と腎機能障害を認め，8 月には sCr 2.70 mg/dL，尿潜血 3+，UPCR 3.9 g/gCr となり当科紹介受診となった．MPO-ANCA 13.8 U/mL，PR3-ANCA 6.8 U/mL と ANCA 陽性を認め，急速進行性糸球体腎炎を疑い腎生検を施行した．半数以上の糸球体に細胞性や線維性半月体形成を認め，ANCA 関連腎炎と診断した．蛍光抗体法では，IgG，IgA，IgM が係蹄壁に顆粒状に染色された．電顕では，上皮下や基底膜内に EDD が散在性に観察され，膜性腎症を合併した ANCA 関連腎炎と診断した．PSL 40 mg/日で治療開始後，腎機能および蛋白尿は改善傾向を認めている．【考察】ANCA 関連腎炎に膜性腎症を合併する症例は比較的稀であり，また関節リウマチと腎疾患との関連についても合わせて文献的考察を加えて報告する．

P−110
ANCA 関連間質性肺炎に発症した新規 ANCA 関連腎炎と膜性腎症に対するステロイド早期減量治療の奏功例

[1]日本医科大学内分泌代謝・腎臓内科，[2]日本医科大学統御機構診断病理学
佐藤　匠[1]，荒谷　紗絵[1]，宗像　雄[1]，菅原　道子[1]，平間　章郎[1]，堂本　裕加子[2]，柏木　哲也[1]，大橋　隆治[2]，岩部　真人[1]

【症例】79 歳男性．約 1 年半前から呼吸器内科にて MPO-ANCA 陽性の間質性肺炎に対しニンテダニブで加療されていた．経過中に MPO-ANCA148 と抗体価が上昇し，尿中沈査赤血球と蛋白尿の増悪を認め，当科へ紹介となり腎生検を施行した．生検結果は全糸球体 17 個のうち 5 個が全節性硬化し，半月体は線維性半月体が主であった．さらに IF で IgG と C3 の沈着を認め膜性腎症の合併が疑われた．高度な肺線維化を認めており，ステロイド治療による感染リスクや肺線維化の進行が懸念された．そこで，プレドニゾロン（PSL）50 mg，リツキシマブ 500 mg/週×2 回，アバコパン 60 mg/day で加療開始し，PSL は 5 週間で漸減し終了とした．治療経過は良好であり尿所見も寛解を維持している．【考察】本症例は ANCA 関連の間質性肺炎経過中に，ANCA 関連腎炎と膜性腎症を新規に発症した．呼吸器関連の感染症や肺の線維化進行などステロイド関連の有害事象は致死的になり得る．アバコパンとリツキシマブ併用療法は早期のステロイド離脱を可能とし，膜性腎症合併の ANCA 関連腎炎に対する有効な治療と考えられた．

P−111
MPO-ANCA と PR3-ANCA の Double positive かつ膜性腎症所見を認めた顕微鏡的多発血管炎の一例

聖隷三方原病院
河合　佑樹，村石　悠真，長井　拓海，袴田　鈴，服部　宗軒，村上　陽一，杉浦　剛，松島　秀樹

【症例】83 歳男性．【経過】X−5 年に右肺上葉腺癌で右肺上葉切除，術後補助化学療法：UFT 300 mg/day を実施され，当院呼吸器外科で定期フォロー中．再発なく経過も，X 年 10 月 30 日，定期受診時の採血で腎機能障害：同年 9 月中旬から 10 月末にかけて Cr 0.8→2.07 mg/dL，を認めたため当科を紹介受診．Cr 2.26 mg/dL と増悪を認め，U-pro 2.56 g/gCr，U-rbc 100＜/HPF と検尿異常あり．WBC 8350/μL，CRP 3.4 mg/dL と炎症反応上昇を認め，後日 MPO-ANCA 111 U/mL，PR3-ANCA 55.5 U/mL と Double positive が判明．抗 GBM 抗体は陰性でその他，血清学的異常なし．11 月 5 日に腎生検施行．光顕所見は，半月体形成糸球体腎炎で，IF では係蹄壁に免疫複合体の顆粒状沈着：C3 1+，IgA 1+，IgG 1+，IgM 1+，電子顕微鏡でも係蹄壁上皮側に EDD を認め，膜性腎症 stageII-III．臨床所見は顕微鏡的多発血管炎であり 11 月 8 日よりグルココルチコイドで加療開始，11 月 14 日にリツキシマブを投与．グルココルチコイド早期減量のため 11 月 20 日よりアバコパンを併用し退院．外来でフォロー，X+1 年 6 月 11 日時点でプレドニゾロン 5 mg+アバコパン 60mg2x で維持され，以降現在まで再燃なく経過．【結語】MPO-ANCA，PR3-ANCA それぞれで膜性腎症所見を認める症例の報告は散見するが，Double positive 例では貴重であり報告する．

P−112
硬化糸球体が大半であった ANCA 関連血管炎において透析離脱を得た 1 例

筑波大学医学医療系腎臓内科
緒方　寛，原田　拓也，中島　健太郎，清水　達也，角田　亮也，臼井　俊明，森戸　直記，間瀬　かおり，臼井　丈一

【症例】65 歳男性，検診受診歴・既往歴なし．2 か月前から倦怠感，頭痛，腹痛，下痢が持続していた．第 1 病日に K 8.3 mEq/L の高 K 血症による無脈性心室頻拍を発症し，心停止となったが前医で速やかに蘇生された．Cre 23.6 mg/dL，BUN 208 mg/dL と高度腎不全を認め当院に転院となった．【経過】転院時，尿沈査赤血球 100 個以上/HPF，尿蛋白 9.87 g/g・Cre，MPO-ANCA ＞300.0 U/mL であった．肺病変を含めた明らかな多臓器障害を認めなかったことから，腎限局型の ANCA 関連血管炎と診断した．血液透析導入後にプレドニゾロン（40 mg/日），単純血漿交換（7 回），リツキシマブ，アバコパンで加療した．第 14 病日に施行した腎生検で pauci-immune 型半月体形成性糸球体腎炎を認め，糸球体の約半数が線維細胞性半月体を伴う全節性硬化を呈し，皮質領域の約 80%で尿細管萎縮，間質線維化を認めたため，透析離脱は困難と考えたが，集学的治療により尿量増加および腎機能改善を認め，第 59 病日に血液透析を離脱した．その後も Cre 3 mg/dl 程度で推移した．【考察】硬化糸球体が大半であった ANCA 関連血管炎であっても，活動性病変の残存の可能性があり，早期の集学的治療により腎機能回復が得られる可能性があると考えられる．文献的考察を含めて発表する．

P−113
急速な腎機能低下を呈したリファンピシン関連急性尿細管間質性腎炎の一例

[1]国共連横須賀共済病院腎臓内科，[2]杏林大学病理学教室
千葉　欣彦[1]，茂村　碧[1]，近藤　圭[1]，姫野　佳歩[1]，安部　聡宏[1]，森　克夫[1]，平澤　卓[1]，安藝　昇太[1]，長濱　清隆[2]，田中啓之[1]

【症例】54 歳男性．X 年 6 月，咳嗽，発熱を主訴に受診し，胸部画像で右肺多発空洞影を認め，喀痰塗抹検査陽性で肺結核と診断された．治療開始時，尿所見に異常なく，腎機能は eGFR 102 ml/min/1.73 m^2（以下単位略）だった．6 月 19 日より INH，RFP，EB，PZA による抗結核治療を開始し，8 月 20 日より INH，RFP の 2 剤に減量された．9 月以降，eGFR 89.8 から 17.4 まで低下し，10 月 3 日に当科紹介となった．尿中 β2MG 49871 μg/L と著明高値を認め，尿蛋白 1.76 g/gCre，尿潜血陰性だった．肺結核は培養陰性化しており，抗結核薬は中止された．抗結核薬による急性尿細管間質性腎炎（acute tubulointerstitial nephritis：ATIN）を疑い，臨床経過および既報から RFP 関連 ATIN を最も疑った．腎生検では，間質へのリンパ球主体の炎症細胞浸潤と尿細管障害を認め，ATIN に矛盾しない所見だった．RFP 中止後も腎機能障害が遷延したため，EB，PZA，INH の再開の上で PSL 0.7 mg/kg/day を開始し，腎機能は改善傾向となり eGFR 44.1 まで回復した．【考察】抗結核薬投与中の急速な腎機能低下では，早期の原因検索および腎生検を含めた対応が重要と考えられる．抗結核薬の中でも RFP は ATIN の原因として比較的頻度が高く，文献的考察を加えて報告する．

索引　一　司会

司会	セッション	日時	会場
あ			
秋保　真穂	血液透析 3	10 月 18 日（日）15：05〜15：55	第 10 会場（ホール B-4）
淺沼　克彦	シンポジウム 1	10 月 17 日（土）9：00〜11：00	第 1 会場（メインホール 1）
浅野　貴子	遺伝性疾患（小児）	10 月 18 日（日）11：00〜11：50	第 3 会場（ホール A-1）
旭　浩一	理事長企画	10 月 18 日（日）11：00〜11：50	第 1 会場（メインホール 1）
	大会長企画	10 月 17 日（土）14：40〜16：40	第 1 会場（メインホール 1）
畔上　達彦	血栓性微小血管症（TMA）2	10 月 17 日（土）15：30〜16：20	第 8 会場（ホール B-2）
阿部　雅紀	疫学研究・臨床研究 2	10 月 17 日（土）11：00〜11：50	第 3 会場（ホール A-1）
安藤　重輝	血液透析・アフェレーシス	10 月 18 日（日）15：05〜15：55	第 9 会場（ホール B-3）
安藤　史顕	Onconephrology 3	10 月 18 日（日）15：05〜15：55	第 8 会場（ホール B-2）
い			
池内　秀和	アバコパン	10 月 18 日（日）15：05〜15：55	第 6 会場（ホール A-4）
池田　雅人	血液透析 3	10 月 18 日（日）15：05〜15：55	第 10 会場（ホール B-4）
池田洋一郎	イムノタクトイド・サルコイドーシス	10 月 17 日（土）10：00〜11：00	第 5 会場（ホール A-3）
石田　真理	ワークショップ 1	10 月 17 日（土）15：00〜16：30	第 2 会場（メインホール 2）
石橋　由孝	シンポジウム 5	10 月 18 日（日）9：00〜11：00	第 1 会場（メインホール 1）
石山　勝也	慢性腎臓病	10 月 17 日（土）14：30〜15：30	ポスター会場 A（ミーティングルーム 1）
市川　一誠	全身性エリテマトーデス 1	10 月 18 日（日）13：15〜14：15	第 4 会場（ホール A-2）
伊藤　健太	感染	10 月 18 日（日）14：00〜15：00	ポスター会場 B（ホール B ホワイエ）
伊藤　純	遺伝性腎疾患 1（Alport 症候群）	10 月 17 日（土）13：30〜14：30	第 8 会場（ホール B-2）
伊藤　孝史	連携（病診・多職種）	10 月 18 日（日）9：00〜10：00	第 9 会場（ホール B-3）
伊藤　英利	感染 2	10 月 18 日（日）15：05〜15：55	第 4 会場（ホール A-2）
伊藤　大樹	腹膜透析・腎移植	10 月 17 日（土）14：30〜15：30	ポスター会場 B（ホール B ホワイエ）
伊東　稔	血液透析 1	10 月 18 日（日）13：15〜14：15	第 10 会場（ホール B-4）
井上　勉	各種病態 5	10 月 17 日（土）10：00〜11：00	第 10 会場（ホール B-4）
井上　嘉彦	クリオグロブリン	10 月 18 日（日）14：15〜15：05	第 7 会場（ホール B-1）
今澤　俊之	シンポジウム 7	10 月 18 日（日）9：00〜11：00	第 3 会場（ホール A-1）
	遺伝性腎疾患 3	10 月 17 日（土）13：30〜14：30	第 9 会場（ホール B-3）
伊與田雅之	感染 3	10 月 18 日（日）14：15〜15：05	第 5 会場（ホール A-3）
う			
臼井　丈一	IgMPC-TIN	10 月 17 日（土）14：30〜15：30	第 4 会場（ホール A-2）
内田　貴大	感染 4	10 月 18 日（日）15：05〜15：55	第 5 会場（ホール A-3）
内山　清貴	シンポジウム 4	10 月 17 日（土）9：00〜11：00	第 3 会場（ホール A-1）
え			
海老原　至	膜性腎症 3	10 月 18 日（日）9：00〜10：00	第 8 会場（ホール B-2）
お			
大瀬　貴元	各種病態 2	10 月 17 日（土）10：00〜11：00	第 9 会場（ホール B-3）
大竹　剛靖	M 蛋白関連・糸球体沈着症 2	10 月 17 日（土）10：00〜11：00	第 4 会場（ホール A-2）
大橋　温	移植関連腎障害	10 月 17 日（土）11：00〜11：50	第 7 会場（ホール B-1）
岡田　浩一	特別講演	10 月 18 日（日）15：15〜16：15	第 1 会場（メインホール 1）
	教育企画 3	10 月 18 日（日）10：00〜11：00	第 6 会場（ホール A-4）
小川　哲也	疫学研究・臨床研究 3	10 月 17 日（土）15：30〜16：20	第 3 会場（ホール A-1）

小川　弥生	教育講演 7	10 月 18 日（日）	13：45〜14：15	第 6 会場（ホール A-4）
	C3 腎症 1	10 月 18 日（日）	9：00〜10：00	第 4 会場（ホール A-2）
奥山　　慎	各種病態 4（足細胞陥入糸球体症ほか）	10 月 17 日（土）	9：00〜10：00	第 10 会場（ホール B-4）
小此木英男	膜性腎症 2	10 月 18 日（日）	10：00〜11：00	第 7 会場（ホール B-1）
小田　　朗	急性腎障害	10 月 17 日（土）	14：30〜15：30	ポスター会場 A（ミーティングルーム 1）
小野　慶介	ANCA 関連腎炎・血管炎 2	10 月 18 日（日）	14：00〜15：00	ポスター会場 B（ホール B ホワイエ）
小野　祐子	M 蛋白関連・糸球体沈着症 3	10 月 17 日（土）	9：00〜10：00	第 5 会場（ホール A-3）

か

甲斐　平康	抗 GBM 抗体病	10 月 18 日（日）	10：00〜11：00	第 10 会場（ホール B-4）
風間順一郎	シンポジウム 8	10 月 18 日（日）	14：45〜16：15	第 3 会場（ホール A-1）
柏木　哲也	血液透析 2	10 月 18 日（日）	14：15〜15：05	第 10 会場（ホール B-4）
忰田　亮平	各種病態 4（足細胞陥入糸球体症ほか）	10 月 17 日（土）	9：00〜10：00	第 10 会場（ホール B-4）
片桐　大輔	感染 2	10 月 18 日（日）	15：05〜15：55	第 4 会場（ホール A-2）
勝馬　　愛	M 蛋白関連・糸球体沈着症・Onconephrology	10 月 18 日（日）	14：00〜15：00	ポスター会場 A（ミーティングルーム 1）
金井　孝裕	ネフローゼ症候群 3	10 月 18 日（日）	10：00〜11：00	第 9 会場（ホール B-3）
要　　伸也	腎臓病療養指導士企画	10 月 18 日（日）	13：15〜15：15	第 2 会場（メインホール 2）
金子　朋広	糸球体腎炎	10 月 18 日（日）	14：00〜15：00	ポスター会場 A（ミーティングルーム 1）
金子　佳賢	IgA 腎症 1	10 月 18 日（日）	10：00〜11：00	第 4 会場（ホール A-2）
金綱友木子	シンポジウム 2	10 月 17 日（土）	9：00〜11：00	第 2 会場（メインホール 2）
	C3 腎症 2	10 月 18 日（日）	9：00〜10：00	第 5 会場（ホール A-3）
軽部　美穂	血管炎	10 月 18 日（日）	9：00〜10：00	第 10 会場（ホール B-4）
川上　貴久	尿細管間質性腎炎	10 月 17 日（土）	13：30〜14：30	第 4 会場（ホール A-2）
川口　武彦	教育講演 5	10 月 18 日（日）	11：00〜11：30	第 6 会場（ホール A-4）
河嶋　英里	妊娠 2	10 月 18 日（日）	14：15〜15：05	第 9 会場（ホール B-3）
川嶋　聡子	抗 GBM 抗体病/ANCA 関連血管炎	10 月 18 日（日）	11：00〜11：50	第 10 会場（ホール B-4）
川本　進也	薬剤性腎障害 1	10 月 17 日（土）	15：30〜16：30	第 4 会場（ホール A-2）
河原﨑宏雄	感染 3	10 月 18 日（日）	14：15〜15：05	第 5 会場（ホール A-3）
神崎　　剛	ネフローゼ症候群 4	10 月 18 日（日）	11：00〜11：50	第 9 会場（ホール B-3）
神田祥一郎	遺伝性疾患（小児）	10 月 18 日（日）	11：00〜11：50	第 3 会場（ホール A-1）

き

北村　博司	血液疾患 1	10 月 17 日（土）	11：00〜11：50	第 5 会場（ホール A-3）
衣笠　哲史	血液疾患 1	10 月 17 日（土）	11：00〜11：50	第 5 会場（ホール A-3）
木村　　浩	急性腎障害 1	10 月 17 日（土）	9：00〜10：00	第 7 会場（ホール B-1）
金口　　翔	血栓性微小血管症（TMA）1	10 月 17 日（土）	15：30〜16：20	第 7 会場（ホール B-1）

く

倉田　　遊	ANCA 関連腎炎・血管炎 1	10 月 17 日（土）	14：30〜15：30	ポスター会場 B（ホール B ホワイエ）
栗田　宜明	疫学研究・臨床研究 2	10 月 17 日（土）	11：00〜11：50	第 3 会場（ホール A-1）
黒木　亜紀	抗 GBM 抗体病	10 月 18 日（日）	10：00〜11：00	第 10 会場（ホール B-4）

こ

小池　淳樹	膜性増殖性糸球腎炎	10 月 18 日（日）	11：00〜11：50	第 7 会場（ホール B-1）
小泉　賢洋	各種病態 5	10 月 17 日（土）	10：00〜11：00	第 10 会場（ホール B-4）
合田　朋仁	ワークショップ 2	10 月 18 日（日）	13：15〜14：45	第 3 会場（ホール A-1）
後藤　　眞	全身性エリテマトーデス 2	10 月 18 日（日）	13：15〜14：15	第 5 会場（ホール A-3）
小林　大介	抗 GBM 抗体病/ANCA 関連血管炎	10 月 18 日（日）	11：00〜11：50	第 10 会場（ホール B-4）
小林　洋輝	膜性増殖性糸球腎炎	10 月 18 日（日）	11：00〜11：50	第 7 会場（ホール B-1）
小林　　竜	腹膜透析	10 月 17 日（土）	13：30〜14：30	第 10 会場（ホール B-4）
駒形　嘉紀	アバコパン	10 月 18 日（日）	15：05〜15：55	第 6 会場（ホール A-4）
小松田　敦	血液疾患 2	10 月 17 日（土）	13：30〜14：30	第 5 会場（ホール A-3）
駒場　大峰	シンポジウム 8	10 月 18 日（日）	14：45〜16：15	第 3 会場（ホール A-1）

小丸　陽平	各種病態 3（出血，血行動態）	10 月 17 日（土）	11：00〜11：50	第 9 会場（ホール B-3）
今田　恒夫	シンポジウム 6	10 月 18 日（日）	13：15〜15：15	第 1 会場（メインホール 1）

さ

齋藤　綾乃	イムノタクトイド・サルコイドーシス	10 月 17 日（土）	10：00〜11：00	第 5 会場（ホール A-3）
斎藤　知栄	教育講演 8	10 月 18 日（日）	14：15〜14：45	第 6 会場（ホール A-4）
齋藤　友広	膜性腎症 3	10 月 18 日（日）	9：00〜10：00	第 8 会場（ホール B-2）
齋藤　雅也	ANCA 関連血管炎 1	10 月 18 日（日）	13：15〜14：15	第 7 会場（ホール B-1）
酒井　行直	薬剤性腎障害 2	10 月 17 日（土）	14：30〜15：30	第 5 会場（ホール A-3）
酒巻　裕一	M 蛋白関連・糸球体沈着症 1	10 月 17 日（土）	9：00〜10：00	第 4 会場（ホール A-2）
櫻井　　薫	血液透析 1	10 月 17 日（土）	14：30〜15：30	ポスター会場 A（ミーティングルーム 1）
佐々木陽典	感染 4	10 月 18 日（日）	15：05〜15：55	第 5 会場（ホール A-3）
佐藤　弘恵	血液疾患 2	10 月 17 日（土）	13：30〜14：30	第 5 会場（ホール A-3）
佐藤　光博	感染 1	10 月 18 日（日）	14：15〜15：05	第 4 会場（ホール A-2）
真田　　覚	クリオグロブリン	10 月 18 日（日）	14：15〜15：05	第 7 会場（ホール B-1）
澤　　直樹	アミロイドーシス	10 月 17 日（土）	11：00〜11：50	第 4 会場（ホール A-2）

し

柴垣　有吾	水電解質・内分泌 2	10 月 17 日（土）	10：00〜11：00	第 8 会場（ホール B-2）
柴田　　茂	教育講演 2	10 月 17 日（土）	10：30〜11：00	第 6 会場（ホール A-4）
渋谷　祐子	連携（病診・多職種）	10 月 18 日（日）	9：00〜10：00	第 9 会場（ホール B-3）
島田美智子	ネフローゼ症候群 3	10 月 18 日（日）	10：00〜11：00	第 9 会場（ホール B-3）
島本真実子	妊娠 1	10 月 18 日（日）	13：15〜14：15	第 9 会場（ホール B-3）
白井小百合	IgA 腎症 1	10 月 18 日（日）	10：00〜11：00	第 4 会場（ホール A-2）

す

菅原　有佳	血栓性微小血管症（TMA）	10 月 17 日（土）	14：30〜15：30	ポスター会場 B（ホール B ホワイエ）
鈴木　泰平	IgA 血管炎	10 月 18 日（日）	11：00〜11：50	第 5 会場（ホール A-3）
鈴木　利彦	水電解質・内分泌 3（低 Na 血症）	10 月 17 日（土）	11：00〜11：50	第 8 会場（ホール B-2）
鈴木　穂孝	ネフローゼ症候群	10 月 17 日（土）	14：30〜15：30	ポスター会場 A（ミーティングルーム 1）
鈴木　倫子	薬剤性腎障害 2	10 月 17 日（土）	14：30〜15：30	第 5 会場（ホール A-3）
諏訪部達也	M 蛋白関連・糸球体沈着症 3	10 月 17 日（土）	9：00〜10：00	第 5 会場（ホール A-3）

そ

蘇原　映誠	シンポジウム 3	10 月 17 日（土）	13：30〜15：00	第 2 会場（メインホール 2）

た

髙野　秀樹	感染 1	10 月 18 日（日）	14：15〜15：05	第 4 会場（ホール A-2）
高橋　和也	血液透析 1	10 月 18 日（日）	13：15〜14：15	第 10 会場（ホール B-4）
竹内　康雄	急性腎障害 2	10 月 17 日（土）	10：00〜11：00	第 7 会場（ホール B-1）
竹田　徹朗	C3 腎症 1	10 月 18 日（日）	9：00〜10：00	第 4 会場（ホール A-2）
田中　健一	ダイバーシティ推進委員会企画	10 月 18 日（日）	9：00〜10：00	第 2 会場（メインホール 2）
	疫学研究・臨床研究 3	10 月 17 日（土）	15：30〜16：20	第 3 会場（ホール A-1）
田中　真司	教育講演 4	10 月 17 日（土）	15：00〜15：30	第 6 会場（ホール A-4）
田中　哲洋	教育講演 3	10 月 17 日（土）	14：30〜15：00	第 6 会場（ホール A-4）
	疫学研究・臨床研究 5	10 月 17 日（土）	15：30〜16：30	第 6 会場（ホール A-4）
田中　瑞子	腎病理企画	10 月 17 日（土）	13：30〜15：30	第 3 会場（ホール A-1）
	M 蛋白関連・糸球体沈着症 1	10 月 17 日（土）	9：00〜10：00	第 4 会場（ホール A-2）
田中　友里	薬剤性腎障害ほか	10 月 17 日（土）	14：30〜15：30	ポスター会場 B（ホール B ホワイエ）
田村　好古	各種病態 2	10 月 17 日（土）	10：00〜11：00	第 9 会場（ホール B-3）

つ

坪井　伸夫	膜性腎症 2	10 月 18 日（日）	10：00〜11：00	第 7 会場（ホール B-1）

て

寺脇　博之	移植関連腎障害	10 月 17 日（土） 11：00〜11：50	第 7 会場（ホール B-1）

と

土井　悦子	腎臓病療養指導士企画	10 月 18 日（日） 13：15〜15：15	第 2 会場（メインホール 2）
藤乗　嗣泰	ネフローゼ症候群 2	10 月 18 日（日） 11：00〜11：50	第 8 会場（ホール B-2）
戸川　　証	遺伝性腎疾患 4	10 月 17 日（土） 14：30〜15：30	第 9 会場（ホール B-3）
冨永　直人	教育企画 2	10 月 17 日（土） 13：30〜14：30	第 6 会場（ホール A-4）
	Onconephrology 2	10 月 18 日（日） 14：15〜15：05	第 8 会場（ホール B-2）
豊原　敬文	高血圧・腎動脈狭窄	10 月 17 日（土） 13：30〜14：30	第 7 会場（ホール B-1）

な

永井　　恵	疫学研究・臨床研究 5	10 月 17 日（土） 15：30〜16：30	第 6 会場（ホール A-4）
長井　美穂	血液透析 2	10 月 18 日（日） 14：15〜15：05	第 10 会場（ホール B-4）
中川　直樹	シンポジウム 6	10 月 18 日（日） 13：15〜15：15	第 1 会場（メインホール 1）
中沢　大悟	ANCA 関連血管炎 2	10 月 18 日（日） 13：15〜14：05	第 8 会場（ホール B-2）
長澤　　将	教育企画 1	10 月 17 日（土） 9：00〜10：00	第 6 会場（ホール A-4）
	C3 腎症 2	10 月 18 日（日） 9：00〜10：00	第 5 会場（ホール A-3）
中島　　歩	招請講演	10 月 17 日（土） 13：30〜14：30	第 1 会場（メインホール 1）
長田　太助	研究倫理・医療倫理に関する研修会	10 月 18 日（日） 9：00〜10：00	第 6 会場（ホール A-4）
長田　道夫	腎病理企画	10 月 17 日（土） 13：30〜15：30	第 3 会場（ホール A-1）
長浜　正彦	水電解質・内分泌 3（低 Na 血症）	10 月 17 日（土） 11：00〜11：50	第 8 会場（ホール B-2）
中村　典雄	IgMPC-TIN	10 月 17 日（土） 14：30〜15：30	第 4 会場（ホール A-2）
中村　元信	Onconephrology 3	10 月 18 日（日） 15：05〜15：55	第 8 会場（ホール B-2）
中村　祐貴	腎移植	10 月 17 日（土） 15：30〜16：30	第 10 会場（ホール B-4）
中屋　来哉	全身性エリテマトーデス 2	10 月 18 日（日） 13：15〜14：15	第 5 会場（ホール A-3）
中山　隆弘	IgA 血管炎	10 月 18 日（日） 11：00〜11：50	第 5 会場（ホール A-3）

に

西　　裕志	急性腎障害 2	10 月 17 日（土） 10：00〜11：00	第 7 会場（ホール B-1）
二瓶　義人	IgA 腎症 3	10 月 18 日（日） 10：00〜11：00	第 5 会場（ホール A-3）

は

長谷川詠子	全身性エリテマトーデス 1	10 月 18 日（日） 13：15〜14：15	第 4 会場（ホール A-2）
長谷川　毅	疫学研究・臨床研究 4	10 月 17 日（土） 11：00〜11：50	第 6 会場（ホール A-4）
八反田文彦	遺伝性腎疾患 5（ADPKD）	10 月 17 日（土） 15：30〜16：30	第 9 会場（ホール B-3）
花井　　豪	ワークショップ 2	10 月 18 日（日） 13：15〜14：45	第 3 会場（ホール A-1）
花岡　洋成	血管炎	10 月 18 日（日） 9：00〜10：00	第 10 会場（ホール B-4）
濱崎　祐子	ダイバーシティ推進委員会企画	10 月 18 日（日） 9：00〜10：00	第 2 会場（メインホール 2）
浜谷　博子	ネフローゼ症候群 1	10 月 18 日（日） 10：00〜10：50	第 8 会場（ホール B-2）
林　　香	教育講演 1	10 月 17 日（土） 10：00〜10：30	第 6 会場（ホール A-4）
張田　　豊	遺伝性腎疾患 4	10 月 17 日（土） 14：30〜15：30	第 9 会場（ホール B-3）
春原浩太郎	ネフローゼ症候群 2	10 月 18 日（日） 11：00〜11：50	第 8 会場（ホール B-2）

ひ

東　　淳子	ネフローゼ症候群 1	10 月 18 日（日） 10：00〜10：50	第 8 会場（ホール B-2）
日髙　寿美	遺伝性腎疾患 5（ADPKD）	10 月 17 日（土） 15：30〜16：30	第 9 会場（ホール B-3）
平川　陽亮	尿細管間質性腎炎	10 月 17 日（土） 13：30〜14：30	第 4 会場（ホール A-2）
	血栓性微小血管症（TMA）1	10 月 17 日（土） 15：30〜16：20	第 7 会場（ホール B-1）
平野　景太	コレステロール塞栓症	10 月 17 日（土） 14：30〜15：20	第 7 会場（ホール B-1）
平野　大志	シンポジウム 7	10 月 18 日（日） 9：00〜11：00	第 3 会場（ホール A-1）
平山　浩一	ANCA 関連血管炎 1	10 月 18 日（日） 13：15〜14：15	第 7 会場（ホール B-1）

平和　伸仁	血液透析・アフェレーシス	10 月 18 日（日）	15：05〜15：55	第 9 会場（ホール B-3）
廣村　桂樹	シンポジウム 1	10 月 17 日（土）	9：00〜11：00	第 1 会場（メインホール 1）

ふ

福永　昇平	膜性腎症 1	10 月 18 日（日）	9：00〜10：00	第 7 会場（ホール B-1）
藤井　晶子	膜性腎症 1	10 月 18 日（日）	9：00〜10：00	第 7 会場（ホール B-1）
藤倉　知行	Onconephrology 1	10 月 18 日（日）	15：05〜15：55	第 7 会場（ホール B-1）
藤田　　雄	各種病態 1（IgG4 関連腎臓病ほか）	10 月 17 日（土）	9：00〜10：00	第 9 会場（ホール B-3）
古殿　孝高	ANCA 関連腎炎・血管炎 3	10 月 18 日（日）	14：00〜15：00	ポスター会場 B（ホール B ホワイエ）

へ

逸見聖一朗	各種病態 3（出血，血行動態）	10 月 17 日（土）	11：00〜11：50	第 9 会場（ホール B-3）

ほ

星野　純一	疫学研究・臨床研究 1	10 月 17 日（土）	11：00〜11：50	第 2 会場（メインホール 2）
細島　康宏	各種病態 1（IgG4 関連腎臓病ほか）	10 月 17 日（土）	9：00〜10：00	第 9 会場（ホール B-3）
本田　浩一	IgA 腎症 3	10 月 18 日（日）	10：00〜11：00	第 5 会場（ホール A-3）

ま

前嶋　明人	妊娠 1	10 月 18 日（日）	13：15〜14：15	第 9 会場（ホール B-3）
増田真一朗	薬剤性腎障害 3	10 月 17 日（土）	15：30〜16：30	第 5 会場（ホール A-3）
増田　貴博	高血圧・腎動脈狭窄	10 月 17 日（土）	13：30〜14：30	第 7 会場（ホール B-1）
松浦　佑樹	尿細管間質性腎炎・電解質・内分泌	10 月 18 日（日）	14：00〜15：00	ポスター会場 A（ミーティングルーム 1）
松尾　七重	ワークショップ 1	10 月 17 日（土）	15：00〜16：30	第 2 会場（メインホール 2）
	学生・研修医・専攻医のための教育セミナー	10 月 18 日（日）	10：00〜11：50	第 2 会場（メインホール 2）
松木　孝樹	コレステロール塞栓症	10 月 17 日（土）	14：30〜15：20	第 7 会場（ホール B-1）
眞部　　俊	シンポジウム 2	10 月 17 日（土）	9：00〜11：00	第 2 会場（メインホール 2）
	学生・研修医・専攻医のための教育セミナー	10 月 18 日（日）	10：00〜11：50	第 2 会場（メインホール 2）
丸山　之雄	腹膜透析	10 月 17 日（土）	13：30〜14：30	第 10 会場（ホール B-4）
萬代新太郎	水電解質・内分泌 1	10 月 17 日（土）	9：00〜10：00	第 8 会場（ホール B-2）

み

三井亜希子	M 蛋白関連・糸球体沈着症 2	10 月 17 日（土）	10：00〜11：00	第 4 会場（ホール A-2）
三浦健一郎	教育講演 6	10 月 18 日（日）	13：15〜13：45	第 6 会場（ホール A-4）
水野　真一	アミロイドーシス	10 月 17 日（土）	11：00〜11：50	第 4 会場（ホール A-2）
三瀬　直文	血栓性微小血管症（TMA）2	10 月 17 日（土）	15：30〜16：20	第 8 会場（ホール B-2）
溝渕　正英	水電解質・内分泌 2	10 月 17 日（土）	10：00〜11：00	第 8 会場（ホール B-2）
三村維真理	シンポジウム 5	10 月 18 日（日）	9：00〜11：00	第 1 会場（メインホール 1）
三輪　沙織	遺伝性腎疾患 3	10 月 17 日（土）	13：30〜14：30	第 9 会場（ホール B-3）

む

武藤　　智	シンポジウム 3	10 月 17 日（土）	13：30〜15：00	第 2 会場（メインホール 2）
村上　　穣	遺伝性腎疾患 2	10 月 17 日（土）	14：30〜15：30	第 8 会場（ホール B-2）
村上　礼一	腹膜透析・腎移植	10 月 17 日（土）	14：30〜15：30	第 10 会場（ホール B-4）
村越　真紀	薬剤性腎障害 3	10 月 17 日（土）	15：30〜16：30	第 5 会場（ホール A-3）

も

茂庭　仁人	ネフローゼ症候群 4	10 月 18 日（日）	11：00〜11：50	第 9 会場（ホール B-3）
森　　崇寧	遺伝性腎疾患 2	10 月 17 日（土）	14：30〜15：30	第 8 会場（ホール B-2）
森　　建文	水電解質・内分泌 1	10 月 17 日（土）	9：00〜10：00	第 8 会場（ホール B-2）
森　雄太郎	薬剤性腎障害 1	10 月 17 日（土）	15：30〜16：30	第 4 会場（ホール A-2）
森下　義幸	疫学研究・臨床研究 4	10 月 17 日（土）	11：00〜11：50	第 6 会場（ホール A-4）
守屋　利佳	妊娠 2	10 月 18 日（日）	14：15〜15：05	第 9 会場（ホール B-3）

森山　能仁	IgA 腎症 2	10 月 18 日（日）	11：00〜11：50	第 4 会場（ホール A-2）

や

谷澤　雅彦	腎移植	10 月 17 日（土）	15：30〜16：30	第 10 会場（ホール B-4）
安田日出夫	急性腎障害 1	10 月 17 日（土）	9：00〜10：00	第 7 会場（ホール B-1）
柳　麻衣	シンポジウム 4	10 月 17 日（土）	9：00〜11：00	第 3 会場（ホール A-1）
矢花　郁子	腹膜透析・腎移植	10 月 17 日（土）	14：30〜15：30	第 10 会場（ホール B-4）
山田　耕嗣	IgA 腎症 2	10 月 18 日（日）	11：00〜11：50	第 4 会場（ホール A-2）
山本　卓	遺伝性腎疾患 1（Alport 症候群）	10 月 17 日（土）	13：30〜14：30	第 8 会場（ホール B-2）
山本　多恵	疫学研究・臨床研究 1	10 月 17 日（土）	11：00〜11：50	第 2 会場（メインホール 2）

よ

横尾　隆	招請講演	10 月 17 日（土）	13：30〜14：30	第 1 会場（メインホール 1）
吉川　和寛	Onconephrology 1	10 月 18 日（日）	15：05〜15：55	第 7 会場（ホール B-1）
吉川　香廉	血液透析 2	10 月 18 日（日）	14：00〜15：00	ポスター会場 B（ホール B ホワイエ）

わ

鷲田　直輝	ANCA 関連血管炎 2	10 月 18 日（日）	13：15〜14：05	第 8 会場（ホール B-2）
和田　健彦	大会長企画	10 月 17 日（土）	14：40〜16：40	第 1 会場（メインホール 1）
和田　庸子	全身性エリテマトーデス	10 月 18 日（日）	14：00〜15：00	ポスター会場 A（ミーティングルーム 1）
渡辺　毅	大会長講演	10 月 17 日（土）	11：00〜11：50	第 1 会場（メインホール 1）
渡邊　裕輔	Onconephrology 2	10 月 18 日（日）	14：15〜15：05	第 8 会場（ホール B-2）

索引 ― 演者

大会長講演：大会長講演　招請講演：招請講演　特別講演：特別講演　理事長：理事長企画
大会長企画：大会長企画　SY：シンポジウム　WS：ワークショップ　教育：教育企画　教育講演：教育講演
病理：腎病理企画　CP：ダイバーシティ推進委員会企画　倫理：研究倫理・医療倫理に関する研修会
学生：学生・研修医・専攻医のための教育セミナー　療養指導士：腎臓病療養指導士企画
O：一般演題（口演）　P：一般演題（ポスター）　*：筆頭演者

【A】
Abe, Masanori O-011*
Agarwal, Rajiv O-011
O-012

【C】
Chen, Xiangmei O-012
Cherney, David Z.I.
O-011
O-012

【G】
Geletka, Rob O-002
Guan, Yucan P-106*

【H】
Heerspink, Hiddo J.L.
O-011
O-012
Hendry, Bruce O-002

【J】
Jürgen, Floege O-002

【K】
Komers, Radko O-002

【L】
Lam, Carolyn S.P.
O-011
O-012
Li, Peize P-106
Luo, Ping P-106

【M】
Mercer, Alex O-002
Moody, Stephanie
O-002

【N】
Nangaku, Masaomi
O-012
Neuen, Brendon L.
O-011
O-012

【O】
Okada, Hirokazu
O-012*

【P】
Perkovic, Vlado O-011
O-012
Preciado, Priscila
O-002

【R】
Rizk, Dana V. O-002
Rovin, Brad O-002

【S】
Sarafidis, Pantelis
O-011
O-012

【T】
Tesar, Vladimir O-002
Tuttle, Katherine R.
O-011
O-012

【W】
Wang, Ji P-106
Wanner, Christoph
O-011
O-012

【あ】
相澤　孝明 O-070*
相澤　昌史 O-418
相羽　萌子 O-230
O-241
相原　英聴 O-291
P-098
青木　綾香 O-177
青木　孝文 P-072
青木　太郎 O-228
O-384
青木　良輔 O-202
O-214
青砥　悠哉 O-038
青柳　　和 O-020
O-036
O-347
O-348*
O-354
青柳　竜治 O-295
青山　明弘 O-071
明石　宗介 O-066*
O-079
赤江　公孝 O-268*
P-070
赤坂祐一郎 O-023
O-069
O-304
O-332
赤沼　嵩史 O-291
P-098
安藝　昇太 O-081
O-144
O-283
O-353
P-014
P-113
秋保　真穂 O-290*
秋月　裕子 P-057
P-101
秋谷友里恵 O-008
O-169
O-381
秋山　健一 O-119
秋山　　舞 O-273
秋山　稜介 O-060
浅井加奈枝 O-374
浅井　　優 O-333
浅川　条汰 O-085*
O-340*
O-354
浅川信一郎 O-390
朝田　啓明 O-252
O-372*
浅谷　朋花 P-019
P-091
淺沼　克彦 P-009
P-067
淺野　彰太 O-051*
浅野　　泰 P-004
P-026
旭　　浩一 大会長講演*
SY6-1
O-014
O-023
O-069
O-304
O-332
朝比奈謙吾 O-224
O-379
小豆島健護 O-258
O-282
東　宏一郎 SY4-2*
東　　恒輝 O-083*
畔上　達彦 O-057
O-068
O-098
O-140
O-145
O-150
O-170
O-172
O-190
O-198
O-216
O-217
O-227
O-246
O-275
O-367
O-414
畦倉　康平 P-109*
麻生　里佳 O-037
O-212

麻生　満広　O-409
安部　聡宏　O-081
O-144
O-283
O-353*
P-014
P-113
阿部　歩美　O-182
O-183
O-195
阿部　一輝　O-157
O-343
安部　功記　O-063
O-072
阿部　　巧　O-177*
阿部　史人　O-003
O-130
O-179
阿部　　誠　O-021
O-209
阿部　雅紀　O-008
O-169
O-381
阿部　恭知　P-011
P-022
P-085
阿部　　有　O-030
天羽　繭子　O-382
天部　一貴　O-175
O-204
O-352
雨宮　伸幸　O-194
P-019
雨宮　守正　O-080
新井　繁幸　O-105
新井しほり　O-147
O-389
新井　冨生　O-026
O-056
O-121
P-104
荒井　典子　P-046*
新井　大輝　O-060
新井まどか　O-163
荒井　祐太　O-331
新井　洋平　O-158
O-366
P-010
荒尾　舞子　P-006
荒川真裕美　O-052
荒川　　洋　O-341
荒木　　真　O-013*
O-236
O-360
荒木　雅子　O-222
O-242
O-432*
荒谷　紗絵　SY2-4*
O-110
O-220
O-235
O-279
P-082
P-110
淡路　京子　O-249
O-271
P-058
安斎　仁志　O-105
安藤　純世　O-053
O-058
安藤　大作　P-057
P-101
安藤　　孝　O-027
O-034
O-151
O-190
O-305
安藤　太郎　O-064
O-120
O-191*
O-344
安藤　凪紗　O-236*
安藤　史顕　O-158
O-366
P-010
安藤　麻起　O-260
O-400*
安藤　匡人　O-136

【い】

飯島　淳美　O-274
飯田　倫理　O-295
飯田　雅史　O-143
飯塚　裕典　O-168*
飯野　則昭　O-266
飯室　敬太　O-132
飯盛聡一郎　O-158
O-366
P-010
井尾　浩章　O-161
O-288
五十嵐　至　O-179
五十嵐一彦　O-196
五十嵐宏三　O-308
井口　　昭　O-256
O-276
池内　秀和　SY1-5*
O-019
O-116
O-127
O-192
O-205
O-262
池上　　良　P-069
池岸　幸伸　O-089*
池口亮太郎　O-225
生澤　慶裕　P-059*
池下　佳秀　P-035*
池添　正哉　O-370
池田　拓磨　O-338*
池田　雅人　O-324
池田　麻理　O-020
O-036
O-347*
O-354
池田みのり　P-032
池永　知希　O-181
O-189
O-215*
池ノ内　健　O-158
O-366
P-010
池谷　雄祐　O-280*
猪阪　善隆　大会長企画2*
SY5-1
井崎　裕都　O-103
井沢　理乃　O-056
P-104*
伊澤　正祐　O-197
石井　愛梨　O-136*
石井　信伍　O-410
石井　俊史　O-224
O-379
石井　知子　O-017
O-173
石井　洋輝　O-137
O-292
O-371*
O-427
石井　双葉　O-061*
石岡　邦啓　O-126
O-128*
O-165
O-223
P-051
石垣さやか　O-087
O-228
O-384
石垣　静香　O-018*
石川　貴之　O-312
石川　　祐　O-066
O-079
O-415
P-102
石川　真帆　O-407
O-408*
石川　里紗　O-054
石黒　惠子　O-067*
O-277
石澤　健一　O-076
石瀬　雅美　O-269
O-398
石関　海也　O-181
O-189
O-215
石田あかね　O-129*
石田　英樹　O-186
O-225
石田　裕則　O-010
石津　　隆　O-017
O-173
石塚竜太郎　O-017
O-173
石塚　勘太　O-295
石塚喜世伸　O-206
石塚　史乃　P-019
石鍋　華梨　O-171*
石橋　　駿　SY6-3
P-020
石橋　由孝　O-030
石松　　慧　P-072
石丸　光彦　O-359*
石光　　晃　O-021
石渡亜由美　P-022
P-085
泉　　治紀　O-278
井関　邦敏　O-014
伊是名純弥　P-040
井芹　　健　SY8-2*
磯川修太郎　O-133
磯部　伸介　O-087
O-228
O-384
磯村　杏耶　P-029
板垣　克典　O-001
板橋美津世　O-026
O-056
O-121
P-104
板谷三紀子　O-245
P-037
市川　一誠　学生*

	O-326
市川　透	O-022
市来　直也	P-082*
市倉　綾那	O-193
	O-335
一條真梨子	O-409
市原　浩司	O-219
伍井　友哉	O-422*
出　慎	O-384*
伊藤　彰典	P-008*
伊藤　栄作	O-406
伊藤　修	SY4-5*
伊藤　和輝	P-022
伊藤　一洸	O-004
伊藤　聖学	O-084
	P-004
	P-026
	P-049
	P-107
伊藤　沙恵	O-038*
	O-133
伊藤　敬	O-289*
伊藤　純	O-025
	O-031
	O-115
	O-186
	O-213
	O-234
	O-320
	P-094
伊藤　慎介	O-429
伊藤　大吾	O-326*
伊藤　貴伸	O-206
伊藤　竜也	O-028*
	O-100
	O-112
伊藤　千暁	O-118
伊藤　友美	O-277
伊藤　信夫	O-386
伊藤　遥	O-264*
伊藤　晴康	O-356
伊藤　英利	O-134
	P-038
伊藤　大樹	O-054
	O-294
	O-368
伊藤　裕之	P-008
伊藤　史子	O-416*
伊藤　瑞也	O-029
伊藤　雄伍	O-133
伊藤　由美	O-174
	O-256
	O-266
	O-276
	O-277
	O-295
	O-337
	O-338
	O-357
伊藤　亘	O-034
	O-057
	O-098
	O-140
	O-151
	O-305
伊奈　研次	O-004*
稲垣　昌博	O-090
稲葉慎一郎	O-260
	O-400
稲葉　友花	O-030
犬井　啓太	O-386
井上　和哉	O-158*
井上　隆	O-193
	O-335*
井上　知穂	P-017
井上　勉	O-029
	O-040
	O-055
井上　典子	O-109
	O-183
	O-195
	O-200
井上　宏子	P-009
	P-067
井上　佑一	O-147
	O-389
井上　嘉彦	O-184
	O-240
	O-250
井口　智洋	O-149
	O-168
井下　聖司	O-147
	O-389
射場裕美子	O-432
伊吹萌文子	O-132*
今井朝太郎	O-315
今井健一郎	P-062
今井　早良	WS1-3*
今井　直彦	O-042
	P-066
今井　直史	O-256
	O-266
	O-276
	O-277
	O-310
今井　陽一	O-127
	O-262
今村　紘	O-241
	O-376
今村　洋介	O-245*
	P-037
今村　吉彦	O-093*
伊與田雅之	O-157
伊良部徳次	P-060
入澤　信哉	P-046
岩倉　考政	O-087*
	O-228
	O-384
岩崎　裕幸	O-161
	O-288
岩澤　嵩	O-433*
岩下　明希	O-184
	O-230
岩下　山連	O-327
岩谷　洋介	O-194
岩橋　紗良	P-040*
岩部　真人	O-110
	O-155
	O-220
	O-235
	O-279
	P-082
	P-110
岩渕　洋一	O-277
岩渕　晟英	O-217
	O-367
岩渕　良一	O-299
岩渕　良平	P-012*
	P-095
岩本　彩雄	O-143

【う】

植木　彩衣	O-358
植木　嘉衛	O-422
植木亮太郎	O-338
上杉　憲子	O-207
植田　敦志	SY6-3*
植田　高行	O-181*
	O-189
	O-215
上田　裕之	O-101
	O-162
	O-167
	O-171
	O-218
	O-263
	O-359
	O-393
	O-403
	P-044
植田真悠子	O-402
植田裕一郎	O-084
上田　雄翔	O-430
上田　善彦	O-316
	P-021
上田　仁美	O-434
上田　怜那	P-055
植竹　護	O-010
	P-048
上野　雅樹	O-118
上野　友貴	O-261
植松　光	O-420*
潮　雄介	O-025
	O-031
	O-115
	O-186
	O-213
	O-234
	O-320
	P-094
丑丸　秀	O-180
臼井　丈一	教育3-3*
	O-091
	O-270
	O-321
	P-020
	P-092
	P-112
臼井　俊明	P-092
	P-112
宇隨鄭未来	O-050*
	O-152
	P-056
	P-089
宇田　晋	O-267
宇田川　崇	O-362
内田　俊也	O-105
内田　大貴	O-047
	O-106
内田　大介	O-297
	P-093
内田　貴大	O-287
	O-298
内田　直之	O-109
内坪　遼太	O-142
	O-301
	O-318
内山　清貴	SY4-1*
	O-030
	O-249
	O-271
	O-351

P-058
内山　威人　O-434
内山　聡之　O-066
O-079
P-102
海上　耕平　O-186
O-225
鵜野　裕一　O-284
乳原　善文　O-016
O-024
O-043
O-085
O-109
O-182
O-183
O-195
O-200
O-255
O-330
O-340
O-417
鵜生川久美　O-061
海川　春一　O-113*
梅澤　果那　O-056*
梅津　明輝　O-273
P-016*
浦手　進吾　O-030
O-280
瓜田　温子　P-073
上保　年央　O-108

【え】

永野　敦嗣　O-266
永路　正明　O-066
O-079
P-102
江河　勇樹　O-248
O-319
江口　誠　O-191
江藤　陽香　O-280
江南　慧　O-358
榎本永里香　P-009*
榎本　直大　O-249
O-271*
P-058
江原　淳　O-429
江原　孝史　O-022
海老原　功　O-102
海老原　至　O-210
O-259
O-388
海老原雪穂　O-273
江間智映実　O-384
江里口直人　O-035*
O-361
P-087
江里口理恵子
O-401
遠藤　慶太　O-429
遠藤　康太　O-048
O-404*

【お】

及川まゆみ　O-010
P-048*
及川　迪香　O-334
O-391*
及川　愛　O-241
O-247
追塩　雅人　O-389
王　馨　O-218*
大井　衣里　O-397
大井　克征　P-024
大石　学　O-177
大泉　拓未　O-280
大内　治紀　O-053
O-058*
大浦　篤　O-244*
大浦　正晴　O-245
P-037
大江　一帆　O-383
P-031
P-081
大江　佑治　O-018
O-041
O-345
大河原　晋　O-084
O-314
P-004
P-026
P-049
P-059
P-107
大木悠太郎　O-218
P-044
大久保直人　P-009
大久保麗子　O-091
大熊　輝之　O-135
O-257
O-293
O-342
O-431
大越　貴絵　O-224
O-379
大澤　勲　O-090
O-141
O-288
大沢　紘介　O-370*
大澤　俊介　O-327
大澤　拓也　O-424*
大澤　豊　O-266
大下　格　O-062
大島　栞　O-313*
大島　直紀　O-199
O-358
大島　洋一　O-082
O-083
O-264
O-329
O-336
O-364
大城賢太郎　O-203*
O-267
P-029
大城　剛志　O-230
O-240
大杉　卓巳　O-175*
O-204
O-352
大杉　真衣　O-128
P-051
大瀬　貴元　O-131
太田恵理子　O-103*
太田　昂一　O-288*
太田　紗瑛　O-135*
O-342
O-392
太田　潤　O-047
太田　樹　O-118
太田　史絵　O-251
太田　由衣　O-121
太田　圭洋　O-004
太田　亮　O-177
大竹　志門　O-381
大竹　剛靖　O-097
O-126
O-128
O-165
O-223
P-051
大竹　結衣　O-284*
大谷　彩花　P-081*
大谷　仁美　O-049*
O-117
O-243
大谷　浩　O-003
O-130
大谷　方子　O-335
大塚　香奈　O-261
大塚　沙恵　O-297
O-390
P-093
大塚紗歩子　O-007
大塚　忠司　O-395
大塚　智之　O-033
O-135
O-159
O-257
O-342
O-392
O-431
大塚　星渡　O-021
大槻　勇斗　O-201
O-253
O-415*
大寺　紗夜　O-039
O-212
大西　創平　O-197
大西　孝宏　P-052
大西　弘夏　O-289
大庭　悠貴　O-016
O-024
O-043
O-085
O-182
O-255
O-286
O-330
O-340
O-346
O-417
大庭　梨菜　O-171
O-263*
大橋　健一　O-016
O-024
O-043
O-085
O-109
O-183
O-200
O-255
O-286
O-330
O-340
O-353
O-417
大橋　周平　O-355*
大橋　温　O-087
O-228
O-384
大橋　洋綱　O-070
大橋　靖　O-410

大橋　隆治　O-110
O-155
O-220
O-235
O-279
P-082
P-110
大林　孝彰　O-278
大原多真実　O-418*
大部　楓馬　O-084*
大溝　望　O-156
O-346*
O-361
P-087
大溝　啓揮　O-105
大湊　一輝　O-021*
大宮　信哉　O-241
O-250
大森　圭偉　O-128
O-223*
P-051
大森　由佳　O-021
大矢　果歩　O-330*
P-009
大山　聡子　O-073*
大山　翔也　O-252
O-372
大山　博子　O-373
大脇　明子　O-074
岡　雅俊　O-026
O-056
O-121
P-104
岡　真知子　O-128
O-165
P-051
岡井　一弘　O-147*
O-389
岡井　隆広　O-038
O-077
岡崎　洋樹　O-265
岡崎　雅樹　O-004
岡崎　真之　O-064
O-120
岡田　曹志　O-107
岡田　知也　P-005
岡田　青樹　O-324*
岡田　浩一　O-029
O-040
O-055
O-094
岡田　柚妃　O-072*
岡田　璃瀬　P-063*
緒方　浩顕　O-134
P-038
緒方　寛　P-112*
緒方　聖友　教育2-1*
O-103
O-180
岡林　佑典　O-359
O-393
O-434
岡部　拓海　O-160*
岡部　匡裕　O-148
岡村　匡史　O-156
岡本　祥果　P-004
P-026*
岡本真之介　P-079*
岡本　孝之　SY7-3*
岡本　梨奈　O-242
岡本　航　O-084
O-314
小川　亜季　O-177
小川　麻　O-007
小川慶太郎　O-059
小川　公己　O-327
小川真一郎　O-127*
小川　貴大　O-228*
小川　俊江　P-011
P-022
P-085
小川透史樹　O-325*
小川　智也　O-124
O-309
O-327
O-355
O-424
小川　雅人　O-060
O-273
小川　弥生　病理1*
O-048
O-069
O-236
O-269
O-360
O-404
小川　利菜　O-273
P-016
沖田　暁子　O-334
O-391
沖永　千聡　O-248
荻野　遥史　O-110*
荻原　真之　O-370
荻原　優衣　O-316*
小口　達敬　O-090
小口　智雅　O-386
小口　英世　O-166
O-289
奥津　理恵　P-062
P-065
奥村光一郎　P-011
奥村　悠　P-057
奥村悠ウィリアム
P-101*
小此木英男　O-167
小材　昌子　O-251
尾崎紗恵子　O-279
長南　新太　P-083
小澤　健夫　O-176*
O-406
小澤　政豊　O-003
O-130
小澤　萌枝　O-143
押川　仁　O-175
O-204
O-352
押川　泰士　O-251
押田　卓磨　O-122
尾関　貴哉　病理2*
小田　朗　O-201
O-253
尾田　高志　O-265
O-287
O-298
小田嶋宏平　O-390
落合晋太郎　O-289
落合　文佳　O-118
落谷　孝広　招請講演*
鬼塚　史朗　P-025
小野　貴央　O-382
小野芙美子　O-009
小野　祐子　O-071
O-124
O-209
O-238
O-239
O-285
O-292
O-309
O-317
O-355
P-071
小野沢優奈　O-123
P-079
小野寺晃一　O-018
小野寺康博　O-236
O-360
小原まみ子　O-020
O-036
O-347
O-348
小原　由達　O-178
尾股　恭介　O-032*
淤見　桜子　O-031*
尾本　和也　O-225
小山　千佳　P-043*
小山　徐文　O-383*
小山　裕子　O-277
小山田直樹　O-249*
織部峻太郎　O-265
O-329*
O-364

【か】

甲斐　平康　O-060
海賀安希子　O-021
O-209
海北　幸一　O-014
貝塚　映　O-208*
O-281
柿田　直人　P-039*
柿沼　諒　O-331*
賀来　佳男　P-059
角田　幸雄　O-291
P-098
笠井　健司　O-356
笠倉　侑　O-119*
笠原　千晶　O-030*
O-164*
P-076
笠原　寛　O-299
P-012
P-095
笠原　正登　O-014
風間順一郎　SY6-1
教育講演3*
O-201
O-253
O-300
O-415
笠松　綾乃　O-080*
梶尾　知信　O-230
O-240
柏原　直樹　理事長-1*
O-094
梶保　祐子　O-015
O-187
柏木　哲也　O-110
O-155
O-220
O-235
O-279

	P-082
	P-110
柏木　佑介	P-067
梶原　佳子	O-018
	O-041
加世田　健	O-105
加瀬田幸司	O-321
忰田　亮平	療養指導士2
片岡　知佳	O-354
	P-050
片岡　浩史	O-025
	O-031
	O-115
	O-186
	O-213
	O-234
	O-320
	P-094
片桐　大輔	O-006
	O-035
	O-156
	O-361
	O-399
	P-087
片桐　崇史	O-322*
	P-080*
片橋　尚子	O-087
	O-228
	O-384
方波見千里	O-341*
葛　里南	O-345*
勝馬　愛	O-148*
加藤　亜唯	O-082
	O-264
	O-336
	O-364
加藤　明彦	O-091
加藤　惇	O-128
	O-226
	P-028*
	P-051
加藤　一彦	O-324
加藤順一郎	O-167
加藤　壮太	O-009*
加藤　憲	P-050
加藤　朋子	O-093
加藤　雅樹	O-022*
加藤　雅隆	P-072
加藤　雅典	O-134
門多のぞみ	O-113
門松　賢	O-265
門脇　大介	P-036
金井　美緒	O-053*
金岡　知彦	O-282
金澤　達郎	O-003*
	O-130
	O-179
金澤　伸洋	O-157
要　伸也	O-374
金子　志織	O-356*
金子　朋広	O-110
	O-155
金子　和光	O-019
	O-116
	O-127
	O-192
	O-205
	O-262
兼重　彩夏	O-273
	P-016
金綱友木子	P-053
金本　勝義	O-284
狩野　俊樹	O-161
加納　知佳	O-136
鹿又　義貴	WS1-2
	O-368*
蒲澤　佳子	O-395
蒲澤　秀門	SY4-4*
	WS2-3
	O-300
株木　黎	O-185*
鏑木　貴仁	O-133*
釜江智佳子	O-168
神尾　友彬	O-378
	O-405
	P-034*
上久保佑太	P-017
神里　賢勇	P-064
	P-099
上條　祐司	療養指導士1*
	O-094*
	O-160
	O-302
	O-306
	O-307
上戸　壽	O-340
神谷　貴俊	P-072
神谷　理斗	P-018*
神谷　璃奈	O-142
	O-301
	O-318*
神谷　凌伍	O-003
	O-179*
亀井　啓太	学生*
	O-326
亀井　宏一	SY7-5*
亀井　唯子	P-011
唐澤　一徳	O-331
唐澤　隆明	O-249
	O-271
	O-351
	P-058
軽部　美穂	O-237
河合　貴広	O-220*
	P-082
川合　徹	O-402
河合雄一郎	P-071
河合　佑樹	P-100
	P-111*
河合　理花	P-041*
川内　桃子	O-258*
河内　瑠璃	O-148
川江　薫子	O-039
川岡孝一郎	O-402
川上　貴久	O-125
	O-237
川上　拓也	P-007
川口　絢美	O-194
川口　隆久	O-027
	O-034
	O-151
	O-190*
	O-305
川口　洋	O-064
	O-120
	O-344
川口　祐輝	O-291
	P-098
河越　美佳	O-390
河崎　智樹	O-106
河嶋　英里	O-023
	O-069
	O-304
	O-332
川嶋　聡子	SY1-4*
川島　泰世	P-009
川副　友	O-290
河田　喜大	O-236
	O-360*
川田　真宏	O-049
	O-117
	O-243
河田隆太郎	P-021
川西　邦夫	O-343
河西　恵州	SY8-4
	O-230
	O-240
	O-241
川西　智子	P-011
	P-022
	P-085
河野　春奈	SY3-3*
河野　梨奈	O-280
川邊万佑子	O-101
	O-218
	O-393
	P-044
川又　裕美	O-261
川向真徳文	O-334
	O-391
川村沙由美	O-142
	O-301
	O-318
川村　哲也	O-356
川村　直大	P-052
川村　優介	O-245
川本　俊輔	O-169
	O-381
河本　メイ	P-090*
河本　亮介	O-176
	O-406
河守　咲季	P-050
川守田洋介	O-390
河原崎宏雄	O-297
	P-093
河原林良旭	O-224*
菅　祥江	療養指導士3*
神崎　剛	O-162
	O-218
	O-263
	O-359
	O-393
	O-403
	P-044
神田　健太	O-249
	O-271
	P-058*
神田祥一郎	SY7-4*
	O-015
	O-187
神田　睦生	P-005
神田やすか	O-177
菅野　義彦	P-068
	P-103
菅野　琳子	P-031*
神原　舞	O-402*

【き】

菊地　晃一	O-041
	O-345
菊池　貴子	O-383
	P-081

菊池　秀年　O-207
菊池　寛昭　O-158
O-366
P-010
菊池　正雄　O-014
菊地　縁　WS1-2*
岸田由起子　O-243
岸野　圭冴　P-035
貴島　章仁　O-266*
岸本　暢将　O-125
O-237
木次谷真由　O-159
O-257*
O-342
北　俊太郎　O-010
P-032
P-048
喜多　洋平　O-042
P-066
北岡　玲央　O-062*
北川　幸子　O-076
北川　聡　O-197*
北川裕太朗　O-055
北口　史也　O-369
北澤明日実　O-373
北地　大祐　P-041
北野　泰佑　O-314
P-049
北原　正和　O-423
北村　浩一　O-429
北村　博司　O-284
北村　洋　O-244
O-315
北村　麗奈　O-273*
P-016
北本　周平　O-333*
北山　浩嗣　O-416
木月　利彦　O-379*
木戸口　慧　O-171
O-263
喜納　五月　O-049
衣笠　哲史　O-030
木下　雅人　O-019
O-116
O-127
O-192
O-205
木原　正夫　O-113
O-202
O-411
紀平　裕美　P-072
木村　愛　O-148
木村　歩　P-017
木村伊穂利　O-017
O-173
木村　貴明　O-261
木村　貴英　O-221
P-053*
木村　高弘　O-218
木村　隼人　P-077
木村　浩　SY6-1*
O-201
O-253
O-415
木村　美月　O-037
木村　萌恵　O-176
O-406
木村由季子　O-166
曲　陸丹　O-127
清原　万智　O-349
P-078*
桐田　優里　O-207*
金口　翔　O-280

【く】

草薙麻莉奈　P-082
串田　夏樹　O-049
O-117
O-243
久志本浩子　O-269*
O-398
楠　加奈子　O-037
楠　優香　O-060
P-020
工藤　大貴　O-040*
工藤　文香　O-071*
工藤　光介　P-105
P-108
工藤　孝司　P-003
P-030
工藤　正孝　P-064
P-099
工藤　由梨　O-110
久冨　匡皓　O-121
國井　綾奈　O-175
O-204*
O-352
國枝　純子　O-353
國司　崚輔　O-238*
O-360
國友　理恵　O-125
久能木俊之介
O-220
久寶　彩乃　P-073*
久保伸太郎　P-018
久保川裕友　O-206*
久保田英司　P-069
久保田涼介　O-413
熊谷　彩花　O-106*
熊谷　悦子　O-423
熊谷　光祐　O-336*
熊谷　拓哉　O-003
O-130*
熊谷　輝　O-018
久山　環　O-313
倉　麻里香　P-032
倉重　眞大　O-162
倉田　大嗣　O-328*
倉田　遊　SY5-2*
栗原　重和　O-182
黒澤　明　O-424
黒澤　洋　P-001*
黒須　祐紀　O-008*
黒田　理恵　O-225
桑野柚太郎　O-409

【け】

元　志宏　P-017*

【こ】

小池健太郎　O-393
小池　淳樹　O-258
O-282
小池美菜子　P-091
小石川英正　O-146
小泉　綾子　O-102*
小泉　博史　O-177
小泉　賢洋　O-123
P-079
小泉美香子　O-035
O-361
P-087*
小岩　文彦　SY8-4*
O-184
O-230
O-240
O-241
O-247
O-250
O-376
康　徳東　教育講演7*
神代崇一郎　O-278
合田　朋仁　WS2-1
O-113
O-202
O-214
O-411
上月　正博　SY4-5
河野恵美子　O-207
河野　圭　O-016
O-024
O-043
O-085
O-109
O-183
O-200
O-255
O-286
O-330
O-340
O-417
高畑　尚　O-296
O-380
幸松　展央　O-207
古賀　万貴　O-180*
小口　由乃　P-054*
國分　直人　O-381*
國保　敏晴　O-136
小暮　真奈　O-095
小崎健次郎　O-150
O-190
小崎　陽平　O-260
O-400
越坂　純也　P-097
小島　詩織　O-382*
小島　昌泰　O-413*
五島　隆宏　O-254
O-350
O-387
古城　英貴　O-153
O-385*
P-088
五條眞生佳　O-390
小谷英太郎　O-155
児玉　達海　O-178
小塚　和美　O-123
P-079
小寺　聡　SY5-4*
小寺　康夫　O-362*
後藤亜紀子　O-296*
O-380
後藤　眞　O-308
後藤　巨木　O-141
後藤　博道　O-090
O-141
後藤　優也　O-333
小西真樹子　O-224
O-379
小橋　正俊　O-213*
小畑　敬子　O-422
小波津香織　O-103
O-180

P-084
小林アズサ　O-074*
小林　有俊　O-221*
P-053
小林　克樹　O-059
小林　克也　O-243
小林　奎介　O-276*
O-277
小林さつき　O-422
小林沙和子　O-105
小林　静佳　O-025
O-031
O-186
O-213
O-234
O-320
P-094
小林　修三　SY3-4
O-097
O-126
O-128
O-165
O-185
O-223
O-226
P-028
P-045
P-051
小林　大河　P-041
小林　大志　O-175
小林　大介　O-357
小林　　敬　O-113
O-202
O-214
O-394
O-411
小林　隆彦　P-062
P-065
小林　凡子　O-177
小林　伸暉　O-325
小林　則善　P-086
小林　洋輝　WS2-2*
O-008
小林　広学　P-083
小林眞規子　O-106
小林　正貴　O-259
O-273
O-388
小林　真之　O-389
小林　　衛　O-022
小林　瑞貴　O-179
小林　　竜　O-185
O-258
O-282
P-046
小原佐衣子　O-106
小堀　愛美　O-139
O-181
O-189
O-215
駒形　嘉紀　O-125
O-237
小牧　隼人　O-062
駒田　敬則　O-383
P-081
小松　明子　O-026
O-056
P-104
小松　達矢　O-237
小松　弘明　O-203
O-267
P-029*
小松　水樹　O-064
O-120
小松　素明　O-082
O-083
O-264
O-329
O-336
O-364
小松田　敦　SY6-4*
O-003
O-130
小松原　悠　P-074*
駒場　大峰　O-123
P-079
小丸　陽平　教育講演4*
古宮　士朗　O-280
小向　大輔　O-203
O-267
P-029
米野友一朗　O-270*
小山紗佑実　P-024
小山　哲平　O-042
P-066
權　　杞映　O-131
今田　恒夫　SY6-5
O-014
O-326
今田　悠介　O-208
O-281
近藤　　圭　O-081*
O-144
O-283
O-353
P-014
P-113
近藤　立雄　O-040
O-055
金銅妃奈子　O-290
近藤　正英　O-014
O-091
近藤　円香　O-147
O-389
近藤　悠人　P-064*
P-099
紺屋友加里　O-119

【さ】

崔　　延華　O-078*
崔　　祥大　P-082
齋藤　彩香　O-225*
齋藤　綾乃　O-003
O-061
O-130
O-179
齋藤永一郎　P-078
斎藤　快児　O-073
齊藤　航貴　P-022
P-085*
齋藤　尚二　O-074
齋藤　　優　P-068
P-103
齋藤　　輔　O-026
斎藤　知栄　O-091
齋藤　恒徳　O-155
齋藤　友広　O-343
齋藤　徳子　O-308
齊藤　博司　P-049*
齋藤　浩孝　O-201
O-253
O-300
O-369
O-415
斎藤　雅彦　O-427
齋藤　雅也　O-003
O-061
O-130
O-179
齊藤　　翠　O-102
齊藤　　萌　O-039*
齊藤　弥積　O-434
齋藤　佳範　O-134
西原奈菜子　O-197
佐伯　敬子　O-256
佐伯　晴子　O-328
O-339
佐伯　春美　O-113
O-202
O-342
坂　　早苗　O-143
阪　　名月　P-047
酒井　　敦　O-206
酒井　絵美　O-049
酒井　一広　O-390
境　　桂吾　O-059
酒井　　謙　WS1-1*
O-166
O-289
坂井　俊介　O-357
酒井　敬史　P-019
榊原　悠也　O-129
P-063
榊原　千穂　O-004
榊間　昌哲　O-032
坂口　晴英　O-229*
坂口　　舞　O-003
O-130
O-179
坂部　琢磨　O-066
O-079
P-102
坂部　慶人　O-297*
P-093
酒巻　裕一　O-266
坂巻　裕介　O-199
O-358
坂本　直輝　O-294*
坂本　麻綺　O-248
O-303
O-319
崎山友里江　O-132
佐久間寛史　P-083
櫻井　　薫　O-369*
櫻井　洸哉　O-306*
櫻井　　淳　P-002*
櫻井奈津子　P-035
櫻井　則之　O-422
櫻田　　勉　療養指導士4*
櫻庭　　幹　O-212
櫻林　　俊　O-142
O-301
O-318
櫻谷　浩志　O-231
O-232
O-233*
左近真生子　O-017
O-173*
笹井　文彦　O-428
佐々木東吾　O-049
O-117*
佐々木晴香　O-260

O-400
佐々木幹人 O-106
佐々木康典 O-178
笹月 佑哉 O-033*
O-159
O-257
O-293
O-342
O-431
貴家 巧輔 O-101
定平 健 O-027
佐藤 碧 O-022
佐藤 明子 O-093
佐藤 敦也 O-300*
佐藤 英一 O-382
佐藤 栄奈 P-061
佐藤恵美子 CP2*
佐藤 佳歩 O-037*
佐藤 恵子 O-268
P-070
佐藤 元信 O-041*
佐藤 公紀 O-245
P-037*
佐藤 浩司 O-113
O-394
佐藤 俊介 O-251
佐藤 絢飛 O-279*
佐藤 昌平 O-382
佐藤聡一郎 O-254
O-350
O-387*
佐藤 大 O-075
O-365
O-421
P-033*
佐藤 太一 O-052*
O-065
佐藤 孝紀 O-369
佐藤 貴志 P-052
佐藤 匠 P-110*
佐藤 琢哉 P-076
佐藤ちひろ O-210
O-259
O-388
佐藤 峻行 O-054
佐藤 智輝 O-030
佐藤菜保子 O-095
佐藤 奈々 O-176
O-406*
佐藤のぞみ O-025*
O-115
佐藤 英彦 O-268
P-070
佐藤 弘恵 O-357
佐藤 博 O-041
O-345
佐藤 広宣 O-127
佐藤 史哉 O-375
佐藤まどか O-064
O-120
佐藤 衛 O-066
O-079
P-102
佐藤真理子 O-424
佐藤 光博 O-070
O-244
O-315
佐藤 泰代 O-412
佐藤 由彩 O-042*
佐藤 雄一 O-386*
佐藤 友紀 O-184
O-241*
佐藤 芳紀 O-138
O-363
佐藤 芳憲 O-184
O-230
O-240
O-241
里方 一紀 O-007
里中 弘志 O-021
O-209
真田 覚 O-244
眞田 美和 O-328
佐野 文香 O-133
O-285*
佐野 瑞樹 O-203
O-267
P-029
澤 直樹 O-016
O-024
O-043
O-085
O-109
O-182
O-183
O-195
O-200
O-255
O-286
O-330
O-340
O-346
O-417
澤田 萌 O-252
澤田 龍兵 O-067
澤村 昌人 O-003
O-061
O-130

【し】

椎名 裕城 O-148
椎谷 貴光 O-395
塩崎友里子 O-087
O-228
塩原 和樹 O-047
志賀美智子 O-112*
鹿浦 直樹 O-170*
O-216*
O-275*
四方 美穂 O-224
O-379
志熊 聡美 O-047
重松 寛哉 O-134
茂村 碧 O-081
O-144*
O-283
O-353
P-014
P-113
志田 智義 O-195*
志田 玄貴 P-003
P-030*
篠崎 颯大 O-280
篠崎 有希 O-270
篠塚 俊介 P-015*
P-042*
P-075
篠遠 朋子 O-106
篠原 基孝 O-105*
篠原 綾佑 O-327*
芝池 庸仁 P-040
柴垣 有吾 教育2-1
O-014
O-103
O-180
P-084
柴崎 議皓 O-110
O-155
柴田 茂 O-076
O-105
O-118
O-390
柴田 祥吾 O-139
O-181
O-189
O-215
柴田 真希 O-407
O-408
渋木 祥太 O-242
渋谷 和之 O-119
澁藤 宜行 P-074
澁谷 研 P-041
澁谷 智花 O-097*
O-128
O-185
P-051
渋谷 祐子 O-075
O-365
O-421
P-033
島崎めぐみ O-132
島田 温 O-192*
嶋田 雅楽 O-214*
嶋田 啓基 O-035
O-148
O-393
島田 貴仁 O-312
島田 久基 O-308
嶋津 啓二 O-197
島野 泉 O-153
O-385
P-088
島野 優 O-005*
島村 典佑 O-123
P-079
島本真実子 O-039
O-212
清水 昭博 O-324
清水 章 O-051
O-202
志水さおり WS1-3
清水 泰輔 O-124
清水 達也 P-092
P-112
清水 哲夫 O-430
清水 淑子 O-105
清水 朋一 O-186
O-225
清水 英樹 O-164
P-076
清水 優 O-194
O-310*
清水 佑香 O-320*
清水有紀子 O-156
清水 芳男 O-050
O-152
P-056
P-089
清水 吉貴 O-052
O-065*
下川 麻由 O-247
O-250

O-376
下河　舞子　O-020
O-036
O-347
O-348
O-354
下条　久志　O-386
下田奈央子　O-220
O-235
下田　将之　O-101
下平　秀樹　O-368
下山田博明　O-316
P-021
宿理　朋哉　O-005
P-090
邵　博文　O-423
城　謙輔　O-061
O-101
O-167
O-171
O-229
O-262
O-263
O-403
常喜　丈彦　P-107*
常喜　信彦　O-420
勝田　芳樹　O-146
正田　若菜　O-313
白井　泉　O-148
白井　佳那　O-103
白井小百合　O-042
P-066
白井　陽子　SY1-1*
教育講演6*
O-187
O-191
O-233
O-344
O-347
O-348
白井　綾一　O-166
白石沙由香　O-147
O-389
白石　貴之　O-327
白戸　陽菜　O-020*
O-354
新城　響　O-074
神野りりか　O-074
神農　智也　O-407*
O-408
新谷理佳子　O-169*

【す】

末次　駿一　O-354*
末永慎太郎　O-410*
末安　慶子　O-114
須賀　万智　大会長企画4*
菅　憲広　O-254
O-350
O-387
菅澤　正明　O-093
菅沼　輝　O-099
菅原　克祥　O-023
O-069
O-304
O-332*
菅原　道子　O-235
P-110
杉浦　康平　O-138
O-363*
杉浦　剛　P-100
P-111
杉浦　尚子　P-019
杉浦　秀和　O-194
P-019
杉浦　宏尚　P-086*
杉浦　瑠夏　O-131*
杉田　和哉　O-107*
杉田　悠　O-177
杉野　健太　O-110
O-155
杉原晋之介　O-068
O-217
O-227
O-246
O-329
O-336
O-367
杉原　裕基　O-211*
椙村　真裕　O-407
O-408
杉本　弘樹　O-393*
杉本　理絵　P-043
菅野　紗希　O-212*
須佐紘一郎　O-158
O-366
P-010
図子田千恵　O-312
鈴木　綾香　SY7-2
鈴木　彩菜　O-010*
P-048
鈴木　沙絵　P-021*
鈴木　聡　O-407
O-408
鈴木　理志　P-097
鈴木　竣也　P-062
P-065*
鈴木　創　O-177
鈴木聡一郎　P-062
P-065
鈴木　泰平　O-157
O-343
鈴木　喬　P-050*
鈴木　健紀　P-047
鈴木　健文　O-158
O-366
P-010
鈴木　利彦　O-429
P-025
鈴木　寿英　P-087
鈴木　智　O-020
O-036
O-347
O-348
O-354
鈴木　訓之　O-026
O-056
O-121
P-018
P-104
鈴木　仁　教育3-2*
O-002*
O-033
O-135
O-159
O-257
O-293
O-342
O-392
O-431
鈴木　舞　O-095*
鈴木　倫子　O-133
鈴木みなみ　O-035
O-361
P-087
鈴木美里亜　O-077
鈴木　萌香　O-314
P-059
鈴木　康夫　P-052*
鈴木　祐介　O-033
O-050
O-102
O-113
O-135
O-152
O-159
O-161
O-202
O-214
O-257
O-288
O-293
O-342
O-392
O-394
O-411
O-431
P-056
P-089
鈴木　裕介　O-410
鈴木　優也　O-174*
O-337
鈴木　悠矢　O-054
鈴木由美子　O-052
O-065
須藤　直也　O-369
須藤　裕嗣　O-077
須藤　諭　O-220
須藤　真則　O-256*
春原　啓佑　O-260
O-400
角　杏也奈　O-280
寸村　玲奈　SY4-3*
O-030
陶守　仁子　O-025
O-031
O-115
O-213
O-234
O-320
P-094
須山　孝宏　O-362
諏訪　絢也　O-019
O-116
O-127
O-192
O-205
諏訪　裕美　O-412
諏訪部達也　O-016
O-024
O-043
O-182
O-255
O-330
O-340

【せ】

清野　諭　SY6-5*
瀬賀　雅俊　O-273
P-016

関　常司 O-245
P-037
関　桃子 O-025
O-031
O-115
O-186
O-213
O-234
O-320
P-094
関内真紀穂 P-073
関川　喜之 O-313
関口　晃希 P-097*
関口　紗千 P-047*
関口　桃子 O-285
P-071
関口　嘉 O-141
関根　章成 O-109
O-182
O-183
O-195
O-200
関根　麻衣 O-232*
関野佳奈子 O-391
関野　裕介 O-177
瀬口　雅人 O-017
銭谷　慕子 O-038
O-077
千　騫 P-021

【そ】

宗円　幸子 O-291*
P-098
宗野　匠吾 P-018
荘光　樹生 O-289
副島　彩加 教育2-1
副田　圭祐 O-096*
添田賢史郎 P-011*
曽爾浩太郎 O-402
曽根田京子 O-313
園田　有理 O-401*
蘇原　映誠 SY3-2
SY7-2
O-148
O-158
O-182
O-183
O-195
O-366
P-010

【た】

大黒　顕佑 P-064
P-099
平　峻太朗 O-105
平　菜月 O-241
O-376
高岡　聖司 O-139
O-181
O-189*
O-215
高岡　直幸 O-328
O-339
高木　敏男 O-225
高木　美幸 O-113
O-202
高久　智生 O-029
高久由太郎 O-049
O-117
O-243
高瀬　宙希 O-258
O-282
高田　充弘 O-269
O-398
高田　拓 O-021
O-209*
高綱　馨 O-335
高梨　昌浩 O-260
O-400
高梨ゆり絵 学生*
O-192
P-077
高野　珠衣 O-280
高野　秀樹 O-006
O-035
O-156
O-361
O-399
P-087
高橋明香里 O-125*
高橋　彩子 O-004
高橋　郁太 O-163
高橋　和也 O-224
O-379
高橋　清子 WS1-3
高橋　聖彦 O-210
O-259
O-388
高橋　禎 O-410
高橋沙矢加 O-208
O-281
高橋　駿輔 O-355
高橋　伸輔 P-046
高橋　大栄 O-313
高橋　樹 O-093
高橋　知里 O-021
高橋　強志 O-053
高橋　直生 O-041
高橋　直人 O-003
O-061
O-130
O-179
高橋　政夫 P-007
高橋　恵実 O-174
O-256
O-266
O-277
O-337
O-338
O-357
高橋　康人 O-356
高橋　侑子 O-230*
O-376
高橋　佑典 O-184
O-250
高橋　佑太 O-167
高橋　利奈 O-025
O-031
O-213
O-234
O-320
P-094
高橋　伶奈 P-010*
高原　久嗣 O-033
O-135
O-159
O-257
O-293
O-342
O-392
O-431
高増　英輔 P-072
高見嘉奈子 O-390*
高見　浩 O-243*
高見　礼示 O-247
O-376
田上　暁之 O-248
O-303
O-319*
多賀谷　允 O-397*
高安　豪 O-146*
高柳ひかり O-321
高山　大生 O-379
高山　初帆 O-200*
高良　勝彦 O-274
O-310
瀧　史香 O-133
瀧上　慶一 P-074
滝澤　慶一 O-015
O-187
滝本　千恵 O-409
滝本　寿郎 O-342
瀧山　嘉久 O-089
田口登和子 O-353
田口　博章 O-027
武井　卓 O-026
O-056
O-121
P-104
武井　克仁 O-274
O-310
竹内　和博 O-142
O-301
O-318
竹内沙永子 O-192
竹内　康雄 O-142
O-301
O-318
竹内　陽一 O-019
O-116
O-127
O-192
O-205
O-262
武士那津美 O-149*
武田　愛香 O-059
武田　朝美 O-074
武田明日美 P-109
武田　紗季 P-083*
武田　真一 O-261
O-383
竹田　徹朗 O-316
O-323
P-021
P-061
竹場　和代 O-093
竹原　知宏 O-326
武原　瑠那 O-210*
O-259
O-388
竹村　杏奈 O-165
竹村　昌紘 O-297
P-093*
田澤　宏龍 O-334*
O-391
田澤　勝英 O-194*
田島　亮 O-119
田尻　進 O-434*
田代　傑 O-032
只縄　友香 O-178
太刀川公人 O-219
立花　翔介 O-386

立花　直樹　O-299*
P-012
P-095
楯　和馬　O-427*
立石明日香　O-076*
田中　彩之　P-091
田中　希穂　O-109
O-183
O-195
O-200
田中　健一　SY6-1
CP3*
O-201
O-253
O-300
O-415
田中　翔平　O-282*
田中　新　O-102
O-113
田中　崇生　O-309*
田中　泰斗　O-023
O-069*
O-304
O-332
田中　辰樹　O-410
P-097
田中　翼　O-302*
田中　哲洋　O-018
O-041
O-345
田中　俊明　O-219
田中　智視　O-188
田中　寿絵　O-146
田中　宏明　P-097
田中　啓之　O-081
O-144
O-283
O-353
P-014
P-035
P-113
田中　文香　P-052
田中　希尚　O-063
O-072
田中　瑞子　O-023
O-332
田中　美奈　P-063
田中　悠　O-181
O-189
田中　裕一　O-102
田中　祐樹　O-378
O-405
P-034
田中　友里　O-420
田中　里奈　O-020
O-036
O-265*
O-347
O-348
O-354
田中　亮多　P-071
田邉　一成　O-223
O-226
P-045
谷口　惟　O-293
O-342
O-431*
谷口　容平　O-407
O-408
谷田　禮　O-323
谷水　暉　O-016*
O-024
O-043
O-200
O-255*
O-330
谷脇　光一　O-239*
種田　積子　O-186
種本　雅之　P-053
田淵明日香　P-109
田部井彬史　O-274
O-310
玉置瑛一郎　O-328
O-339
田村　彬　O-260
O-400
田村　健吾　O-101
P-044*
田村　功一　大会長企画3*
O-258
O-280
O-282
P-041
P-046
田村　詩帆　O-343*
田村　駿佑　P-055*
田村　尚大　O-392*
田村　博之　O-073
田村　好古　O-105
田山　淳　O-095
田山　陽資　P-071
田原　敬　O-270
丹野　楓哉　O-277*
丹野　有道　O-171
O-218
O-263
P-044

【ち】

近末　綾子　O-228
O-384
近松陽一郎　P-064
P-099
千田　莞爾　O-315*
千田　真稔　O-362
千葉　一平　O-095
千葉　恭司　O-175
O-204
O-352
千葉　祐貴　O-208
O-281
千葉　欣彦　O-081
O-144
O-283
O-353
P-014
P-113*

【つ】

塚田　弘之　O-053
O-058
塚原　知樹　O-126
O-128
O-223
O-226
P-028
P-045*
P-051
塚本俊一郎　O-282
塚本　千裕　O-373
塚本　道彦　O-412*
塚本　雄介　O-097
O-126
O-128
O-223
P-051
月田真祐子　O-141*
辻　隆裕　O-039
O-063
O-328
O-339
辻　孝之　P-109
辻　尚子　O-087
O-228
O-384
辻　まゆみ　O-090
辻　勇弥　O-090
辻本　隆史　P-005*
津田　敏和　P-003
P-030
土田三四郎　O-115*
土田　朋佳　P-060*
土田　陽平　O-308
土屋　宏輝　P-061*
土屋　俊平　O-192
土谷　千子　O-324
土屋　善慎　O-070
O-315
筒井　貴朗　O-312
都筑　俊介　O-218
堤　遼太郎　O-082*
O-264
O-329
O-336
常田　知希　O-349*
P-078
角田　進　O-183*
角田　亮也　P-092
P-112
津端　智　P-050
津畑　豊　O-308
坪井　伸夫　O-101
O-162
O-167
O-218
O-359
O-403
P-044
圓谷　泰章　O-082
O-083
O-264
O-329
O-364
P-005
津山　空斗　O-063*
鶴原　佳純　O-358*
鶴屋　和彦　O-014

【て】

出川　紀行　P-105
P-108
出川まなか　O-382
寺井明日香　O-423
寺川　健典　O-142*
O-301
O-318
寺川　遼　O-118
寺崎　紀子　P-097
寺田　典生　O-073
寺田理沙子　O-248
O-303
O-319

寺戸　成美　P-050
照屋　周造　P-040

【と】

土井　悦子　療養指導士3
O-373
O-374*
戸井田達典　O-420
東藤啓一郎　O-062
當間　智弘　O-076
O-297
P-093
當間　勇人　O-047
堂本裕加子　O-043
O-109
O-220
O-235
O-279
P-035
P-082
P-110
戸川　　証　O-132
土岐　徳義　P-072
徳田竹千代　O-139
O-181
O-189
O-215
徳留　悟朗　O-434
徳永　　紳　O-094
徳増　由菜　O-139
O-181
O-189
O-215
徳丸　季聡　O-374
床尾万寿雄　P-086
戸島　範之　O-312
戸瀬　颯斗　O-125
戸田　　滋　O-386
戸田　孝之　O-178*
戸田　美波　O-285
栃木　直文　O-166
O-289
登内　裕梨　O-306
殿村　　駿　O-068
富　　量平　O-139
O-181
O-189
O-215
冨丘　　聡　O-076
冨岡　大暉　O-307*
冨田　公夫　O-073
冨田　　巌　O-138
O-363
冨田　茂樹　O-033
O-257
O-293
O-342*
富田　泰史　O-334
O-391
富永　大志　O-142
O-301
O-318
富野康日己　P-073
友田　敦也　O-052
O-065
伴光　幸大　O-076
友利　浩司　O-029
O-040
O-055
豊島　經康　O-010
P-048
豊田奈美恵　O-358
豊田　真佑　O-122*
豊田　祐輝　O-142
O-301*
O-318
豊原　敬文　O-018
O-041
O-345
鳥井　章子　O-114*
鳥越　浩実　O-128
O-223
P-051*
頓宮　慶泰　O-006
O-156*
O-361
P-087

【な】

内藤　篤志　O-116
O-262*
内藤亜莉沙　O-199*
内藤　正吉　O-142
O-301
O-318
内藤　善隆　O-333
直井　春海　O-043*
O-417*
直井　若菜　O-019*
直江沙耶子　O-297
P-093
中居　杏奈　O-025
O-031
O-213
O-234
O-320
P-094
永井　　恵　SY6-3
P-020
長井幸二郎　O-051
長井　拓海　P-100*
P-111
永井　将哲　O-278*
永池　侑樹　O-310
O-314
P-107
長江　菜月　P-072
中尾　汐里　O-010
P-048
長尾　俊孝　P-068
P-103
永尾　磨秀　O-230
O-247
長岡　貴謙　O-050
O-152
P-056
P-089*
長岡　俊陽　O-022
中川彩衣子　O-178
中川　直樹　教育講演1*
P-032
P-083
中川　裕介　療養指導士2*
中川　洋佑　O-096
O-123
O-146
P-079
中里　彰彦　O-018
O-041
O-345
中澤　和人　O-341
中沢　大悟　O-037
中澤　風香　O-197
長澤　　将　O-041
O-345
長澤　　肇　O-050
O-152
P-056
P-089
中島　　歩　O-224
O-379
O-412
中島　理美　O-362
中嶋　慧悟　O-057*
O-098*
O-140*
中島健太郎　P-092
P-112
中島　修平　O-091*
中嶋　大和　O-308*
中島　洋平　O-048
O-404
長島　正尭　O-274
中田　有未　O-289
中田　　敬　O-064*
O-120*
O-344
中田　翔太　O-383
P-031
P-081
中田　泰之　O-167
長田　太助　O-238
O-239
O-317
永田ひなの　O-292*
中谷　　諒　O-064
O-120
O-191
O-344
長谷　幸治　O-092*
中枝　武司　O-256
中西　慶恵　O-154
長沼　　司　O-412
長野　智那　O-149
O-181
O-189
O-232
O-233
永野　礼菜　O-060*
長濱　清隆　O-125
O-237
O-313
O-378
O-405
P-034
P-113
長浜　正彦　O-133
長堀　克弘　O-323
中村　　晶　O-187*
中村　彰良　O-140
中村　　元　O-067
仲村　憲人　O-366*
P-010
中村　　暦　O-293*
中村　達也　O-295*
中村真悠子　P-020
中村　美紀　O-019
O-116
O-192
O-205*
中村　睦子　O-311*
中村　祐貴　O-349

	P-078
中村　裕也	O-090
	O-141
中村裕美子	O-309
中村　陽介	O-094
中村　佳子	O-059
中村　佳嗣	P-054
中屋　来哉	O-349
	P-078
中谷　久美	O-095
中谷　直樹	O-095
中谷　裕子	O-331
長屋　　啓	O-260
	O-400
中山　生成	O-027*
中山　謙二	O-290
中山　晋吾	O-396*
中山　尭振	O-057
	O-068
	O-098
	O-140
	O-145
	O-150
	O-170
	O-172
	O-198
	O-216
	O-217
	O-227
	O-246
	O-275
	O-367
	O-414
中山　文恵	O-396
中山麻衣子	O-033
	O-135
	O-159
	O-257
	O-293
	O-342
	O-392
	O-431
中山　祐樹	O-302
永山　嘉恭	O-193
	O-335
奈川　大輝	O-334
	O-391
梨本　友美	O-194
夏井　款子	O-206
鍋城　真起	O-430
並河　明雄	O-075
	O-365*
	O-421
	P-033
南　　裕佳	P-015
	P-042
	P-075*
成田　一衛	O-014
	O-091
成宮　利幸	O-413
成山　真一	O-433
成瀬　浩史	O-001*
鳴海　覚志	CP1*
名和　祥子	O-139
縄野　貴明	O-326
南学　正臣	理事長-2*
南木　敏宏	O-289
南部　隆行	O-004
南木　浩二	O-021

【に】

新倉　崇仁	O-080
新坂　真広	P-019
新井田苑佳	O-071
新留　華子	O-166*
新野　弘樹	O-188*
西尾　妙織	SY3-1*
	O-037
西岡　　謙	O-265
西川真里奈	O-306
	O-307
西沢慶太郎	O-063
	O-072
	O-219
西沢　蓉子	O-225
西島　浩二	O-395
西田　秀範	O-378
	O-405
	P-034
西田　嶺美	O-341
西畑　光騎	O-197
西畑　淳也	O-383
	P-031
	P-081
西水　一喜	O-268
	P-070*
西村　竜哉	O-015*
	O-187
	O-206
西村智恵香	O-157*
西村　英樹	O-114
西村　　悠	O-378
	O-405*
	P-034
西本　奈央	O-413
西山　　匠	O-064
	O-120
	O-344*
	O-415
西山　悠登	O-399*
西山　ゆり	O-105
西脇　宏樹	教育講演5*
	O-250
	O-376
二武　有紀	O-047*
二瓶　義人	SY1-3*
二村　駿行	O-311
丹羽平奈智	O-055*

【ぬ】

温井　郁夫	O-412
貫井　紀宏	O-246
布瀬　直人	O-399
沼尻　大地	O-273
	P-016
沼田　暁彦	O-369
沼畑　貴生	O-375*

【ね】

根岸　康介	O-038
	O-077
根本　真由	O-139*
	O-181
	O-189
	O-215

【の】

野垣　文昭	P-018
能木場宏彦	O-194
野口　哲也	O-433
野崎　有沙	O-175
野崎　玲央	O-162*
野島　陽一	O-248*
	O-303
	O-319
野城　仁志	O-106
野田　晴也	O-023
	O-069
	O-304
	O-332
野田　真祐	P-071*
野田　裕美	O-268
	P-070
野田竜之介	SY5-5*
野津　寛大	O-085
	O-149
	O-151
	O-153
	O-181
	O-189
	O-231
	O-232
	O-233
	O-345
	O-346
野中枝理子	O-222
	O-242
	O-432
野中　宏晃	P-004*
	P-026
野並真弓子	O-031
	P-019
野々村美康	O-193*
信岡　賢彦	O-306
野辺香奈子	P-017
野村　華那	P-019*
野村惣一朗	O-321
野村まゆみ	O-382
野本　和秀	O-240
	O-250*

【は】

袴田　　鈴	P-100
	P-111
袴田　千聡	O-303
	O-319
萩原あいか	O-057
	O-068
	O-098
	O-140
	O-145
	O-150
	O-170
	O-172
	O-198
	O-216
	O-217
	O-227
	O-246
	O-275
	O-367
	O-414
白　　彩花	O-050
	O-152
	P-056*
	P-089
箱田あんな	O-299
	P-012
	P-095*
橋口　明典	病理3*
	O-027
	O-034

O-057
O-068
O-082
O-083
O-098
O-170
O-172
O-190
O-227
O-243
O-246
O-275
O-305
O-336
O-363
O-364
O-367
O-414
土師野有紗 O-102
橋本 恵子 P-096
橋本 幸始 O-160
O-302
O-306
O-307
橋本 康平 O-222
O-242
O-432
橋本 重厚 O-300
橋本 整司 O-328
O-339*
橋本多恵子 O-191
橋本 英明 O-119
O-294
O-368
橋本 麻衣 P-036
橋元麻里子 O-193
O-335
蓮池由起子 P-039
長谷川詠子 O-109
O-183
O-195
O-200
長谷川絵理子
O-277
O-357
長谷川 茂 O-211
長谷川祥子 O-401
長谷川 毅 SY8-1*
長谷川直樹 O-291
P-098
長谷川 遼 O-260*
長谷部明子 O-261
秦 慧 O-201*
O-253
畑中彩恵子 O-162
畠中 優人 O-107
O-220
波多野 怜 P-018
幡谷 浩史 O-149
O-168
蜂巣真由美 O-129
P-063
八反田文彦 O-037
服部 晃久 O-060
服部 宗軒 P-100
P-111
服部 将也 O-114
服部 美奈 O-155*
服部 元史 O-064
O-120
O-344
O-347
O-348
花澤 快聖 O-281*
花房 規男 O-213
埴岡愛沙美 O-325
馬場 正仁 P-077*
羽深 将人 O-007*
濱 悠馬 O-197
濱口 明彦 WS1-4*
O-324
濱口 豊太 O-095
浜田 隆行 O-292
濱田 透眞 O-428*
濱田 陸 O-149
O-168
浜谷 博子 O-019
O-116
O-127
O-192
O-205
O-262
濱野 高行 O-254
O-350
O-387
浜村絵理子 O-147
O-389*
早川 哲 O-237
早崎 圭佑 O-027
林 綾香 O-218
P-044
林 英之 O-138*
O-363
林 香 O-057
O-068
O-098
O-140
O-145
O-150
O-170
O-172
O-198
O-216
O-217
O-227
O-246
O-275
O-367
O-414
林 晃一 O-429
林 早紀 O-032
林 拓実 O-116*
林 辰彦 O-108*
林 正俊 O-092
林 未央 O-229
林 雄大 P-084*
林田 珠奈 O-225
林田 玲 P-064
原 海斗 O-123*
原 怜史 SY2-3*
原 宏明 O-071
原 将人 P-022
原 真由美 O-416
原 悠 O-325
原 裕樹 O-429*
原 悠太 O-423*
原 勇人 O-164
P-076*
原 義和 O-028
O-100
O-112
原田 祥馬 O-312*
原田 拓也 P-092
P-112
原田 真 O-160
O-302
O-306
O-307
VALIANT研究グループ
O-272
針谷 貴子 O-422
張田 豊 O-015
O-187
O-191
春原浩太郎 教育1-1*
O-324
韓 蔚 O-103
O-180
坂 あや子 O-407
O-408
半田 広海 P-077
番場 春衣 O-035
O-361
P-087

【ひ】

東 淳子 O-201
O-253
O-415
東 幸太 O-115
P-094*
東 万祐花 P-092*
東田さくら O-352*
樋口 真一 O-059*
樋口 智也 O-017*
O-173
P-020
日下田智輝 O-146
久野 正貴 O-206
菱川 彰人 O-057
O-068
O-098
O-140
O-145
O-150
O-170
O-172
O-198
O-216
O-217
O-227
O-246
O-275
O-367
O-414
菱田英里華 学生*
O-021
O-209
O-234*
O-235*
O-317*
肥田 徹 O-124
日高 舞 O-410
日高 寿美 SY3-4*
O-097
O-126
O-128
O-165
O-185
O-223
O-226
P-028

	P-045
	P-051
日高　雅樹	O-261*
姫野　佳歩	O-081
	O-144
	O-283
	O-353
	P-014*
	P-113
平井　啓之	O-383
	P-031
	P-081
平井　健太	O-341
平井　太郎	O-429
	P-018
平井　敏仁	O-225
平井　俊行	O-378
	O-405
	P-034
平池　花音	O-390
平尾　潤	O-021
平岡　由衣	O-231*
平方　藍	P-103*
平川　陽亮	O-015
平澤　卓	O-081
	O-144
	O-283
	O-353
	P-014
	P-113
平田　裕人	O-394*
平野　景太	O-148
平野　大志	O-229
平野　一	O-213
平野　良隆	P-007
平原　賢治	O-100*
平間　章郎	O-220
	O-235
	O-279
	P-082
	P-110
平山　浩一	O-273
	P-016
平和　伸仁	O-280
	P-041
官川　春子	O-161*
廣末　由衣	O-373*
廣瀬　知人	教育2-2*
廣瀬　克彦	O-265
廣瀬　賢人	O-355
廣瀬　真	O-044
	O-184
	O-419
	O-426*
	P-023*
広浜大五郎	O-118
広松　悟	O-222
	O-242*
	O-432
廣村　桂樹	O-019
	O-116
	O-127
	O-192
	O-205
	O-262
【ふ】	
深尾　勇輔	O-394
深澤　巧	P-038*
深谷　大地	O-029
	O-040
	O-055
福岡　明季	O-362
福田　亜純	P-025*
福田　純子	O-020
	O-036
	O-348
福田　誠一	O-296
	O-380
福田　菜月	O-143
福田　舞	O-186*
福田　誠	O-222
	O-242
	O-432
福原佳奈子	O-161
	O-288
福家　吉伸	O-108
藤井　晶子	O-053
	O-058
藤井　一聡	O-099
藤井健太郎	O-028
	O-100
	O-112
藤井　誠志	O-258
	O-282
藤井　隆之	P-097
藤井　文香	O-099
藤井　麻耶	O-269
	O-398
藤岡　怜史	O-336
	O-364*
藤垣　嘉秀	O-118
藤兼　正人	O-297
	P-093
藤木　珠美	O-158
	O-366
	P-010
藤倉　知行	O-087
	O-228
	O-384
藤澤　一	O-163
藤代　美琴	O-033
	O-135
	O-159*
	O-342
	O-392
藤田耕太朗	P-105
	P-108
藤田　識志	O-322
	P-080
藤田　雄	O-334
	O-391
藤田　尚巳	O-247
	O-312
	O-376
藤田　望	O-323*
藤堂　謙一	O-225
藤永周一郎	O-231
	O-232
	O-233
藤野　貴行	P-032*
藤野　真之	O-298
藤巻　道孝	O-390
藤丸　拓也	SY3-2*
	SY7-2
	O-038
	O-133
	O-182
	O-183
	O-195
藤村　実穂	大会長企画3
藤村　龍太	O-139
	O-181
	O-189
	O-215
藤元　健太	O-014*
藤元　昭一	O-014
藤本　俊成	O-148
藤原　亮	P-054
藤原　広喜	O-240*
	O-247
藤原　佑一	O-051
二木　功治	O-122
二村　健太	O-074
船木　裕規	O-083
	O-145*
	O-172*
	O-198*
	O-414
古居　裕樹	O-254*
古堅　聡	O-274
	O-310
古川　暁子	P-043
古川　尚	O-040
古澤美由紀	O-225
古瀬　智	O-053
	O-058
古田　皓啓	O-134
古田　恭平	O-208
	O-281
古田　銀次	O-154
古田　優衣	O-184*
	O-230
古殿　孝高	O-075*
	O-365
	O-421
	P-033
古橋　眞人	O-063
	O-072
降籏　俊一	O-045
古谷麻衣子	O-171
	O-263
不破　大佑	O-004
【へ】	
裴　友安	O-030
逸見聖一朗	O-169
	O-381
逸見　太郎	O-308
逸見　憲秋	O-274
	O-310
逸見　華子	O-067
【ほ】	
寳澤　篤	O-095
保坂　聖子	O-067
穂坂　伸吾	O-268
	P-070
保坂　望	O-428
星　綾子	O-312
星　健太	O-138
	O-363
星野　純一	教育講演8*
	O-025
	O-031
	O-115
	O-186
	O-194
	O-213
	O-234
	O-320
	P-019

	P-094
星野慎太朗	P-082
星野　岳郎	O-225
星野　貴彦	O-287
	O-298*
星野　太郎	O-080
星野　　幹	O-313
細島　康宏	SY4-4
	WS2-3*
	O-300
細谷　幸司	O-351
補永えり子	P-109
堀　　建	O-118*
堀内　雅人	O-269
	O-398*
堀内　ゆか	P-096*
堀江　香織	O-276
	O-395
堀川　武宏	P-066*
堀北　愛里	O-270
堀口　結衣	O-143*
堀米　麻里	P-057
	P-101
堀中　重義	O-316
堀之内智子	SY7-1*
	O-345
	O-346
本田　一穂	O-157
	O-240
	O-247
	O-343
本田　大介	SY1-2*
本田　浩一	O-157
	O-343
	P-050
本多　美文	O-210
	O-259
	O-388*
本多遼太郎	O-395*
本間　志功	O-061
	O-101*
	O-171
	O-229
	O-263
	O-403
本間寿美子	P-004
	P-026
本間　　仁	O-118

【ま】

毎熊　政行	O-214
	O-411
前川早智子	WS1-3
真栄里恭子	O-126
	O-128
	O-165*
	O-223
	P-051
前嶋　明人	O-071
	O-124
	O-285
	O-292
	O-309
	O-327
	O-355
	O-424
	P-071
前田　卓人	O-048
	O-404
前田　卓哉	O-055
前田　拓也	O-161
	O-288
前田　大登	O-425*
前畠　明子	O-089
真壁　志帆	O-025
	O-031
	O-213
	O-234
	O-320
	P-094
巻口　遥翔	O-059
	P-035
牧田　　実	O-039
	O-212
牧野　　塁	O-345
牧野内龍一郎	
	O-042
	P-066
正井　基之	P-025
真下　　裕	学生*
増田栄里子	P-022*
増田　秀輔	O-167*
増田　大樹	P-018
増田　貴博	O-383
	P-031
	P-081
増田　直仁	O-167
升田　真依	O-284
増田　百音	P-086
桝村　智美	P-067*
増山　龍黄	O-237
間瀬かおり	P-092
	P-112
真多　一壽	P-043
町田　慎治	O-042
	P-066
松井　　功	SY5-1*
松井　大介	O-160
	O-306
松井　則明	O-178
松井　玲奈	O-076
松浦　友一	O-265
松浦　佑美	O-163
松浦　喜明	P-024
松尾　　凱	O-188
松尾　　大	O-153
	O-385
	P-088
松尾　七重	O-162
	O-218
	O-393
	O-403
	P-044
松岡　友実	O-008
松岡　義之	O-141
松上　桂子	P-091
松川加代子	O-176
	O-406
松川　　亮	P-072*
松木　絵理	O-326
松木　久住	O-047
松木　瑞貴	O-361*
	P-087
松崎　智子	O-428
松下　　充	O-395
松島　秀樹	P-100
	P-111
松田　　哲	O-321*
松田　　淳	P-007
松田　　剛	O-023*
	O-069
	O-304
	O-332
松田　洋人	O-028
	O-100
	O-112
松永　宇広	P-097
松永　恒明	O-017
	O-173
松波　昌寿	P-006
松野　志歩	O-026
松原　奈穂	O-006*
	O-361
	P-087
松原　秀史	O-199
	O-358
松村　大輔	O-382
松村実美子	O-035
	O-156
	O-361
	O-399
	P-087
松本　明彦	P-037
松本あゆみ	SY5-1
松本　佳歩	O-349
	P-078
松本　　啓	O-171
	O-218
	O-263
	O-393
	P-044
松本　啓而	O-375
松本　孝之	O-422
松本　朋美	P-069
松本　直人	O-356
松元　　慈	P-083
松本　芳博	O-248
	O-303
	O-319
眞部　　俊	O-025
	O-031
	O-115
	O-186
	O-213
	O-234
	O-320
	P-019
	P-094
丸田　雄一	O-428
丸野　里桜	P-057*
丸本　裕和	O-362
丸山　彰一	O-091
丸山　千晴	O-290
丸山　浩史	O-273
	P-016
萬代新太郎	教育講演2*
	O-158
	O-366
	P-010

【み】

三浦　　茜	O-324
三浦　和晃	O-134*
三浦　勝浩	O-381
三浦健一郎	O-187
	O-191
	O-233
	O-344
	O-347
	O-348
三浦紗瑛子	P-032
三浦　朗子	O-331

三浦　大祐　O-066
　　O-079*
三浦　靖彦　倫理*
三上　哲夫　O-166
　　O-289
三上　直朗　O-149
　　O-168
三木　篤史　P-018
三木　　淳　O-218
三崎　太郎　O-052
　　O-065
三崎　美佳　O-150*
　　O-227*
　　O-264
　　O-414*
三澤　響平　O-261
　　O-383
　　P-031
　　P-081
三澤　英央　O-090*
三島敬一郎　P-077
水谷　　真　P-013*
水谷　　諒　P-064
　　P-099*
水谷美保子　O-194
水野　　彩　P-091*
水野　真一　O-070
水野　裕基　O-016
　　O-024
　　O-043
　　O-182
　　O-255
　　O-330
　　O-340
水野　正司　O-027
　　O-236
　　O-239
水山　拡紀　O-134
三瀬　直文　O-053
　　O-058
溝口遼太郎　O-032
溝渕　正英　O-184
　　O-230
　　O-240
　　O-247
　　O-250
　　O-376
三田桂那子　O-285
道添翔太郎　O-021
　　O-209
水口　　斉　O-199
　　O-358
湊　さおり　O-141
三守　　賢　O-380*
宮内　　楓　O-055
宮内　義浩　P-060
宮城　恭子　O-196
宮口　祐樹　O-254
　　O-350
　　O-387
三宅　晃弘　O-429
三宅　健文　P-036*
三宅　雄介　P-062*
　　P-065
宮崎　貴規　O-378*
　　O-405
　　P-034
宮崎　秀幹　O-035
宮崎真理子　O-154
宮崎　良一　O-196*
宮里　紘太　O-169
　　O-381
宮沢光太郎　O-077*
宮澤　晴久　P-026
　　P-049
　　P-059
　　P-107
宮澤　麟作　O-147
　　O-389
宮下　和久　O-044*
　　O-419*
　　O-426
　　P-023
宮下　竜文　O-324
宮園　素明　O-222
　　O-242
　　O-432
宮田　匡大　O-326
宮地　博子　O-252
　　O-372
宮地　武史　O-132
宮富　良穂　P-025
宮林真未奈　O-364
宮原　佐弥　O-123
　　O-146
　　P-079
宮原　　陸　O-034
　　O-151*
　　O-305
深山　雄大　O-416
宮本　　開　O-314*
宮本　高秀　SY6-2*
宮森　大輔　O-063
　　O-072
三輪　沙織　O-229

【む】
睦好　祐子　O-314
　　P-049
　　P-059
武藤　正浩　O-033
　　O-135
　　O-159
　　O-342
　　O-392
　　O-431
宗像　　雄　O-237*
　　P-110
村石　悠真　P-100
　　P-111
村岡枝里香　O-282
村上　静郁　O-286*
村上　修一　O-067
村上　直輝　O-252*
　　O-372
村上　円人　O-138
　　O-363
村上　　穣　O-370
村上　陽一　P-100
　　P-111
村上梨愛佳　O-402
村上　璃華　P-068*
村上　礼一　O-334
　　O-391
村川　允崇　O-076
村越　真紀　WS2-1*
村田　悠輔　O-169
　　O-381
村山　賢大　O-029*
室賀　亜美　O-350*
　　O-387

【め】
目良純一郎　O-118
目良　　渉　P-020*

【も】
持田　泰寛　O-097
　　O-126*
　　O-128
　　O-165
　　O-185
　　O-223
　　P-051
望月　泰建　O-248
　　O-303*
　　O-319
望月　　諒　O-412
茂木　伸介　O-251*
本橋　知美　O-142
　　O-301
　　O-318
本村　鉄平　O-060
茂庭　仁人　O-048*
　　O-404
森　　克夫　O-081
　　O-144
　　O-283*
　　O-353
　　P-014
　　P-113
森　慎太郎　O-074
森　　崇寧　SY3-2
　　SY7-2*
　　O-038
　　O-147
　　O-148
　　O-158
　　O-182
　　O-183
　　O-195
　　O-203
　　O-366
　　P-010
森　　建文　WS1-2
　　O-054
　　O-119
　　O-294
　　O-368
　　O-375
森　　瑞貴　O-245
森　雄太郎　O-158
　　O-366
　　P-010
森　　良孝　O-146
森岡　哲夫　O-308
森岡　良夫　O-277
森川　　綾　O-401
森貞　直哉　O-085
　　O-181
　　O-189
森下　義幸　O-261
　　O-383
　　P-004
　　P-026
　　P-031
　　P-081
盛田　一智　O-164
　　P-076
森田　伸也　O-217
　　O-227

森多　雄三　O-156
O-361
P-087
森戸　直記　P-092
P-112
森野　諄紀　O-084
P-049
P-059
森野　太揮　O-026*
P-104
森野　隆広　O-433
森本　啓太　O-393
森本　耕吉　O-198
O-216
森本　浩太　O-137*
O-292
O-371
森本　幾之　O-076
森本　真有　P-097
守矢　英和　O-128
O-165
P-051
守屋伶香フローラ
O-201
O-253
森屋　玲爾　O-355
森山　能仁　P-068
P-103
守山　敏樹　O-014
森山　憲明　O-382
門間　翔太　O-154*

【や】

矢尾　　淳　O-129
P-063
矢ヶ崎元洋　O-202*
八木　櫻子　P-037
八木澤隆史　O-225
谷澤　雅彦　教育2-1
矢島　隆宏　P-006*
八代　和樹　O-420
安井　温子　O-309
安井　美桜　O-387
安井　薫子　O-399
安川　　穂　O-105
安田　　格　O-122
安田　　香　P-055
安田日出夫　O-087
O-228
O-384
安原　　遼　O-062
O-178
矢田　昌敬　O-050
O-152*
P-056
P-089
谷高百合奈　O-313
O-366
P-010
矢内　克典　P-107
柳内　　充　SY2-1*
学生*
O-048
O-097
O-128
O-165
O-236
O-360
O-404
P-051
楊川　堯基　O-017
O-173
柳川　英輝　P-035
柳川　宏之　P-073
柳　　紗英　O-163*
柳　　麻衣　O-030
柳澤　　聖　O-370
柳澤　孝文　O-218
柳澤　侑哉　O-297
P-093
柳原　　剛　O-235
矢野　京子　WS1-3
矢野裕一朗　SY5-3*
八幡　真弓　O-389
矢花　郁子　WS1-2
O-368
山内　淳司　O-136
山内　伸章　P-097
山内　　遥　O-027
O-034*
O-190
O-305*
山陰　　浩　O-208
O-281
山陰　　周　O-154
山縣　邦弘　O-014
O-091
山岸　尚弘　O-045*
山際　萌里　O-338
山口　晃典　O-302
山口絵美理　O-109*
山口絵理奈　O-291
P-098*
山口　咲子　O-287*
O-298
山口　　慧　O-204
O-352
山口　貴子　SY2-2*
O-039
O-339
山口　哲朗　O-203
O-267
P-029
山口　浩毅　O-395
山口　尋継　O-023
O-069
O-304*
O-332
山口　裕之　O-164
P-076
山口　雅史　O-116
O-205
O-262
山口真奈子　O-395
山口　裕也　O-162
O-359
O-403*
山口　　諒　O-169
O-381
山崎　政虎　O-222*
O-242
O-432
山崎　　修　O-076
山崎　恵介　O-024
山崎　惠介　O-410
山崎　大樹　O-311
山崎　奈央　P-054
山崎　　肇　O-256
O-276
山崎美穂子　O-277
山地　浩明　O-088
山路和歌子　P-057
P-101
山下　皓正　P-007
山下　智久　O-086*
O-219*
山下　博史　O-295
山下　正弘　O-118
山下　茉由　O-343
山下真里奈　O-273
P-016
山下　倫史　O-396
山城　瑞喜　O-244
山田　晃大　O-252
O-372
山田　一紀　P-032
P-083
山田　幹二　O-430*
山田　　慶　O-104*
山田　善登　O-289
山田　剛久　P-082
山田　岳広　O-001
山田　宣継　O-259*
O-388
山田　英行　O-166
山田　宗治　O-287
O-298
山田　洋輔　大会長企画1*
大会長企画3
山寺　志保　O-090
山中　正二　O-258
O-282
山中　仁樹　O-390
山野　水紀　O-126
O-128
O-165
O-185
O-223
P-051
山内　孝海　O-210
O-259
O-388
山内　真之　O-016
O-024
O-043
O-182
O-255
O-330
O-340
山村あゆみ　O-268
P-070
山村　　響　O-248
O-303
O-319
P-069*
山村　愛美　O-254
O-350
O-387
山本あかり　O-411*
山本　　泉　O-101
O-218
O-359
O-393
P-044
山本　宇恭　O-297
P-093
山本さわ華　O-241
O-247*
山本　準也　P-003*
P-030
山本　　卓　SY8-3
療養指導士2

O-007
O-174
O-256
O-266
O-276
O-277
O-310
O-337
O-338
O-357
O-395
山本　多恵　O-208
O-281
山本　龍夫　O-333
山本　千鶴　O-373
山本　俊至　O-191
山本　裕康　O-218
P-044
山本　雅紀　O-272*
山本　真寛　P-038
山本　真奈　O-058
山本　凱大　O-051
山本　　亮　O-071

【ゆ】

結城　　翼　WS1-2
O-054
O-294
湯澤　　令　O-351
湯村　和子　O-054
O-119
O-294
O-368
湯山　康介　O-383
P-031
P-081

【よ】

横江　美紅　O-250
O-376*
横江　優貴　P-055
横尾　　隆　O-080
O-101
O-148
O-162
O-167
O-171
O-218
O-263
O-324
O-356
O-359
O-393
O-403
O-434
P-044
横田　理代　O-125
横地　章生　O-129
P-063
横前　寛太　O-099*
横山　永佳　O-036*
横山　祐輔　O-203
O-267*
P-029
横山　陽一　O-077
世沢　文音　O-124*
吉井はるか　O-279
吉浦　辰徳　P-054
吉川　和寛　O-023
O-069
O-304
O-332
吉川　香廉　P-027*
吉川　隆広　O-131
吉川　嘉之　O-076
吉澤　　魁　P-007
吉澤　優太　O-277
O-338
吉澤　祐佳　P-055
吉田　一浩　O-256
吉田　健吾　O-274
吉田　　駿　O-379
吉田　峻祐　P-063
吉田　　理　O-216
吉田　智哉　O-054*
吉田　規人　O-410
吉田　弘明　O-422
吉田　　舞　O-018
O-041
O-345
吉武　由莉　O-050
O-152
P-056
P-089
吉永健太郎　O-025
吉野　篤範　O-316
吉野かえで　O-429
吉野　大樹　O-075
O-365
O-421*
P-033
吉原　万貴　O-222
O-242
O-432
吉原真由美　O-088*
吉見　公志　O-128
O-226*
P-051
吉村　仁宏　P-067
吉村龍之介　O-058
吉本　憲史　O-057
O-068
O-098
O-140
O-145
O-150
O-170
O-172
O-198
O-216
O-217
O-227
O-246
O-275
O-367
O-414
吉本　雅俊　O-024
O-043
O-182*
O-255
O-330
O-340
吉山満亜久　O-024*
依田　真和　O-178
四枝　龍佑　O-153*
O-385
P-088*
米村　　耀　O-184
O-250

【ら】

頼　　建光　O-021
O-209
O-234
O-235
O-317
耒田　善彦　P-040
良知　弘務　O-132

【り】

リチャード恵子
P-025
林　　正夫　O-351*

【ろ】

魯　　紅梅　O-382
六反　啓文　O-026
O-056
O-121
P-104

【わ】

若杉　理美　O-097
我妻　　健　P-105*
P-108*
若林　啓一　O-050
O-152
P-056
P-089
若林　華恵　P-009
P-067
若林　夢美　O-361
P-087
若松　彩子　O-357
若松　拓也　SY8-3*
O-338
O-395
脇　　嘉代　特別講演*
涌井　広道　O-258
O-282
P-041
P-046
和気　　敦　O-024
鷲田　直輝　O-249
O-271
O-351
P-058
和田　篤志　O-010
P-048
和田　　淳　O-091
和田　隆志　O-091
和田　健彦　教育3-1*
療養指導士3
O-109
O-182
O-183
O-195
O-200
O-373
和田　七海　O-274*
和田　真紀　P-046
和田　真一　O-174
O-337
和田　幸寛　O-142
O-301
O-318
和田木あかり
O-121*
綿田　水月　O-313
渡辺　愛依　O-409*
渡部　音哉　O-109
渡邊　　凱　O-369

渡邉　佳織	O-221
	P-053
渡邊　景明	P-035
渡邉　一生	O-264
	O-329
	O-364
渡辺　秀平	O-201
	O-253*
	O-300
	O-415
渡邉　駿	O-018
	O-041
渡邉　純一	O-331
渡邊　隆	P-060
渡邉　拓郎	O-068*
	O-170
	O-217*
	O-246*
	O-367*
渡辺　毅	O-014
渡邊　敏子	O-147
渡邉　七海	O-224
渡辺　博文	教育1-2*
	O-338
渡辺　誠	O-428
渡辺　昌文	O-326
渡邊　碧	P-007*
渡邉　有香	P-102*
渡邊　祐作	O-084
	P-004
	P-026
	P-107
渡辺　裕輔	O-040
渡部　友里	O-313
渡辺　麗子	P-024*
渡井　友也	O-277
	O-357*
渡井　至彦	O-074
藁谷　友	O-337*

一般社団法人 **日本腎臓学会**

役員

理事長：南学正臣
副理事長：岡田浩一　柳田素子　横尾隆
理事：淺沼克彦　旭浩一　安西尚彦　上條祐司　久米真司　田中哲洋　坪井直毅　鶴屋和彦　中川直樹　中西浩一　廣村桂樹　古市賢吾　武藤智　横井秀基　脇野修　和田健彦
監事：田村功一　深水圭　丸山彰一

Immediate past president　柏原直樹

特別顧問　猪阪善隆　鈴木祐介　西山成

委員会

(◎は委員長，○は副委員長)

編集委員会：岡田浩一◎　丸山彰一○　淺沼克彦　阿部雅紀　猪阪善隆　伊藤秀一　井上勉　金崎啓造　神田英一郎　久米真司　小池淳樹　今田恒夫　杉山斉　鈴木祐介　蘇原映誠　田村功一　坪井直毅　中川直樹　中西浩一　西山成　野津寛大　張田豊　廣村桂樹　藤井秀毅　深水圭　古市賢吾　正木崇生　武藤智　森田伸也　柳田素子　横尾隆　和田淳　和田隆志
財務委員会：和田健彦◎　浅沼克彦○　清水美保　田中哲洋　正木崇生
学会あり方委員会：横尾隆◎　古市賢吾○　石本卓嗣　伊藤孝史　岸誠司　合田朋仁　清水美保　田村功一　中川直樹　廣村桂樹　山原真子
教育・専門医制度委員会：和田健彦◎　旭浩一○　伊藤貴康　今井直彦　小川哲史　小原まみ子　片桐大輔　河原崎宏雄　北村浩一　小泉賢洋　合田朋仁　清水章　志水英明　中西浩一　長浜正彦　西田隼人　菱田英里華　平和伸仁　松尾七重　武藤智　森龍彦
国際委員会：柳田素子◎　横尾隆○　上田誠二　鶴屋和彦　深水圭　古市賢吾　丸山彰一　横井秀基
企画・渉外委員会：脇野修◎　田中哲洋○　猪阪善隆　川野充弘　酒井謙　祖父江理　中屋来哉　西裕志　古市賢吾　(オブザーバー) 宮崎真理子
広報委員会：久米真司◎　上條祐司○　内田治仁　岸誠司　松本啓　三島英換
総務委員会：旭浩一◎　鶴屋和彦○　菅野義彦　坪井直毅　星野純一　長洲一　脇野修
倫理委員会：中西浩一◎　武藤智○　横井秀基○　淺沼克彦　伊藤孝史　西尾妙織　平和伸仁　古市賢吾　(外部委員) 飯田香緒里　應本健
学術委員会：柳田素子◎　久米真司○　鶴屋和彦○　石倉健司　岩田恭宜　桒原孝成　祖父江理　田中哲洋　田村功一　坪井直毅　中島歩　中西浩一　古市賢吾　堀之内智子　武藤智　横井秀基　涌井広道
腎臓病対策委員会：中川直樹◎　旭浩一○　古市賢吾○　石倉健司　小川弥生　桒原孝成　小杉智規　酒井謙　杉山斉　鶴屋和彦　中西浩一　濱野高行　深水圭　柳田素子

査読委員

岡田浩一◎
東部：石倉健司　伊與田雅之　臼井丈一　上條祐司　川崎幸彦　柴垣有吾　鈴木仁　竹田徹朗　田中哲洋　坪井伸夫　土井研人　花房規男　平和伸仁　藤垣嘉秀　森潔　森建文　鷲田直輝　渡辺裕輔
西部：有馬秀二　岩田恭宜　漆原真樹　岸誠司　草場哲郎　倉賀野隆裕　古波蔵健太郎　斎藤能彦　田中元子　友雅司　仲川孝彦　西野友哉　長谷川一宏　福永恵　森克仁　山本陵平　山本毅士　横井秀基

幹事

蘇原映誠：幹事長　財務委員会，学術委員会担当
井上勉：総務委員会担当
岩田恭宜：腎臓病対策委員会担当
岸誠司：国際委員会担当
駒場大峰：編集委員会担当
鈴木仁：企画・渉外委員会担当
中島歩：広報委員会担当
西裕志：教育・専門医制度委員会担当
林香：学術委員会，編集委員会担当
三浦健一郎：教育・専門医制度委員会，倫理委員会担当
三村維真理：副幹事長　編集委員会担当
井上剛：国際委員会担当
大島恵：広報委員会，学術委員会担当
桒原孝成：国際委員会，編集委員会担当
斎藤知栄：学会ありかた委員会，企画・渉外委員会担当
祖父江理：編集委員会，Japan Young Nephrologist Committee (J-YNC) 担当
長洲一：編集委員会，腎臓病協会連携委員会，腎臓病対策委員会担当
西尾妙織：企画・渉外委員会担当
星野純一：編集委員会担当
山本卓：学術委員会担当

事務局　事務局長：山本正彦　会計：惠良佳那子　編集係：矢﨑和歌子　専門医制係：西村明子
学術集会係：井上莉沙，瀧川由香里

日本腎臓学会誌　第68巻・第6-E号　東部学術大会号

2026年10月1日発行

編集兼発行者　南学正臣
発行　一般社団法人 日本腎臓学会

〒113-0033　東京都文京区本郷三丁目28番8号　日内会館6階
電話　03-5842-4131　FAX　03-5802-5570
e-mail：office@jsn.or.jp　homepage：https://www.jsn.or.jp
制作　東京医学社

複写される方へ：本誌に掲載された著作物を複写したい方は，(社)日本複写権センターと包括複写許諾契約を締結されている企業の従業員以外は，図書館も著作権者から複写権等の行使の委託を受けている次の団体から許諾を受けて下さい．著作物の転載・翻訳のような複写以外の許諾は，直接本会へご連絡下さい．
〒107-0052　東京都港区赤坂9-6-41　乃木坂ビル　学術著作権協会
TEL：03-3475-5618　FAX：03-3475-5619　E-mail：naka-atsu@muj.biglobe.ne.jp

アメリカ合衆国における複写については，次に連絡して下さい．
Copyright Clearance Center, Inc., 222 Rosewood Drive, Danvers, MA 01923 USA. Phone：(978) 750-8400　FAX：(978) 750-4744